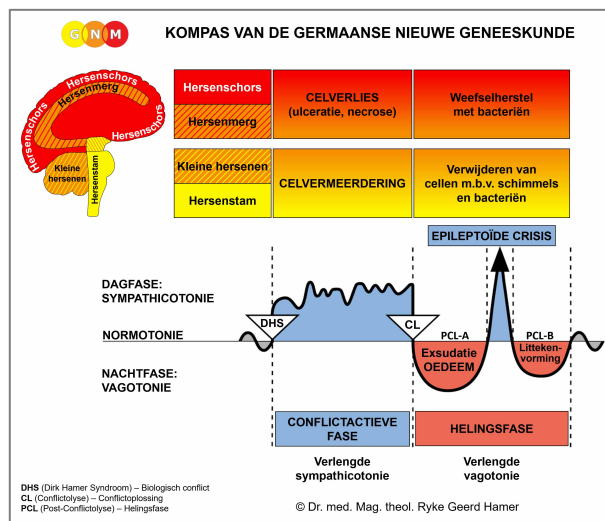




BIOLOGISCHE SPECIAALPROGRAMMA'S

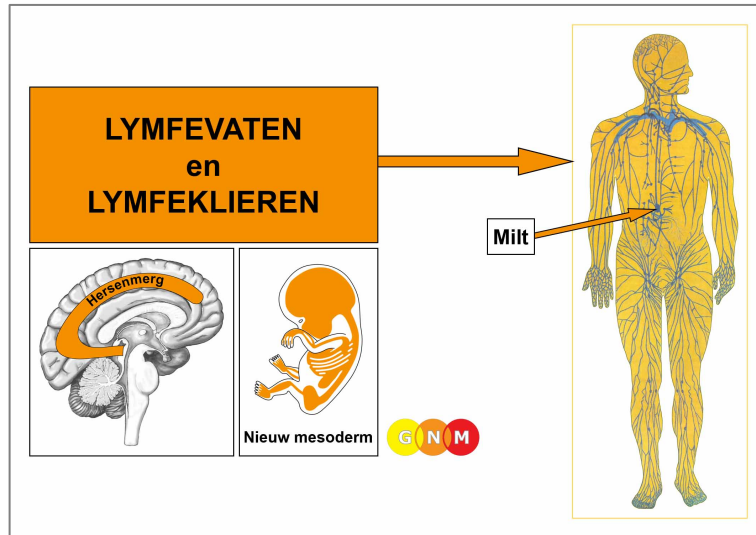
LYMFEVATENSTELSEL

geschreven door Caroline Markolin, Ph.D.

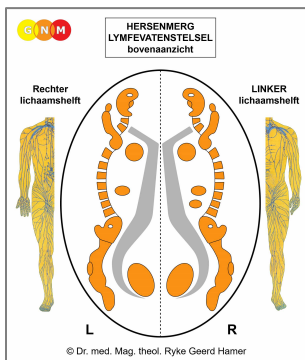


Lymfevaten en lymfeklieren

Milt



ONTWIKKELING EN FUNCTIE VAN DE LYMFEVATEN EN LYMFEEKLIJEREN: Het lymfevatensysteem bestaat uit lymfevaten, lymfeklieren en de lymfatische organen, zoals de milt. De lymfevaten vertakken zich net zoals de bloedvaten richting de weefsels van het lichaam. Terwijl het bloed door de haarvaten stroomt, sijpelt een deel van het vloeibare cellulaire- en stofwisselingsafval door de capillaire wanden en vult de ruimte tussen de weefselcellen. Deze intercellulaire vloeistof wordt vervolgens opgenomen door de lymfevaten. Gelijk aan de peristaltische beweging van de darmspieren die het voedsel langs het darmkanaal voortbeweegt, bewegen de gladde spieren van de lymfevatwanden het lymfevocht naar de lymfeknopen, die zich door het gehele lichaam bevinden. De lymfeklieren filteren de cellulaire afvalstoffen uit het lymfevocht. Na het passeren door de lymfevaten wordt het lymfevocht terug in de bloedbaan gebracht en via de nieren uitgescheiden. De lymfevaten zijn afkomstig van het nieuw mesoderm en worden daarom aangestuurd vanuit het hersenmerg.



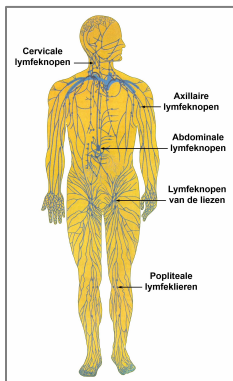
HERSENNIVEAU: In het **hersenmerg** worden de lymfevaten en lymfeklieren van de rechterkant van het lichaam vanuit de linker helft van de hersenen aangestuurd; de lymfevaten en lymfeklieren van de linkerkant worden aangestuurd vanuit de rechter hersenhelft. Daarom is er een kruislings verband tussen de hersenen en het orgaan.

De gladde spieren van de lymfevaten worden aangestuurd vanuit de **middenhersenen**.

OPMERKING: De botten, skeletspieren, lymfevaten en lymfeklieren, bloedvaten, het bindweefsel en het vetweefsel delen hetzelfde hersenrelais en hetzelfde biologische conflict; namelijk een eigenwaarde-inbreuk conflict. De bedieningscentrales zijn van top tot teen ordelijk gepositioneerd.

BIOLOGISCH CONFLICT: Het biologische conflict dat verband houdt met de lymfevaten en lymfeklieren is een **matig eigenwaarde-inbreuk conflict**. De specifieke eigenwaarde-inbreuk conflicten zijn dezelfde als voor de botten en gewrichten.

In overeenstemming met evolutionair redeneren zijn **eigenwaarde-inbreuk conflicten** de primaire conflictthema's die worden geassocieerd met organen van nieuw mesodermale oorsprong, die worden **aangestuurd vanuit het hersenmerg**.



Cervicale lymfeknopen in de **nek**: intellectueel eigenwaarde-inbreuk conflict.

Axillaire lymfeknopen in de **oksels**: eigenwaarde-inbreukconflict in de relationele sfeer.

Abdominale lymfeknopen in de onderbuik: eigenwaarde-inbreuk conflicten in verband met het de buik, bijvoorbeeld veroorzaakt door de diagnose kanker (maagkanker, darmkanker, leverkanker, alvleesklierkanker).

Lymfeknopen van de liezen in de bocht van de **heup**: “niet in staat om een situatie te doorstaan” of een seksueel eigenwaarde-inbreuk conflict.

Lymfeklieren van de knieholten: eigenwaarde-inbreuk conflicten in het domein van een fysieke prestatie.

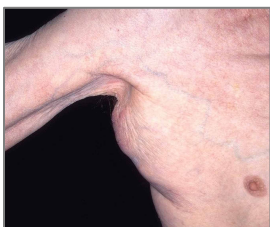
OPMERKING: Of het conflict een lymfevat of lymfeklier aan de rechter- of linker zijde van het lichaam betreft, wordt bepaald door de handigheid van een persoon en of het conflict moeder/kind of partnergerelateerd is. Een gelokaliseerd conflict beïnvloedt het lymfweefsel dat zich het dichtst bij de plek bevindt die geassocieerd wordt met het eigenwaarde-inbreuk conflict.

CONFLICTACTIEVE FASE: **Necrose (celverlies)** in het conflict gerelateerde lymfevat of lymfeklier.

HELINGSFASE: Tijdens het eerste deel van de helingsfase (**PCL-A**) wordt het weefselverlies aangevuld door **celvermeerdering**, met **zwellung** als gevolg van het oedeem (vochtophoping) in het genezingsgebied. Bij waterretentie als gevolg van een actief verlatingsconflict of bestaansconflict met betrekking tot de nierverzamelbuizen neemt de zwellung aanzienlijk toe. Bacteriën ondersteunen het genezingsproces, mits ze beschikbaar zijn. De bijproducten van de microbiële reparatiewerkzaamheden worden opgeruimd door lymfocyten en andere witte bloedcellen (in tegenstelling tot de theorie van het immuunsysteem die beweert dat lymfocyten “infecties bestrijden”). Het helingsproces kan gepaard gaan met een ontsteking.

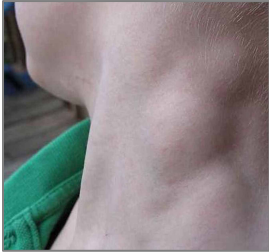
Als een lymfeklier is aangedaan beschouwt de conventionele geneeskunde deze cellen als kanker; **Hodgkin-lymfoom** genaamd (vergelijk met non-Hodgkin-lymfoom gerelateerd aan de kieuwbooggangen). Op basis van de Vijf Biologische Wetten kunnen deze nieuwe cellen echter niet als “kankercellen” worden beschouwd, omdat de celvermeerdering in werkelijkheid een proces van wederaanvulling is. “Hodgkin” wordt vaak gevonden in de nabijheid van een tumor die operatief is verwijderd. De “nieuwe tumor” wordt op dat moment abusievelijk geïnterpreteerd als een “uitzaaiing”. In werkelijkheid vormt de ontwikkeling van een lymfoom echter de helingsfase van een eigenwaarde-inbreuk conflict, die werd geïnitieerd door het verwijderen van de “kanker”, bijvoorbeeld van een dikke darmkanker of borstkanker.

OPMERKING: Lymfweefsel bestaat uit lymfocyten. In het geval van een lymfoom is het aantal lymfocyten daarom verhoogd (vergelijk met lymfatische leukemie, waar het aantal lymfoblasten toeneemt – zonder zwellung van de lymfeklieren).



Een lymfoom in de oksel laat zien dat een eigenwaarde-inbreuk conflict is opgelost. Voor een rechtshandige persoon vindt de zwellung aan de rechterkant plaats, als het conflict wordt geassocieerd met een partner.

Vrouwen ontwikkelen een **lymfoom** in de axillaire knopen wanneer een nest-zorgconflict bijvoorbeeld gepaard gaat met een schuldgevoel ("Ik heb gefaald als moeder", "Ik faalde als partner"). De diagnose borstkanker en het imago van een **geamputeerde borst** kan een eigenwaarde-inbreuk conflict veroorzaken waarbij de axillaire knoop die dichtbij de aangetaste borst ligt betrokken is. Dit is de reden waarom een lymfoom een van de meest voorkomende kankers is na borstkanker. Het heeft echter niets te maken met een proces van "uitzaaien", zoals wordt beweerd.



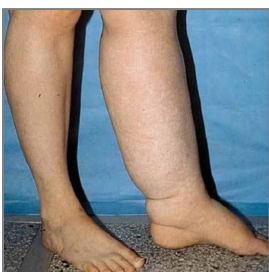Een vergrote lymfeklier in de nek geeft de genezingsfase weer van een intellectueel eigenwaarde-inbreuk conflict (vergelijk met het non-Hodgkin-lymfoom en lipoom). Voor een rechtshandige persoon treedt de zwelling aan de linkerkant op, als het conflict moeder- of kindgerelateerd is.

Een gezwollen lymfeklier in de nek kan ook worden gediagnosticeerd als **klierkoorts** of de **ziekte van Pfeiffer** (vergelijk met klierkoorts die verband houdt met de kieuwbooggangen). Een zere keel bij de aandoening wijst op het additionele conflict van "een brok niet in willen slikken" (zie keelontsteking). In de conventionele geneeskunde wordt aangenomen dat "de ziekte van Pfeiffer" een "infectie" is die wordt veroorzaakt door het "Epstein Barr-virus" dat door speeksel wordt overgedragen (vandaar de naam "kissing disease"). Er bestaat echter geen wetenschappelijk bewijs voor een dergelijke bewering.

Na de Epileptoïde Crisis, in **PCL-B**, neemt de zwelling af, op voorwaarde dat er geen conflictrecidieven zijn.

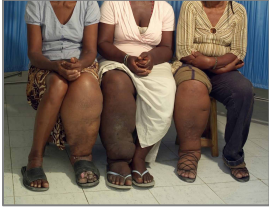OPMERKING: Gelet op de functie van het lymfevatenstelsel als drainagesysteem zwellen de lymfeklieren ook zonder celvermeerdering tijdens een genezingsproces op, omdat grote hoeveelheden stofwisselingsafval en intercellulaire vloeistof de lymfevaten en-klieren passeren. Dit is ook van toepassing bij de genezing van wonden of operaties, zoals een borstampuatie. Het lymfevocht van een genezende borstkanker vloeit af naar de axillaire lymfeknopen in de oksel. De lymfeklieren in de lies zwellen op wanneer er een genezingsproces plaatsvindt in het genitale gebied of in de benen. Bij amandelontsteking, keelontsteking of een abces in een tand zwellen de lymfeklieren in de nek op en voelen bij een aanraking zacht aan. In de conventionele geneeskunde wordt een "gezwollen klier" als "goedaardig" en een teken van een "infectie" beschouwd, terwijl de zwelling van een lymfeklier die wordt veroorzaakt door celmitose geïnterpreteerd wordt als een "kwaadaardige" kanker. Het lymfestelsel wordt ten onrechte beschouwd als een doorgang voor "uitzaaiende kankercellen" (zie GNM-artikel "Kritische vragen over de uitzaaiingstheorie").

Een **lymfoedeem** ontwikkelt zich wanneer een lymfevat geneest, bijvoorbeeld in een van de armen, benen of knieën. De ophoping van vocht (lymfe en water) in het intercellulaire weefsel zorgt ervoor dat het lymfevocht zich ophoopt, wat resulteert in een grote zwelling. Als lymfevocht in een bloedvat lekt wordt dit vaak verkeerd gediagnosticeerd als een "trombose" (vergelijk met perifeer oedeem gerelateerd aan de beenaderen, beenbotten of de hartspier).



Bij waterretentie als gevolg van het SYNDROOM neemt de zwelling aanzienlijk toe, zoals te zien op deze foto. Een lymfoedeem in het linkerbeen wordt geassocieerd met een partner, als de persoon linkshandig is.

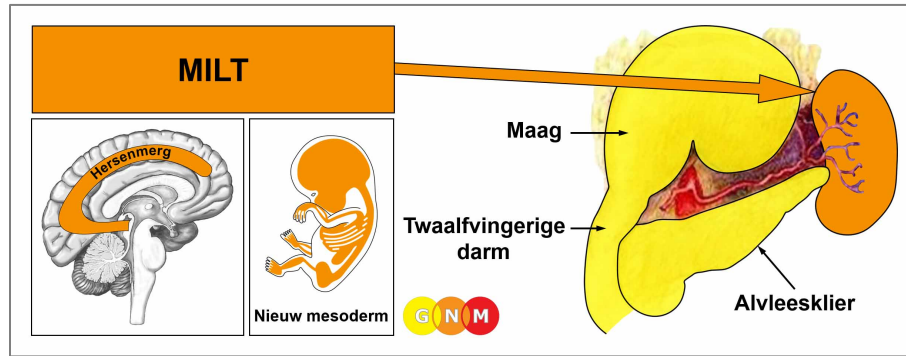
Een extreme vorm van lymfoedeem wordt **elefantiase** genoemd. Van elefantiase wordt gezegd dat het veroorzaakt wordt door een parasitaire worm “die werd gestoken door een mug die deze besmetting nu doorgeeft aan het nieuwe slachtoffer”.



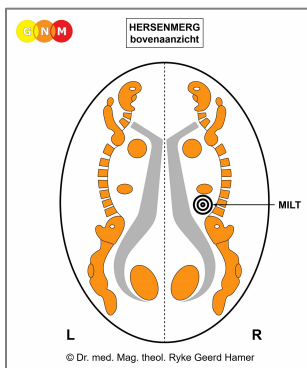
Deze foto toont drie vrouwen uit Haïti met een lymfatische zwelling, te zien aan één been – dat gekoppeld is aan een fysiek eigenwaarde-inbreuk conflict op het gebied van “niet snel genoeg kunnen rennen”. In Haïti lijdt 80% van de bevolking aan deze aandoening. In Port-au-Prince was de “ziekte” onbekend tot de aardbeving in 2010!

Een rechtshandige persoon zet de eerste stap met het rechterbeen, een linkshandige met het linkerbeen. Daarom moet de vrouw aan de rechterkant linkshandig zijn en de andere twee rechtshandig.

OPMERKING: Alle organen die afkomstig zijn van het nieuw mesoderm (“luxe groep”), inclusief de lymfevaten en lymfeklieren, tonen het **biologische doel aan het einde van de helingsfase**. Nadat het genezingsproces is voltooid, is het orgaan of weefsel sterker dan voorheen, wat het mogelijk maakt om beter voorbereid te zijn op een conflict van dezelfde soort.



ONTWIKKELING EN FUNCTIE VAN DE MILT: De milt bevindt zich aan de linkerkant van de bovenbuik, achter de maag, net onder het middenrif. De milt is een gespecialiseerde lymfeklier en vormt een belangrijk onderdeel van het lymfevatensysteem. De belangrijkste functie van de milt is het filteren van bloed en de opslag van bloedplaatjes (trombocyten). Bloedplaatjes zijn bloedcellen (geproduceerd in het beenmerg) die een bloedstollingsvermogen hebben, wat ze van vitaal belang maakt voor wondherstel. Wanneer een bloedvatwand door een snijwond of verwonding wordt beschadigd kleven de bloedplaatjes aan elkaar, waardoor ze bloedstolsels vormen om de wond te dichten en het bloeden te stoppen, een proces dat coagulatie wordt genoemd. De milt is afkomstig van het nieuw mesoderm en wordt daarom aangestuurd vanuit het hersenmerg.



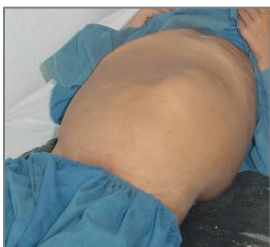
HERSENNIVEAU: In het **hersenmerg** wordt de milt aangestuurd vanuit de rechter hersenhelft. Het hersenrelais bevindt zich precies in het gebied waar de milt zijn plaats heeft als een lymfeknoop. Er is een kruislings verband tussen de hersenen en het orgaan.

BIOLOGISCH CONFLICT: Het biologische conflict dat verband houdt met de milt is een **bloedconflict** of **letselconflict** (een eigenwaarde-inbreuk conflict geassocieerd met bloed. In de natuur leidt een onvermogen om te vechten vanwege een grote, bloedende wond snel tot de dood). In reële termen wordt het conflict veroorzaakt door een bloeding als gevolg van een verwonding, bloeduitstorting of zware menstruatie, maar ook wanneer er bloed in de ontlasting, in de urine of in de vaginale afscheiding zit, wat vaak grote paniek veroorzaakt. De diagnose "bloedkanker" (leukemie), een positieve **HIV-test** (de angst om HIV-positief te zijn), nierdialyses, bloedtransfusies of verontrustende bloedwaarden kunnen ook een bloedconflict veroorzaken. Het innemen van **bloedverdunners** kan een bloedconflict actief houden, vanwege het gevaar van ernstige bloedingen.

CONFLICTACTIEVE FASE: Tijdens de conflictactieve fase **necrotiseert** de milt, wat leidt tot de vorming van kleine gaatjes in de milt. De necrose kan optreden aan de buitenkant of aan de binnenkant van de milt. Te beginnen vanaf het DHS (in de natuur door een bloeding/verwonding) verlaten de bloedplaatjes die niet nodig zijn (voor wondreparatie) de perifere bloedsomloop en bewegen naar de milt, waar het genecrotiseerde gebied een ideaal reservoir vormt voor de opslag van de bloedplaatjes, tot het bloedconflict is opgelost. Daarom is tijdens conflictactiviteit het **aantal bloedplaatjes laag**. Als het conflict intens is daalt het aantal trombocyten tot een waarde die als **trombocytopenie** wordt gediagnosticeerd (vergelijk met trombocytopenie gerelateerd aan het beenmerg). De lage hoeveelheid bloedplaatjes in het bloed dient het biologische doel om de vorming van een bloedstolsel of trombus in de bloedvaten te voorkomen. Vanwege het verminderde aantal trombocyten is er **een neiging tot blauwe plekken en sneller bloeden** (ook tijdens een actief eigenwaarde-inbreuk conflict waarbij de botten betrokken zijn). Dit kan leiden tot extra bloedconflicten. Diabetici die snel blauwe plekken krijgen, hebben waarschijnlijk een “bloed(!) suikerconflict”.

OPMERKING: Zware menstruaties kunnen een bloedconflict veroorzaken. Omdat zich minder trombocyten in de bloedbaan bevinden is de menstruatie nog heviger. Aanhoudende zware menstruaties treden op wanneer hevige menstruatiebloedingen een spoor zijn (zie ook zware menstruaties gerelateerd aan de baarmoederhals, baarmoederslijmvlies, baarmoederspieren, eierstokken en manische depressie).

HELINGSFASE: Tijdens het eerste deel van de helingsfase (**PCL-A**) wordt het weefselverlies weer aangevuld door **celvermeerdering**, met **zwellig** als gevolg van het oedeem (vochtophopping) in het genezingsgebied. Dit veroorzaakt een **vergroting van de milt of splenomegalie**. **De milt kan ook ontstoken raken**, vooral wanneer bacteriën ondersteunen bij het genezingsproces. **Splenische cysten** ontwikkelen zich bij het gelijktijdig vasthouden van vocht, maar alleen wanneer de necrose zich aan de buitenkant van de milt bevindt.



Bij waterretentie (SYNDROOM) kan de milt aanzienlijk in omvang toenemen. Het bestaansconflict wordt meestal veroorzaakt door angst, bijvoorbeeld wanneer iemand in het ziekenhuis wordt opgenomen.

Een vergroting van de milt wordt vaak gezien bij mensen met leukemie of AIDS, omdat ze regelmatig bloedonderzoeken of bloedtransfusies moeten ondergaan. **Voor iemand die niet bekend is met de GNM** worden deze procedures vaak sporen die het bloedconflict steeds opnieuw activeren en daarmee de helingsfase verlengen. Als de milt operatief wordt verwijderd (splenectomie), neemt een naburige lymfeklier de functie van de voormalige milt over. Volgens Dr. Hamer moet een operatie worden overwogen als het bloedconflict ernstig en langdurig is.

In de helingsfase keren de bloedplaatjes terug naar de perifere bloedsomloop en stijgt hun aantal – tijdelijk – tot boven de normale waarden (**trombocytose** of **trombocytemie**). Er is geen gevaar voor bloedstolling of zogenaamde “trombose” zolang de persoon mobiel is. In de conventionele geneeskunde kan het verhoogde aantal bloedplaatjes worden gediagnosticeerd als **trombocytenleukemie**.

Aan het einde van de helingsfase keren de trombocyt-waarden terug naar normaal. De milt blijft echter vergroot.

OPMERKING: Alle **organen die afkomstig zijn van het nieuw mesoderm** (“luxe groep”), inclusief de milt, tonen **het biologische doel aan het einde van de helingsfase**. Nadat het genezingsproces is voltooid, **is het orgaan of weefsel sterker dan voorheen**, wat het mogelijk maakt om beter voorbereid te zijn op een conflict van dezelfde soort.

Vertaling: Arjen Liefers

Bron: www.learningnm.com