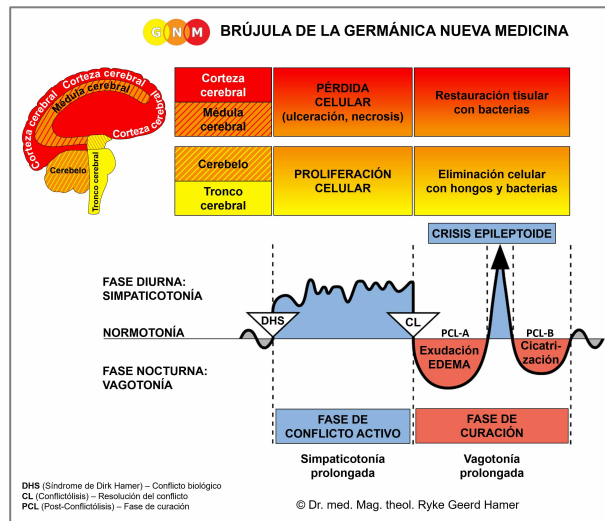




PROGRAMAS ESPECIALES BIOLÓGICOS

HÍGADO y VESÍCULA BILIAR

escrito por Caroline Markolin, Ph.D.

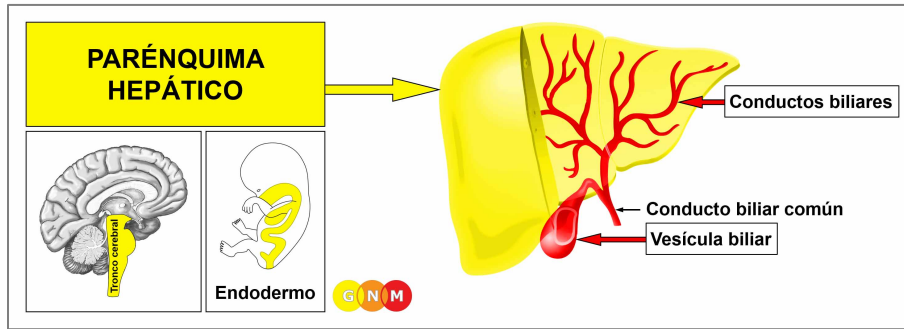


Parénquima hepático

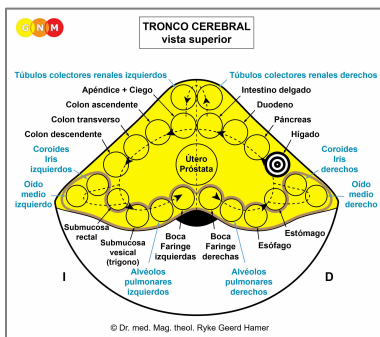
Conductos biliares

Vesícula biliar

Rev. 1.01



DESARROLLO Y FUNCIÓN DEL PARÉNQUIMA HEPÁTICO: El parénquima hepático constituye la mayor parte del hígado. Consta en su mayor parte de los llamados hepatocitos, que son las principales células funcionales del hígado. Sus principales actividades son la producción de bilis (cualidad secretora), una sustancia que ayuda a eliminar las toxinas del cuerpo. La bilis producida en el hígado viaja a través del conducto biliar común hasta el intestino delgado, donde ayuda a la absorción de las grasas (cualidad absorbente). A veces, cuando la bilis no es necesaria en los intestinos, se almacena en la vesícula biliar hasta que se requiera. Además de secretar bilis, el hígado también produce colesterol. El parénquima hepático está compuesto de epitelio cilíndrico intestinal, se origina del endodermo y, por lo tanto, se controla desde el tronco cerebral.



NIVEL CEREBRAL: En el **tronco cerebral**, el centro de control del parénquima hepático está posicionado ordenadamente dentro de la forma anular de los relés cerebrales que controlan los órganos del canal alimentario, precisamente, en el hemisferio derecho del tronco cerebral entre los relés del estómago y del páncreas.

CONFLICTO BIOLÓGICO: El conflicto biológico ligado al parénquima hepático es un **conflicto de morirse de hambre**.

En línea con el razonamiento evolutivo, los **conflictos de bocado** son la temática principal de conflicto asociada con los **órganos controlados por el tronco cerebral** que derivan del endodermo.

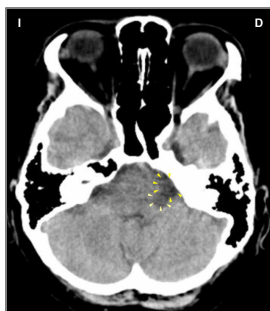
Una persona puede sufrir un conflicto de morirse de hambre en términos reales debido a la falta de alimentos. Así, una dieta estricta, la prohibición de comer la comida favorita, un diagnóstico de cáncer de colon asociado a la imposibilidad de pasar alimentos por el intestino, el uso de una bolsa de colostomía, una diarrea continua, la pérdida de apetito y los vómitos excesivos durante los tratamientos de quimioterapia, o una pérdida de peso involuntaria podrían desencadenar el conflicto. Sin embargo, una “amenaza de inanición” también podría producirse cuando uno se encuentra – inesperadamente – en una situación de no poder llegar a fin de mes, digamos, por la pérdida de un puesto de trabajo, recortes salariales, la pérdida de un negocio, la quiebra, la pérdida de clientes, un incremento inesperado del alquiler, un divorcio económicamente devastador, la confiscación de bienes, la pérdida de ahorros, deudas financieras o la pérdida de un familiar que proporcionaba apoyo financiero. En resumen, el conflicto se traduce en la angustia de quedarse sin recursos para alimentarse a sí mismo y a aquellos de los que uno se siente responsable.

FASE DE CONFLICTO ACTIVO: Comenzando con el DHS, durante la fase de conflicto activo las células hepáticas (hepatocitos) proliferan proporcionalmente a la intensidad del conflicto. El **propósito biológico del incremento celular** es mejorar la función del hígado para que las partículas de alimento más pequeñas puedan ser utilizadas de forma óptima. Con una actividad conflictiva prolongada (conflicto pendiente) se desarrollan nódulos hepáticos, denominados **cáncer de hígado** (“carcinoma hepatocelular”), como resultado del continuado aumento celular (comparad con el “cáncer de hígado” relacionado con los conductos biliares). Por lo general, los nódulos son de crecimiento plano (tipo absorbente); con poca frecuencia, adoptan una forma de coliflor (tipo secretor). Si la tasa de división celular excede un cierto límite, la medicina convencional considera el cáncer como “maligno”. Los nódulos hepáticos “benignos” se denominan **Hiperplasia Nodular Focal (HNF)**.

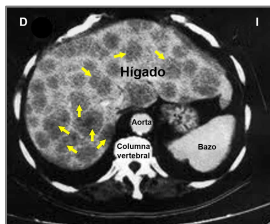
NOTA: Se forma **un solo nódulo hepático (solitario)** si uno sufrió la “amenaza de inanición” con o por otra persona (un familiar, un querido amigo, una mascota); se desarrollan dos nódulos para dos personas, tres nódulos para tres personas, y así sucesivamente. Los nódulos **hepáticos múltiples** que cubren todo el hígado indican que el conflicto de morirse de hambre se refiere a uno mismo. El mismo principio se aplica a los nódulos pulmonares.

FASE DE CURACIÓN: Tras la resolución del conflicto (**CL**), los hongos o las micobacterias, como las bacterias de la tuberculosis (TB), eliminan las células que ya no son necesarias. Los **síntomas de curación** son el **dolor** debido a la **inflamación del hígado** y los **sudores nocturnos**. Los parámetros sanguíneos del hígado están en el rango normal. Un **absceso hepático** es un nódulo hepático lleno de pus. Lo que comúnmente se denomina “**hígado graso**” se refiere, en términos de GNM, a los depósitos de grasa en el hígado en curación.

La **tuberculosis hepática**, indicando la actividad de la bacteria TB, es mucho más frecuente en las regiones donde hay hambruna, como en África (ved también la tuberculosis renal relacionada con un conflicto de existencia y la tuberculosis pulmonar relacionada con un conflicto de miedo de la muerte). La correlación entre la tuberculosis y la pobreza ha sido advertida desde hace tiempo por los historiadores de la medicina. En el mundo occidental, donde se supone que la tuberculosis está erradicada, la tuberculosis hepática pasa a llamarse **cáncer de hígado** (ved también el cambio de nombre de la tuberculosis pulmonar a cáncer de pulmón y de la tuberculosis renal a “síndrome nefrótico”). Los nombres de las enfermedades han cambiado, ¡Los síntomas no!



En esta TC cerebral, vemos dos edemas cerebrales en el área del tronco cerebral que controla el parénquima hepático ([ved el diagrama de la GNM](#)), lo que revela que la persona está en la fase de curación (**PCL-A**) de dos conflictos de morirse de hambre independientes.

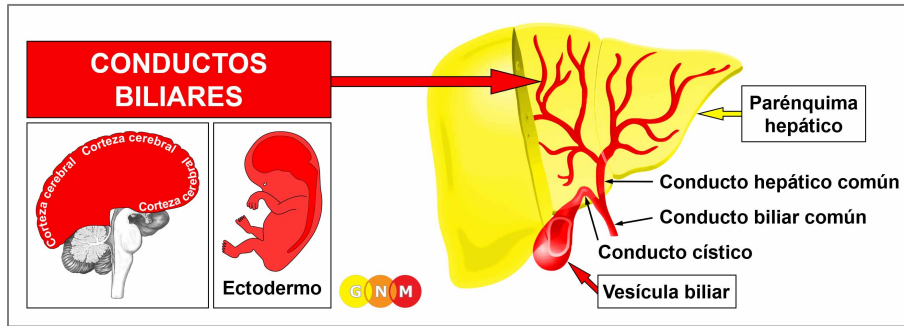


En una TC orgánica, los nódulos hepáticos aparecen como manchas redondas y oscuras.

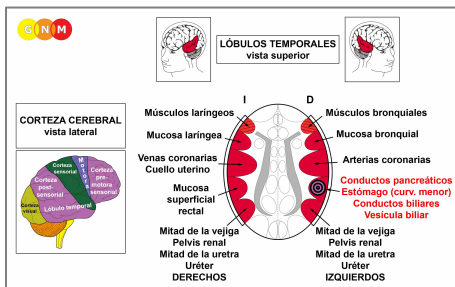
El hígado es el único órgano que es capaz de regenerarse a sí mismo fabricando nuevo tejido hepático ([fenómeno Prometeo](#)). Sin embargo, cuando la curación se prolonga (curación pendiente) y se interrumpe continuamente por recaídas conflictivas, el proceso de descomposición en curso deja **cavernas en el hígado** (ved también cavernas del páncreas, cavernas del pulmón, cavernas de la glándula mamaria). Los **quistes hepáticos** (también llamados “**enfermedad hepática poliquística**”) se desarrollan cuando las cavernas se llenan de agua debido a un conflicto de abandono y existencia activo (el SÍNDROME).

El agua retenida en el hígado en curación conduce a un **agrandamiento del hígado o hepatomegalia** (ved también hepatomegalia relacionada con los conductos biliares), a menudo con una ascitis causada por el exceso de agua en el peritoneo. Una gran hinchazón cerca del [conducto hepático común](#) conlleva el riesgo de una obstrucción mecánica del conducto biliar con síntomas característicos de la ictericia. Las complicaciones agudas surgen cuando la hinchazón comprime la vena porta. En este caso, la cirugía es imprescindible.

Si los microbios necesarios no están disponibles en el momento de la resolución del conflicto, porque fueron destruidos por un uso excesivo de antibióticos, los nódulos hepáticos no pueden descomponerse y, por lo tanto, permanecen. Eventualmente, se encapsulan con tejido conectivo. Estos “tumores” suelen descubrirse accidentalmente durante una revisión rutinaria o un examen de seguimiento. De ahí que el uso excesivo de antibióticos en la actualidad contribuya significativamente al creciente número de cánceres que se detectan durante los exámenes médicos.



DESARROLLO Y FUNCIÓN DE LOS CONDUCTOS BILIARES: Los conductos biliares se ramifican a través del hígado en estructura arbórea. El conducto hepático común se une al conducto cístico procedente de la vesícula biliar para formar el conducto biliar común. El conducto biliar común se une al conducto pancreático antes de desembocar en el intestino. La bilis, producida en el hígado y almacenada en la vesícula biliar, fluye hacia el duodeno (la primera sección del intestino delgado), donde es necesaria para la digestión de los alimentos, en particular de las grasas. La bilis también ayuda al cuerpo a deshacerse del material de desecho que el hígado filtra del torrente sanguíneo. El revestimiento de los conductos biliares consta de epitelio escamoso, se origina del ectodermo y, por lo tanto, se controla desde la corteza cerebral.



NIVEL CEREBRAL: El revestimiento epitelial de los conductos biliares se controla desde el **lóbulo temporal derecho** (parte de la **corteza post-sensorial**). El centro de control está posicionado exactamente frente al relé cerebral para el revestimiento del recto.

NOTA: Los conductos biliares, la vesícula biliar, el estómago (curvatura menor), el píloro, el bulbo duodenal y los conductos pancreáticos comparten el mismo relé cerebral y, por lo tanto, el mismo conflicto biológico. Cuál de estos órganos se verá afectado por el DHS es aleatorio. Un conflicto severo puede afectar todos los órganos a la vez.

CONFLICTO BIOLÓGICO: El conflicto biológico ligado a los conductos biliares es un **conflicto de enfado territorial** masculino (lucha en el territorio) o un **conflicto de identidad** femenino, según el género, lateralidad y estado hormonal de la persona (ved también Constelación Agresiva).

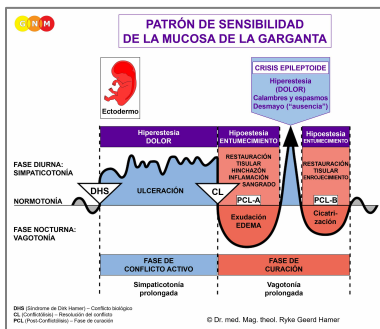
Género, Lateralidad, Estado Hormonal	Conflicto Biológico	Órgano Afectado
Hombre diestro (EHN)	Conflicto de enfado territorial	Estómago, conductos biliares, cond. pancreáticos
Hombre zurdo (EHN)	Conflicto de enfado territorial	Mucosa superficial rectal*
Hombre diestro (EBT)	Conflicto de identidad	Mucosa superficial rectal
Hombre zurdo (EBT)	Conflicto de identidad	Estómago, conductos biliares, cond. pancreáticos*
Mujer diestra (EHN)	Conflicto de identidad	Mucosa superficial rectal
Mujer zurda (EHN)	Conflicto de identidad	Estómago, conductos biliares, cond. pancreáticos*
Mujer diestra (EBE)	Conflicto de enfado territorial	Estómago, conductos biliares, cond. pancreáticos
Mujer zurda (EBE)	Conflicto de enfado territorial	Mucosa superficial rectal*

EHN = Estado hormonal normal EBT = Estado bajo de testosterona EBE = Estado bajo de estrógenos

***Con los zurdos el conflicto se transfiere al otro hemisferio cerebral**

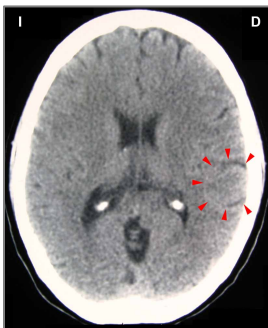
En línea con el razonamiento evolutivo, los **conflictos territoriales**, los **conflictos sexuales** y los **conflictos de separación** son las temáticas principales de conflicto asociadas con los órganos de origen ectodérmico, controlados desde la **corteza sensorial, pre-motora sensorial y post-sensorial**.

Un **enfado territorial** se refiere al enfado en el entorno y los lugares que uno considera de su dominio – literalmente o figurativamente. Los conflictos típicos de enfado territorial son las disputas en el hogar, las rencillas en el lugar de trabajo, el enfado en la escuela, en el jardín de infancia, en el patio de recreo, en una residencia de ancianos o en el hospital; también en el “territorio” extendido, como en el pueblo, la ciudad o el país donde uno vive. Las batallas por un terreno o una propiedad, los ruidos molestos en la casa o el barrio, una pelea por una plaza de aparcamiento o por un juguete, son otros ejemplos de lo que puede provocar un conflicto de enfado territorial.



El Programa Especial Biológico de los **conductos biliares** sigue el **PATRÓN DE SENSIBILIDAD DE LA MUCOSA DE LA GARGANTA** con hipersensibilidad durante la fase de conflicto activo y la Crisis Epileptoide e hiposensibilidad en la fase de curación.

FASE DE CONFLICTO ACTIVO: **ulceración en el revestimiento de los conductos biliares** proporcional al grado y duración de la actividad conflictiva. El **propósito biológico de la pérdida celular** es ensanchar los conductos para mejorar el flujo de la bilis hacia el intestino para una mejor digestión. Esto, a su vez, mejora el metabolismo proporcionando al individuo más energía para resolver el conflicto. Dependiendo de la intensidad del conflicto de enfado territorial, la ulceración afecta uno o varios conductos. El **síntoma: dolor** de leve a severo.



Esta TC cerebral muestra el impacto de un conflicto de enfado territorial en el relé de los conductos biliares (**ved el diagrama de la GNM**). El borde mayoritariamente nítido del Foco de Hamer indica que la persona sigue estando en conflicto activo; las partes edematosas (oscuras) señalan breves fases de curación que son interrumpidas por recaídas conflictivas.

FASE DE CURACIÓN: Durante la primera parte de la fase de curación (**PCL-A**) se repone la pérdida de tejido mediante la **proliferación celular**. En la medicina convencional, esto se suele diagnosticar como un “**cáncer de hígado**” (comparad con el cáncer de hígado relacionado con el parénquima hepático). En base a las Cinco Leyes Biológicas, las nuevas células no pueden considerarse “células cancerosas”, ya que el incremento celular es, en realidad, un proceso de reposición.

Los **síntomas de curación** son la **hinchazón** debida al edema (acumulación de fluido) y el **dolor abdominal**, que puede perdurar durante toda la fase de curación (en **PCL-A y PCL-B** el dolor no es de naturaleza sensorial, sino de dolor por presión). La retención de agua concurrente a causa del **SÍNDROME** agranda la hinchazón e incrementa el dolor.

Una gran inflamación en el conducto biliar común o en varios conductos bloquea el flujo biliar, resultando en **ictericia**. La ictericia se manifiesta como [piel amarilla y una esclera amarilla](#); además, la orina se vuelve marrón y las heces de color amarillo claro debido a la falta de [bilirrubina](#). Un tumor de páncreas puede conducir a la ictericia cuando el tumor obstruye el conducto biliar común que conecta el páncreas con el hígado. La ictericia es bastante común en los recién nacidos. La medicina convencional supone que está relacionada con el hecho de que el hígado del bebé aún se está desarrollando y no es capaz de eliminar la bilirrubina adecuada de la sangre. Sin embargo, si esto fuera correcto, ¿Por qué no todos los bebés nacen con ictericia? Desde el punto de vista de la GNM, la ictericia en los recién nacidos se debe más bien a un enfado territorial que ocurrió ya en el útero (ved conflictos intrauterinos). Un feto también puede sufrir un conflicto de enfado territorial con o por parte de la madre. La angustia en la sala de partos, un parto difícil o la forma de manipular al recién nacido al nacer pueden evocar un enfado territorial con ictericia en la fase de curación, cuando el bebé se siente seguro.

La **hepatitis** ocurre cuando la curación va acompañada de una **inflamación**. La “hepatitis aguda” indica que el conflicto relacionado con el conducto biliar se reactiva al establecerse en el(los) raíl(es) establecido(s) cuando tomó lugar el enfado territorial original. La “hepatitis crónica” revela una curación pendiente debido a continuas recaídas conflictivas que retrasan la compleción de la fase de curación. La **hepatitis icterica** con los síntomas típicos de la ictericia se desarrolla cuando una oclusión del conducto biliar afecta varios conductos o el [conducto hepático común](#).

La medicina convencional afirma que la hepatitis está causada por los virus de la hepatitis (A, B, C, D, E). Sin embargo, como se demuestra en la publicación [Virus Mania](#) de Torsten Engelbrecht y Claus Köhnlein, “ciertamente nadie ha conseguido aún detectar una estructura vírica correspondiente en el suero sanguíneo de los llamados pacientes de hepatitis C. Al igual que con el VIH, no se ha llevado a cabo la purificación del virus necesaria para una clara identificación” (pág. 155). En resumen, ninguno de los supuestos virus de la hepatitis – o *cualquier* virus – ha sido nunca verificado científicamente. Esto cuestiona seriamente la justificación de vacunar a los recién nacidos y de imponer la “inmunización” a los viajeros que, naturalmente, desarrollan la hepatitis después de haber resuelto el conflicto de enfado territorial – lejos del entorno del “enfado”.

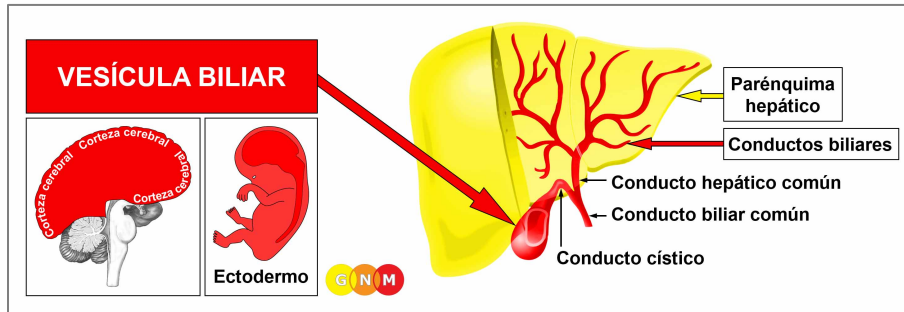
Con la hepatitis, el **nivel de Gamma-GT**, un parámetro enzimático hepático importante, **se eleva** en ([PCL-A](#)) con una caída brusca durante la **Crisis Epileptoide**. La Crisis Epileptoide se presenta como **un dolor agudo y calambres o espasmos (cólico hepático)** si los músculos estriados circundantes de los conductos biliares sufren la Crisis Epileptoide al mismo tiempo. En [PCL-B](#), los conductos biliares se abren y la función del órgano vuelve a la normalidad.

NOTA: Todas las Crisis Epileptoides que se controlan desde la [corteza sensorial, post-sensorial o pre-motora sensorial](#) se acompañan de **problemas circulatorios, mareos**, breves **alteraciones de la conciencia** o una completa **pérdida de la conciencia** (desmayo o “ausencia”), dependiendo de la intensidad del conflicto. Otro síntoma distintivo es una **caída de azúcar en sangre** causada por el uso excesivo de glucosa por parte de las células cerebrales (comparad con la hipoglucemia relacionada con las células de los islotes del páncreas).

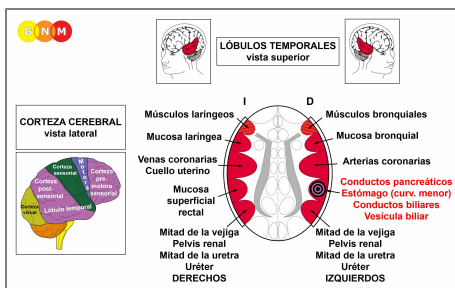
La hepatitis con el SÍNDROME, es decir, con retención de agua debido a un conflicto activo de abandono o existencia que afecta los túbulos colectores renales, causa un **agrandamiento del hígado (hepatomegalia)** con dolor agudo (ved también hepatomegalia relacionada con el parénquima hepático). La retención excesiva de agua podría crear una situación crítica, ya que el agua adicional también se almacena en el edema cerebral que se desarrolla paralelamente al edema en el órgano en curación. Debido a la fuerte presión cerebral una persona podría caer en coma (coma hepático) y morir.

La cirrosis hepática es la consecuencia de constantes recaídas conflictivas de conflictos de enfado territorial. Como resultado de los procesos de reparación recurrentes en los conductos biliares, el revestimiento epitelial escamoso es sustituido gradualmente por tejido cicatricial (en [PCL-B](#)). Con el tiempo, esto compromete severamente la función del hígado. Por lo tanto, si no se aborda el conflicto subyacente, la condición puede ser fatal. Alrededor del 50% de los pacientes con cirrosis hepática también desarrollan una ascitis. Según la medicina convencional, el fluido en el abdomen está causado por la alta presión sanguínea en la vena porta del hígado (la misma teoría se aplica a las varices esofágicas). Si esta teoría fuera válida, ¿Por qué no ocurre entonces la “ascitis cirrótica” en el 100% de los casos? Según los conocimientos de la GNM, el agua retenida en la cavidad abdominal indica que la persona experimenta al mismo tiempo enfado territorial y conflictos de abandono y existencia. Un conflicto de existencia también podría ser causado por un choque de diagnóstico, ya que la cirrosis hepática tiene generalmente un mal pronóstico.

La cirrosis hepática no tiene nada que ver con el consumo de alcohol (al igual que no hay correlación entre el tabaquismo y el desarrollo de cáncer de pulmón). Hay personas con cirrosis hepática que no beben y hay alcohólicos que nunca desarrollan cirrosis hepática. ¡Pero los conflictos de enfado territorial y la bebida suelen ir juntos! Dr. Hamer: “La mayoría de los alcohólicos pertenecen a las clases bajas de la sociedad. Allí, son mucho más vulnerables a sufrir conflictos que los ‘buenos’ ciudadanos. El cáncer de hígado no proviene del alcohol, pero el alcohol y el cáncer provienen de la pena y la miseria”.



DESARROLLO Y FUNCIÓN DE LA VESÍCULA BILIAR: La vesícula biliar se conecta al sistema hepático con el conducto cístico que desemboca directamente en el conducto biliar común. Durante los periodos en los que la bilis, producida en el hígado, no fluye hacia el intestino, se desvía hacia la vesícula biliar, donde se almacena hasta que sea necesitada para la digestión. El revestimiento de la vesícula biliar consta de epitelio escamoso, se origina del ectodermo y, por lo tanto, se controla desde la corteza cerebral.



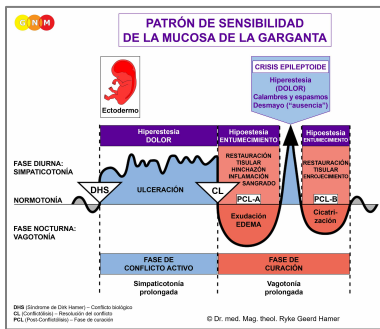
NIVEL CEREBRAL: El revestimiento epitelial de la vesícula biliar se controla desde el **lóbulo temporal** derecho (parte de la **corteza post-sensorial**). El centro de control está posicionado exactamente frente al relé cerebral del revestimiento del recto.

NOTA: La vesícula biliar, los conductos biliares, el estómago (curvatura menor), el píloro, el bulbo duodenal y los conductos pancreáticos comparten el mismo relé cerebral y, por lo tanto, el mismo conflicto biológico. Cuál de estos órganos se verá afectado por el DHS es aleatorio. Un conflicto severo puede afectar todos los órganos a la vez.

CONFLICTO BIOLÓGICO: El conflicto biológico ligado a la vesícula biliar es un **conflicto de enfado territorial** masculino o un **conflicto de identidad** femenino, según el género, la lateralidad y el estado hormonal de la persona (ved conductos biliares).

En línea con el razonamiento evolutivo, los **conflictos territoriales**, los **conflictos sexuales** y los **conflictos de separación** son las temáticas principales de conflicto asociadas con los órganos de origen ectodérmico, controlados desde la **corteza sensorial**, **pre-motora sensorial** y **post-sensorial**.

Un **enfado territorial** se refiere al enfado en el entorno y los lugares que uno considera de su dominio – literalmente o figurativamente. Los conflictos típicos de enfado territorial son las disputas en el hogar, las rencillas en el lugar de trabajo, el enfado en la escuela, en el jardín de infancia, en el patio de recreo, en una residencia de ancianos o en el hospital; también en el “territorio” extendido, como en el pueblo, la ciudad o el país donde uno vive. Las batallas por un terreno o una propiedad, los ruidos molestos en la casa o el barrio, una pelea por una plaza de aparcamiento o por un juguete, son otros ejemplos de lo que puede provocar un conflicto de enfado territorial.



El Programa Especial Biológico de la **vesícula biliar** sigue el **PATRÓN DE SENSIBILIDAD DE LA MUCOSA DE LA GARGANTA** con hipersensibilidad durante la fase de conflicto activo y la Crisis Epileptoide e hiposensibilidad en la fase de curación.

FASE DE CONFLICTO ACTIVO: ulceración en el revestimiento de la vesícula biliar proporcional al grado y duración de la actividad conflictiva. El propósito biológico de la pérdida celular es incrementar el flujo de bilis hacia el intestino, lo que proporciona al individuo más energía para resolver el conflicto. La ulceración también puede afectar el conducto cístico. El síntoma: dolor de leve a severo, dependiendo de la intensidad del conflicto de enfado territorial.

FASE DE CURACIÓN: Durante la primera parte de la fase de curación (PCL-A) la pérdida de tejido se repone mediante la proliferación celular. Los síntomas de curación son la hinchazón debida al edema (acumulación de fluido) y el dolor abdominal (en PCL-A y PCL-B el dolor no es de naturaleza sensorial, sino de dolor por presión). La retención de agua concurrente debida al SÍNDROME agranda la hinchazón e incrementa el dolor. En caso de inflamación, la condición se denomina **colecistitis**.

La Crisis Epileptoide se manifiesta como dolor agudo y calambres o espasmos (cólico biliar) si los músculos estriados circundantes de la vesícula biliar sufren la Crisis Epileptoide al mismo tiempo. La Crisis Epileptoide puede durar hasta treinta horas. Con una curación pendiente, es decir, cuando la fase de curación se interrumpe continuamente por recaídas conflictivas, la acumulación de bilis eventualmente conduce a la formación de cálculos biliares. En un momento dado, durante la Crisis Epileptoide, son empujados a través del conducto cístico y del conducto biliar común hacia el intestino delgado, lo que resulta muy doloroso. En PCL-B la vesícula biliar vuelve lentamente a su función normal.

NOTA: Todas las Crisis Epileptoides que se controlan desde la corteza sensorial, post-sensorial o pre-motora sensorial se acompañan de problemas circulatorios, mareos, breves alteraciones de la conciencia o una completa pérdida de la conciencia (desmayo o "ausencia"), dependiendo de la intensidad del conflicto. Otro síntoma distintivo es una caída de azúcar en sangre causada por el uso excesivo de glucosa por parte de las células cerebrales (comparad con la hipoglucemia relacionada con las células de los islotes del páncreas).

Fuente: www.learningnm.com