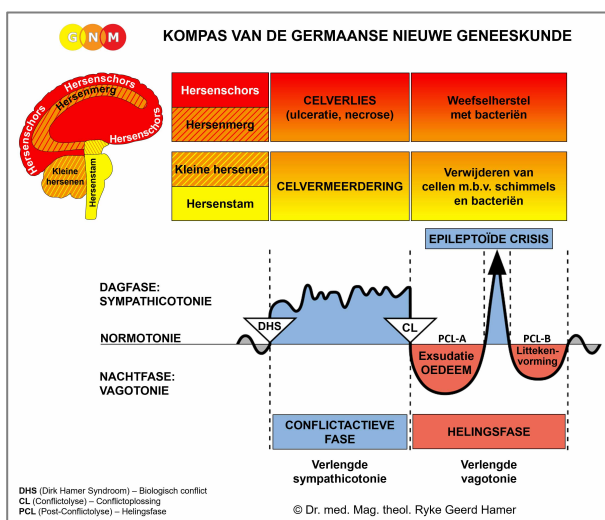




BIOLOGISCHE SPECIAALPROGRAMMA'S

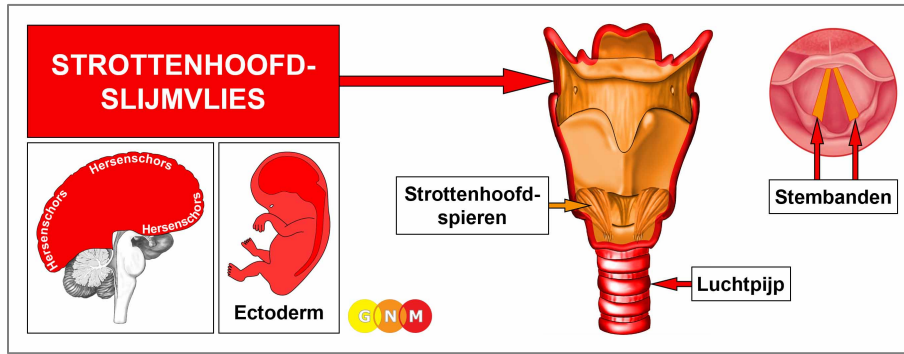
STROTENHOOFD

geschreven door Caroline Markolin, Ph.D.

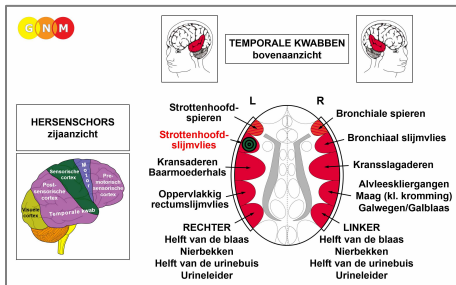


Strottenhoofdslijmvlies

Strottenhoofdspieren



ONTWIKKELING EN FUNCTIE VAN HET STROTENHOOFDSLJMVLIES: Het strottenhoofd is een buisvormig orgaan dat de keelholte verbindt met de luchtpijp. Het strottenhoofd maakt deel uit van de luchtwegen en is betrokken bij het praten en slikken. De stembanden, die zich in het strottenhoofd bevinden, nemen deel aan de productie van geluid (dit is de reden waarom het strottenhoofd de “spraakdoos” wordt genoemd). Het slijmvlies van het strottenhoofd en de stembanden bestaat uit plaveiselepitheel, is afkomstig van het ectoderm en wordt daarom aangestuurd vanuit de hersenschors.



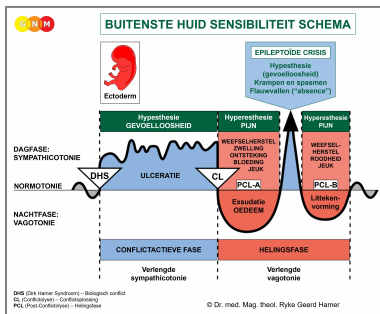
HERSENNIVEAU: Het slijmvlies van het strottenhoofd en van de stembanden wordt aangestuurd vanuit de **linker temporale kwab** (deel van de **sensorische cortex**). Het controlecentrum bevindt zich precies tegenover het hersenrelais van het bronchiaal slijmvlies.

BIOLOGISCH CONFLICT: Het biologische conflict dat verband houdt met het slijmvlies van het strottenhoofd en de stembanden is een vrouwelijk **schrikangst-conflict** of een mannelijk **territoriumangst-conflict**, afhankelijk van iemands geslacht, lateraliteit en hormoonstatus (zie ook de Zweef Constellatie). Een schrikangst-conflict is de vrouwelijke reactie op een onvoorzien gevaar, terwijl een territoriumangst-conflict het mannelijke antwoord is op een bedreiging van het territorium. Het conflict kan worden veroorzaakt door een angstaanjagende ervaring.

Geslacht, Lateraliteit, Hormoonstatus	Biologisch Conflict	Betroffen Orgaan
Rechtshandige man (NHS)	Territoriumangst-conflict	Bronchiaal slijmvlies
Linkshandige man (NHS)	Territoriumangst-conflict	Strottenhoofdsljmvlies*
Rechtshandige man (LTS)	Schrikangst-conflict	Strottenhoofdsljmvlies
Linkshandige man (LTS)	Schrikangst-conflict	Bronchiaal slijmvlies*
Rechtshandige vrouw (NHS)	Schrikangst-conflict	Strottenhoofdsljmvlies
Linkshandige vrouw (NHS)	Schrikangst-conflict	Bronchiaal slijmvlies*
Rechtshandige vrouw (LOS)	Territoriumangst-conflict	Bronchiaal slijmvlies
Linkshandige vrouw (LOS)	Territoriumangst-conflict	Strottenhoofdsljmvlies*

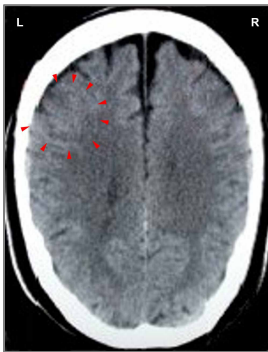NHS = Normale hormoonstatus LTS = Lage testosteronstatus LOS = Lage oestrogeenstatus

***Bij linkshandigen wordt het conflict overgeheveld naar de andere hersenhelft**



Het Biologische Speciaalprogramma van het **strottenhoofdslimvlies en stembanden** volgt het **BUITENSTE HUD SENSIBILITEIT SCHEMA** met hypesthesie in de conflictactieve fase en de Epileptoïde Crisis en hyperesthesie in de helingsfase.

CONFLICTACTIEVE FASE: **Ulceratie van het strottenhoofdslimvlies** evenredig aan de mate en duur van de conflictactiviteit. Het **biologische doel van het celverlies** is om de doorgang van het strottenhoofd te verwijderen om meer luchtinlaat mogelijk te maken om beter te kunnen reageren op de reden van de schrik.



Deze CT-scan van de hersenen toont de impact van een schrikangst-conflict in het gebied van de hersenschors dat het strottenhoofdslimvlies aanstuurt ([bekijk het GNM-diagram](#)). De scherpe ringstructuur van de Hamer'se Haard laat zien dat de persoon nog conflictactief is.

HELINGSFASE: Tijdens het eerste deel van de helingsfase (**PCL-A**) wordt het weefselverlies aangevuld door **celvermeerdering**. In de conventionele geneeskunde wordt deze celvermeerdering gediagnosticeerd als een **larynxcarcinoom** of “**keelkanker**”. Gebaseerd op de kennis van GNM kunnen de nieuwe cellen niet als “kankercellen” worden beschouwd, omdat de celgroei in werkelijkheid een aanvullingsproces is.

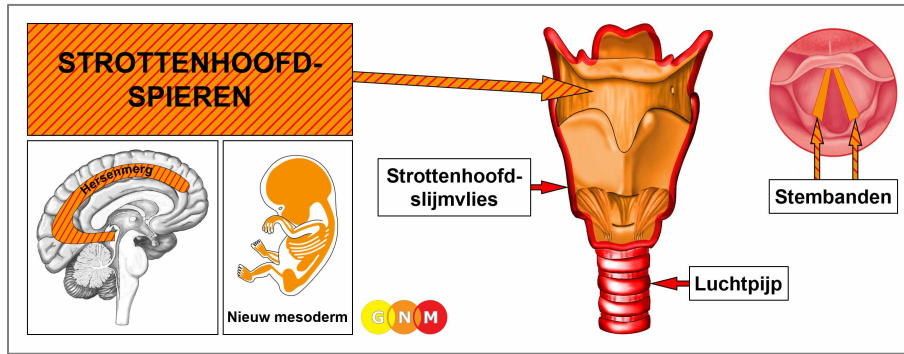
Helingssymptomen zijn **pijn** als gevolg van de zwelling die wordt veroorzaakt door het oedeem (vochtophoping), **slikproblemen**, **hoesten** en een **schorre stem** of zelfs een **volledig verlies van de stem** omdat de stembanden ook zijn aangedaan. Afhankelijk van de intensiteit van het conflict variëren de symptomen van mild tot ernstig. Bij een ontsteking wordt de aandoening **laryngitis** genoemd, meestal gepaard gaand met **koorts**.

Na de Epileptoïde Crisis neemt de zwelling af en keert het orgaan tijdens **PCL-B** langzaam terug naar zijn normale functie.

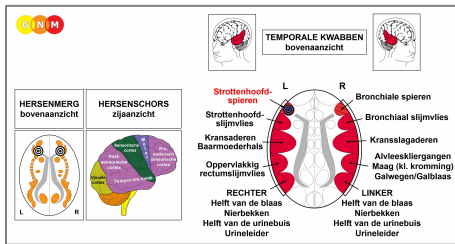
OPMERKING: Alle Epileptoïde Crises die worden aangestuurd vanuit de **sensorische, post-sensorische of pre-motorische sensorische cortex** gaan gepaard met een **ontregelde bloedcirculatie, duizeligheid, korte bewustzijnsstoornissen of een volledig bewustzijnsverlies** (flauwvallen of “absence”), afhankelijk van de intensiteit van het conflict. Een ander kenmerkend symptoom is een **lage bloedsuikerspiegel**, die wordt veroorzaakt door het overmatige gebruik van glucose door de hersencellen (vergelijk met hypoglykemie gerelateerd aan de eilandcellen van de alvleesklier).

Wat wordt aangeduid als “**difterie**” is, in GNM-termen, een genezingsproces in het strottenhoofd met SYNDROOM. Gelijktijdige waterretentie vergroot de zwelling en verhoogt de pijn; het ademen wordt in dat geval ook moeilijker.

Stembandpoliepen zijn verharde, plaveiselepithelieel-wratten die ontstaan als gevolg van een terugkerend genezingsproces als gevolg van conflictrecidieven. Zogenaamde “Singer’s Nodes” zijn stembandpoliepen die worden veroorzaakt door een verwonding aan de stembanden vanwege stemmisbruik (zingen, schreeuwen). In dit geval vormen zich knobbeltjes als gevolg van het zich voortdurend herhalende weefselherstel – zonder een DHS.



ONTWIKKELING EN FUNCTIE VAN DE STROTTENHOOFDSPIEREN: Het strottenhoofd bestaat uit epitheel slijmvlies en een laag gladde en gestreepte spieren. De belangrijkste functie van de strottenhoofdspieren is het reguleren van de uitzetting en samentrekking van de glottis, het vocale apparaat van het strottenhoofd met de twee stembanden. De strottenhoofdspieren houden de glottis open tijdens de ademhaling en meer gesloten tijdens het produceren van geluiden. Het gestreepte deel van de strottenhoofdspieren is afkomstig van het nieuw mesoderm en wordt aangestuurd vanuit het hersenmerg en de motorische cortex. **OPMERKING:** De gladde strottenhoofdspieren zijn van endodermale oorsprong en worden aangestuurd vanuit het **middenhersenen**.



HERSENNIVEAU: De strottenhoofdspieren hebben twee controlecentra in de grote hersenen. De trofische functie van de spieren, verantwoordelijk voor de voeding van het weefsel, wordt aangestuurd vanuit het **hersenmerg**; de samentrekking van de spieren wordt aangestuurd vanuit de linkerkant van de **motorische cortex** (in de **temporale kwab**). Het controlecentrum bevindt zich naast het hersenrelais van het strottenhoofdslijmvlies, precies tegenover het hersenrelais van de bronchiale spieren.

OPMERKING: Het **inademen** wordt aangestuurd vanuit het relais van de bronchiale spieren (aan de rechterkant van de motorische cortex), terwijl het **uitademen** wordt aangestuurd vanuit het relais van de strottenhoofdspieren (aan de linkerkant van de motorische cortex). Normaal gesproken zijn deze twee ademhalingsbewegingen in balans. Dit verandert als een biologisch conflict een van de twee hersenrelais of beide betreft.

BIOLOGISCH CONFLICT: Het biologische conflict dat verband houdt met de strottenhoofdspieren is dezelfde als bij het strottenhoofdslijmvlies, namelijk een vrouwelijk **schrikangst-conflict** of een mannelijk **territoriumangst-conflict**, afhankelijk van iemands geslacht, lateraliteit en hormoonstatus (zie ook Strottenhoofd Astma Constellatie en Bronchiale Astma Constellatie). Het onderscheidende aspect van het conflict met betrekking tot het spierweefsel is de additionele stress van “niet kunnen ontsnappen”, “niet kunnen (re)ageren”, “aan de grond genageld zijn” (versteend) of “het gevoel vast te zitten” (zie skeletspieren).

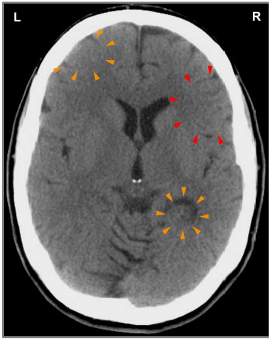
Geslacht, Lateraliteit, Hormoonstatus	Biologisch Conflict	Betroffen Orgaan
Rechtshandige man (NHS)	Territoriumangst-conflict	Bronchiale spieren
Linkshandige man (NHS)	Territoriumangst-conflict	Strottenhoofdspieren*
Rechtshandige man (LTS)	Schrikangst-conflict	Strottenhoofdspieren
Linkshandige man (LTS)	Schrikangst-conflict	Bronchiale spieren*
Rechtshandige vrouw (NHS)	Schrikangst-conflict	Strottenhoofdsspieren
Linkshandige vrouw (NHS)	Schrikangst-conflict	Bronchiale spieren*
Rechtshandige vrouw (LOS)	Territoriumangst-conflict	Bronchiale spieren
Linkshandige vrouw (LOS)	Territoriumangst-conflict	Strottenhoofdspieren*

NHS = Normale hormoonstatus LTS = Lage testosteronstatus LOS = Lage oestrogeenstatus

***Bij linkshandigen wordt het conflict overgeheveld naar de andere hersenhelft**

CONFLICTACTIEVE FASE: **Celverlies (necrose) van het strottenhoofdspierweefsel** (aangestuurd vanuit het hersenmerg) en, evenredig aan de mate en duur van de conflictactiviteit, **toenemende verlamming van de strottenhoofdspieren** (aangestuurd vanuit de motorische cortex). De verlamming veroorzaakt **ademhalingsmoeilijkheden**, om precies te zijn **moeilijkheden bij het uitademen – het inademen wordt verlengd** vanwege de verminderde functie van de strottenhoofdspieren die het uitademen aansturen. Als de stembanden zijn aangedaan veroorzaakt dit een **stemverandering** (voice break) of, bij een intens conflict, een verlamming van de stembanden met het onvermogen om geluid te produceren.

OPMERKING: De dwarsgestreepte spieren behoren tot de groep organen die reageren op het gerelateerde conflict met functioneel verlies (zie ook Biologische Speciaalprogramma's van de eilandcellen van de alveesklier (alfa-eilandcellen en bèta-eilandcellen), binnenoor (slakkenhuis en evenwichtsorgaan), reukzenuwen, netvlies en glasachtig lichaam van de ogen) of hyperfunctie (botvlies en thalamus).



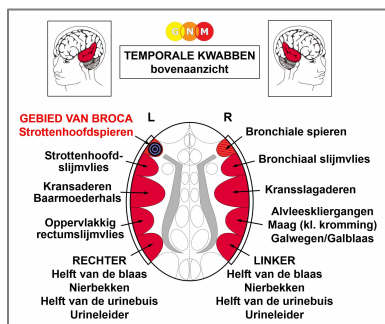
Deze hersen-CT toont conflictactiviteit in het relais van de strottenhoofdspieren (linkerkant van de hersenschors – oranje pijlen – **bekijk het GNM-diagram**) en in het hersenrelais van het bronchiaal slijmvlies (rechterkant van de hersenschors – rode pijlen). De scherpe grenzen van de Hamerse Haard onthullen dat beide conflicten; een schrikangst-conflict en een territoriumangst-conflict, nog steeds actief zijn (zie strottenhoofdstma hieronder). Een water- of vloeistofconflict (momenteel in PCL-A), gerelateerd aan het rechter nierparenchym (onderste oranje pijlen) is reeds opgelost.

HELINGSFASE: Tijdens de helingsfase worden de strottenhoofdspieren gereconstrueerd. De verlamming reikt tot in **PCL-A**. De Epileptoïde Crisis presenteert zich als **hoestbuien met spasmen en spiersamentrekkingen in het strottenhoofd**, equivalent aan een focale aanval. Een hoest die uit het strottenhoofd komt klinkt als “blaffen” (de uitdrukking “kennelhoest” duidt op een schrikangst-conflict die dieren in een kennel lijden). Gedurende **PCL-B** keert de functie van de strottenhoofdspieren weer terug naar normaal.

Wat wordt aangeduid als “**spasmodische dysfonie**” geeft aan dat de strottenhoofdspieren en het strottenhoofdslijmvlies in genezing zijn. **Kinkhoest (pertussis)** is ook een gecombineerd proces (zie ook kinkhoest gerelateerd aan de bronchiale spieren).

Terugkerende symptomen of een “**allergiehoest**” worden veroorzaakt door terugvallen in het conflict, veroorzaakt door sporen die werden ingesteld toen het oorspronkelijke conflict plaatsvond (zie allergieën).

OPMERKING: Alle organen die afkomstig zijn van het nieuw mesoderm (“luxe groep”), inclusief de lymfevaten en lymfeklieren, tonen het **biologische doel aan het einde van de helingsfase**. Nadat het genezingsproces is voltooid, is het orgaan of weefsel sterker dan voorheen, wat het mogelijk maakt om beter voorbereid te zijn op een conflict van dezelfde soort.

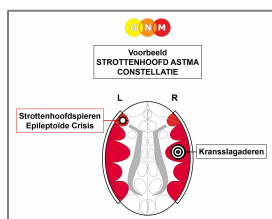


Het **gebied van Broca** of **spraakcentrum** is ingebed in het hersenrelais van de strottenhoofdspieren (linker corticale hemisfeer). Het specifieke biologische conflict dat verband houdt met het gebied van Broca is een onvermogen om te spreken of een **sprakeloosheidsconflict**, dat wordt ervaren als een acute schrik en “sprakeloos te zijn van angst”. Dit veroorzaakt tijdens de conflictactieve fase een **spraakstoornis**, om precies te zijn moeilijkheden bij het vormen van woorden (vergelijk met Stotter Constellatie). De aandoening reikt tot in **PCL-A** maar normaliseert na de Epileptoïde Crisis (zie ook beroerte en spraakstoornis).

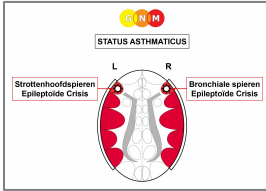
STROTENHOOFD ASTMA omvat twee Biologische Speciaalprogramma’s (zie ook bronchiale astma)

- conflictactiviteit die verband houdt met het hersenrelais van de strottenhoofdspieren in de linker temporale kwab, gerelateerd aan een schrikangst-conflict of een territoriumangst-conflict, afhankelijk van iemands geslacht, lateraliteit en hormoonstatus
- conflictactiviteit die verband houdt met een hersenrelais in de rechter temporale kwab (territoriumangst-conflict of schrikangst-conflict, territoriumverlies-conflict of seksueel conflict, territoriumergernis-conflict of identiteitsconflict, een mannelijk territoriummarkering-conflict of een vrouwelijk markeringsconflict, afhankelijk van iemands geslacht, lateraliteit en hormoonstatus)

In dit geval bevindt de persoon zich in een **Strottenhoofd Astma Constellatie**. Dit geldt ook tijdens de Epileptoïde Crisis, wat een tijdelijke reactivering van de conflictactieve fase is.



De daadwerkelijke **astma-aanval** treedt op tijdens de **Epileptoïde Crisis**. De Epileptoïde Crisis van de dwarsgestreepte **strottenhoofdspieren** uit zich als stuiptrekkingen die zich naar binnen bewegen. De **symptomen** van strottenhoofd astma zijn daarom het typische **naar adem happen** en een **langdurige inademing** (wanneer de strottenhoofdspieren zijn aangedaan wordt het inademen verlengd vanwege het gedeeltelijke functionele verlies van de strottenhoofdspieren die het uitademen regelen). De Epileptoïde Crisis van de gladde strottenhoofdspieren presenteert zich als een spasme, vergelijkbaar met de hyperperistaltiek tijdens een darmkoliek. Bij gelijktijdige vochtretentie als gevolg van het SYNDROOM kan de astma-aanval ernstig zijn.



Wanneer zowel de strottenhoofd-als de bronchiale spieren tegelijkertijd door de Epileptoïde Crisis gaan presenteert de astma-aanval zich als langdurig inhaleren met happen naar adem (strottenhoofd astma) en een verlengd uitademen met piepende ademhaling (bronchiale astma). Deze aandoening, **status astmatics** genoemd, veroorzaakt acute ademhalingsmoeilijkheden met het gevaar te sterven aan verstikking.

OPMERKING: Cortison is een middel met een sympathicotone werking dat de conflictactieve symptomen reactiveert. In dit geval veroorzaakt het een verlamming van de strottenhoofd- en bronchiale spieren. Het antispasmodische effect van de medicatie kan daarom levensreddend zijn. Pas echter op met SYNDROOM, omdat de waterretentie de zwelling in de hersenen vergroot (zie hersenoedeem).

Chronische strottenhoofdstma-aanvallen geven aan dat het gerelateerde schrikangst-conflict niet volledig is opgelost. In de conventionele geneeskunde worden terugkerende astma-aanvallen gewoonlijk geassocieerd met een "allergie".

Vandaar dat de strottenhoofdstma-aanval zowel de gestreepte-als de gladde strottenhoofdspieren betreft. De Epileptoïde Crisis van de dwarsgestreepte strottenhoofdspieren presenteert zich als **strottenhoofdspasmen** en-samentrekkingen. De Epileptoïde Crisis van de gladde spieren presenteert zich als een hyperperistaltiek die lijkt op darmkoliek. Vandaar dat BEIDE, zowel de gladde als de dwarsgestreepte strottenhoofdspieren, meedoen in de astma-crisis. Hetzelfde geldt voor de bronchiale astma-aanval; in dit geval zijn de gladde en gestreept bronchiale spieren betrokken.

Vertaling: Arjen Lievers

Bron: www.learninggnm.com