LES PROGRAMMES BIOLOGIQUES SPÉCIAUX

LES INTESTINS ET LE RECTUM

écrit par Caroline Markolin, Ph.D.

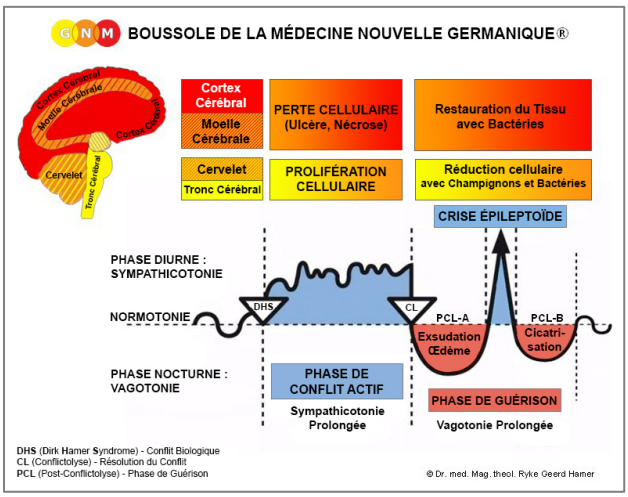

Sommaire

L'intestin grêle

Le côlon

Le côlon sigmoïde

Les muscles intestinaux

Le péritoine

La sous-muqueuse du rectum

La muqueuse superficielle du rectum

Les canaux périanaux

Les muscles du rectum (partie supérieure)

Les muscles du rectum (partie inférieure)

Le sphincter interne du rectum

Le sphincter externe du rectum

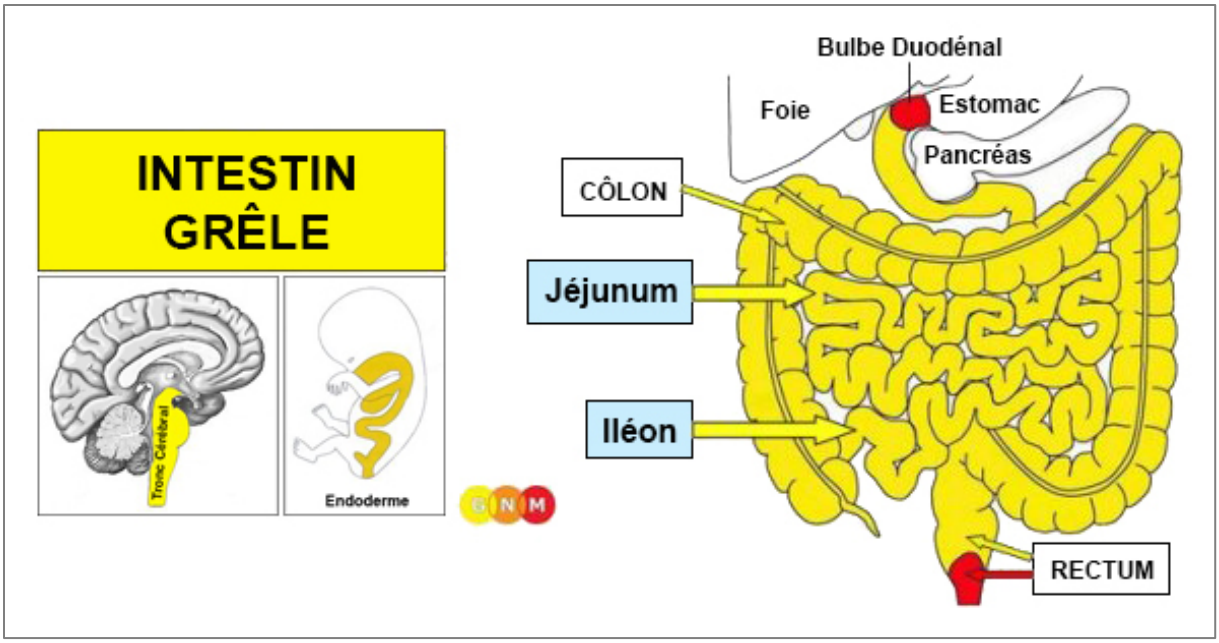

DÉVELOPPEMENT ET FONCTION DE L'INTESTIN GRÊLE : l'intestin grêle est la partie du tractus gastro-intestinal qui relie l'estomac au côlon. À la suite du duodénum, le **jéjunum** est la partie supérieure de l'intestin grêle ; l'**iléon** est la dernière partie qui rejoint le gros intestin. Le jéjunum et l'iléon sont les parties du tube digestif où s'effectue l'essentiel de l'absorption des nutriments (qualité absorbante). L'intestin grêle est constitué d'épithélium cylindrique intestinal, provient de l'endoderme et est donc contrôlé par le tronc cérébral.

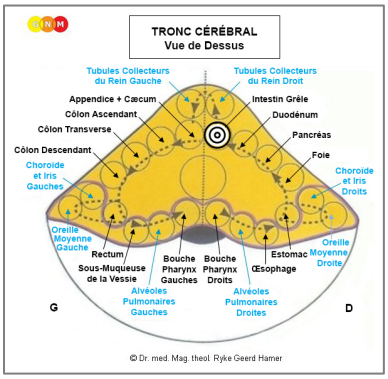

AU NIVEAU CÉRÉBRAL : dans le **tronc cérébral**, le centre de contrôle de l'intestin grêle (jéjunum et iléon) est positionné de manière ordonnée à l'intérieur de l'anneau formé par les relais cérébraux qui contrôlent les organes du tube digestif, plus précisément, entre le relais du duodénum et celui du cæcum.

REMARQUE : le passage de l'hémisphère droit à l'hémisphère gauche du tronc cérébral correspond au niveau organique, à la valvule iléo-cæcale, située entre l'intestin grêle et le cæcum, la première partie du côlon.

LE CONFLIT BIOLOGIQUE : en accord avec sa fonction, le conflit biologique lié à l'intestin grêle est le fait de « **ne pas pouvoir digérer ou absorber un morceau** » (voir aussi l'estomac, le duodénum, le côlon et le pancréas). Le conflit est vécu comme de la **colère**, par exemple, de la colère à propos d'une personne (un membre de la famille, un ami, un voisin, un collègue, un employé, un superviseur, un client, un enseignant, un étudiant, un camarade de classe, un entraîneur, un médecin, des autorités), à propos d'une situation (une colère liée au travail, à l'école, à une relation), ou à propos de remarques (accusations, insultes, critiques) ou de nouvelles qui sont « difficiles à encaisser » ou à « digérer ».

Conformément à la logique de l'évolution, les **conflits du morceau** constituent le principal thème conflictuel lié aux organes contrôlés par le tronc cérébral et dérivant de l'endoderme.

EN PHASE DE CONFLIT ACTIF : dès le DHS, durant la phase de conflit actif, les cellules intestinales prolifèrent proportionnellement à l'intensité du conflit. Le **sens biologique de cette augmentation cellulaire** est de mieux pouvoir absorber et digérer le morceau. Lors d'une activité conflictuelle prolongée, une masse étalée (de type absorbant) se développe dans l'intestin grêle. À l'extrémité distale de l'iléon, lequel possède une paroi plus mince que celle du jéjunum, cette masse peut également prendre une forme de chou-fleur (de type sécréteur). Cela pourrait conduire à une occlusion intestinale ou ce que l'on appelle un **iléus**. En médecine conventionnelle, cet épaississement de la paroi intestinale peut être diagnostiqué comme un cancer (**cancer du jéjunum** ou **cancer iléal**).

EN PHASE DE GUÉRISON : dès la résolution du conflit (CL), les champignons ou les mycobactéries telles que le bacille tuberculeux éliminent les cellules qui ne sont plus requises. Les **symptômes de guérison** sont une **diarrhée** et des **vomissements** si le jéjunum (la partie supérieure de l'intestin grêle) est impliqué, et des **sueurs nocturnes**. Les **crampes abdominales** (qualité motrice) surviennent notamment lors de la Crise Épileptoïde (voir aussi les coliques intestinales). La participation des champignons durant le processus de guérison se manifeste par une **candidose intestinale**. L'importance des symptômes est déterminée par l'intensité de la phase de conflit actif.

> **REMARQUE :** manger des aliments désagréables provoque également des diarrhées. Cependant, si cette nourriture désagréable peut être mise hors de cause, le vomissement est alors un signe positif annonçant que le « conflit du morceau indigeste » a été résolu et que le morceau est expulsé, même sans la participation des microbes (qualité sensorielle et excrétrice des intestins). La diarrhée peut également être déclenchée par l'anxiété (lors d'une phase de sympathicotonie), ce qui entraîne la libération de substances chimiques qui pénètrent dans le tube digestif et provoquent des selles molles. La réponse « combat-fuite » étant beaucoup plus facile à mener avec un ventre vide, cela est parfaitement logique. Dans ce cas, cette soudaine survenue de diarrhée n'est pas liée à un DHS (une détresse inattendue à propos d'un « morceau indigeste » avec une diarrhée en phase de guérison, c'est-à-dire, lors d'une phase de vagotonie).

La consommation d'eau contaminée peut entraîner une sévère diarrhée accompagnée de graves saignements potentiellement mortels. Cela se produit généralement dans des régions comme en Afrique où les gens n'ont pas accès à l'eau potable. Blâmer le virus **Ebola** pour cette condition est un concept médical sans aucune base scientifique («… le monde est exposé à des scénarios d'horreur sur Ebola. Ces reportages choquants ignorent le fait que l'existence et les effets pathogènes de tous ces virus prétendument contagieux et même mortels n'ont jamais été prouvés. », Torsten Engelbrecht / Claus Köhnlein, *Virus Mania*, p. 25).

Notez que sur cette image « Alerte Virus Ebola », le visage de la « victime d'Ebola » est marquée de variole, laquelle n'a aucun rapport avec Ebola. Selon le Centre de contrôle des maladies (Center for Disease Control), les « symptômes d'Ebola » sont des diarrhées, vomissements, douleurs abdominales, de la fièvre et de sévères maux de tête.

La **maladie de Crohn** est la phase de guérison d'un « conflit du morceau indigeste ». L'**iléocolite**, affectant la dernière partie de l'intestin grêle, est le type le plus courant de la maladie de Crohn. Les **symptômes** sont une **diarrhée persistante avec élimination du mucus**, généralement accompagnée de **sang** (un méléna (selles de goudron)), des **douleurs abdominales** et une **inflammation** de l'intestin. Une condition chronique indique que des rechutes du conflit prolongent le processus de guérison (guérison en suspens). Les **récidives concernant la maladie de Crohn** sont caractérisées par des poussées qui se produisent à chaque fois que la personne réactive un rail avec des périodes sans symptômes entre les deux.

Les **allergies alimentaires avec diarrhée récurrente** révèlent qu'une « colère indigeste » liée à un aliment particulier (lait, noisettes, blé, fruits de mer, certains fruits ou légumes) n'a pas été complètement résolue. Les **allergies alimentaires multiples** indiquent que plusieurs aliments, y compris des ingrédients alimentaires (sucre, sel, lactose), sont enregistrés dans le subconscient comme rails liés au DHS original. Tout aliment considéré comme la source probable de l'« allergie » constitue un nouveau « morceau indigeste » et est ajouté à la liste des rails du conflit. Les personnes toujours soucieuses de ne pas manger quelque chose de « toxique » ou de « mauvais » sont donc plus sujettes à développer de multiples allergies alimentaires. Dans le cas de l'« **intolérance au gluten** » ou **maladie cœliaque**, le gluten, présent dans le blé et autres céréales apparentées, est associé à un « conflit de colère indigeste ». Le contact répétitif avec le blé (« allergène ») conduit à la longue à une inflammation de l'intestin grêle. Un régime sans gluten, le traitement classique recommandé, revient à se tenir à l'écart du rail du gluten sans aborder la véritable cause.

> **REMARQUE :** en médecine conventionnelle, certains aliments sont considérés comme des déclencheurs de **choc anaphylactique**. L'anaphylaxie serait une réponse du système immunitaire à un allergène, comme les noisettes, les crustacés ou les produits laitiers. Du point de vue de la GNM, ces symptômes sont évoqués par une rechute du conflit (« allergie »), comme par exemple, un conflit de peur dans le territoire (difficultés respiratoires), un « conflit du morceau », (gonflement de la langue), ou un conflit de séparation (urticaire, évanouissement) provoquée par la réactivation d'un rail du conflit. Il est tout à fait possible qu'une forte rechute du conflit entraîne des complications. Un véritable choc anaphylactique, avec une chute brutale de la tension artérielle et une perte de conscience pouvant potentiellement conduire à la mort, est causé par une surexposition à des produits chimiques tels que des médicaments (morphine, aspirine et autres), colorants pour rayons X, produits de contraste, venins et autres poisons.

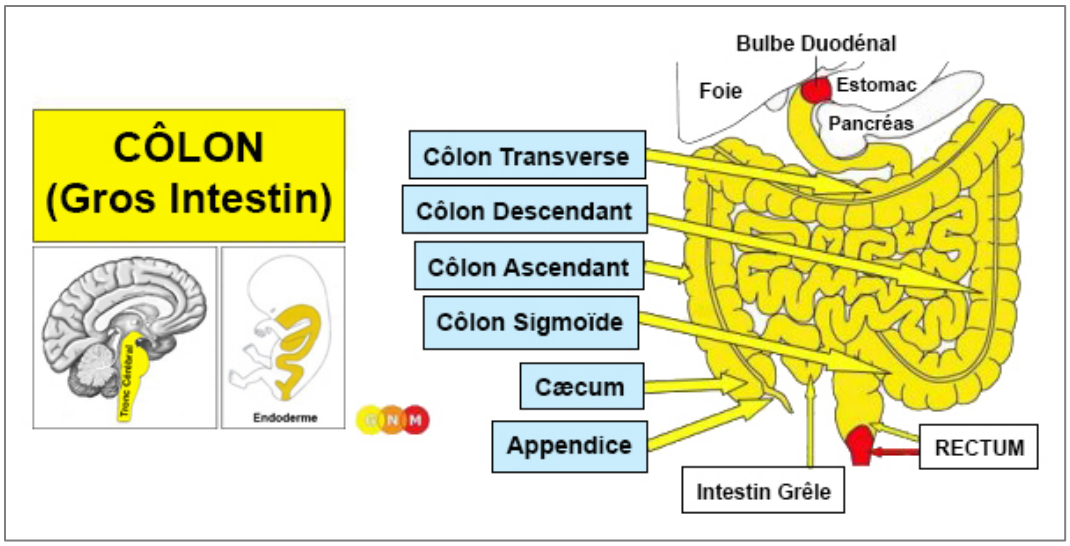

DÉVELOPPEMENT ET FONCTION DU CÔLON : dans le prolongement de l'intestin grêle, le côlon est la dernière portion du tractus gastro-intestinal. Le côlon est divisé en plusieurs parties structurelles. La première partie du gros intestin est le **cæcum avec l'appendice**, un tube en forme de poche attaché au **côlon ascendant** et dont l'extrémité est fermée. Le **côlon transverse** s'étend du côté droit au côté gauche du corps, où il rejoint le **côlon descendant**. Le côlon sigmoïde est la dernière partie du gros intestin. À l'origine, l'ensemble de ce canal intestinal servait à l'absorption (qualité absorbante) et à la digestion (qualité sécrétrice) des aliments. Aujourd'hui, le côlon ne sécrète que du mucus et est la partie du tractus intestinal où les déchets alimentaires sont transformés en matières fécales et conduits vers le rectum, d'où ils sont évacués. Le côlon est constitué d'épithélium cylindrique intestinal, provient de l'endoderme et est donc contrôlé par le tronc cérébral.

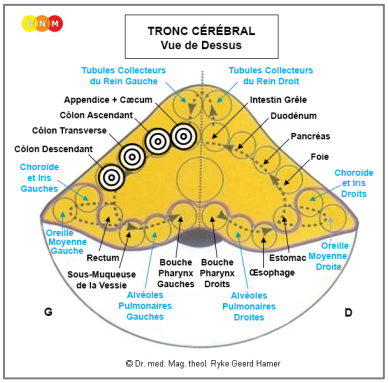

AU NIVEAU CÉRÉBRAL : dans le **tronc cérébral**, le côlon a quatre centres de contrôle qui sont positionnés de manière ordonnée à l'intérieur de l'anneau formé par les relais cérébraux qui contrôlent les organes du tube digestif, plus précisément, entre celui de l'intestin grêle et celui du rectum.

Les centres de contrôle du côlon sont situés du côté gauche du tronc cérébral en commençant par le relais cérébral du cæcum et de l'appendice, et en continuant dans le sens antihoraire avec les centres de contrôle du côlon ascendant, du côlon transverse et du côlon descendant. Au niveau organique, l'intestin grêle et le côlon sont séparés par la valvule iléo-cæcale, laquelle correspond au niveau cérébral à la transition de l'hémisphère droit vers l'hémisphère gauche du tronc cérébral.

LE CONFLIT BIOLOGIQUE : le conflit biologique lié au côlon (à l'exception du côlon sigmoïde) est un « **conflit du morceau indigeste** » (voir aussi l'estomac, le duodénum, l'intestin grêle et le pancréas). Pour les animaux, un morceau indigeste est un vrai morceau de nourriture ; pour l'homme, il peut aussi s'agir d'un « morceau » figuré, par exemple une voiture, une maison ou un objet de valeur. Nous pouvons également percevoir certaines circonstances ou un événement désagréable comme un « morceau » et vivre ce conflit lorsque la situation est considérée comme « indigeste » ou « non résorbable », par exemple, lorsqu'un achat, une promotion ou une promesse anticipée ne peuvent pas être « obtenus ». L'aspect distinctif du conflit du morceau relatif au côlon, y compris à l'appendice et au cæcum, est que le **conflit est vécu comme particulièrement « odieux »**, par exemple, une vilaine dispute pour de l'argent ou pour une propriété, un sale divorce, une affaire judiciaire moche, ou une odieuse trahison.

Conformément à la logique de l'évolution, les **conflits du morceau** constituent le principal thème conflictuel lié aux organes contrôlés par le tronc cérébral et dérivant de l'endoderme.

EN PHASE DE CONFLIT ACTIF : dès le DHS, pendant la phase de conflit actif, les cellules du gros intestin prolifèrent proportionnellement à l'intensité du conflit. Le **sens biologique de cette augmentation cellulaire** est de faciliter la digestion du morceau. Même si le côlon n'a plus de fonction digestive, lors d'un conflit biologique, le gros intestin répond toujours par une augmentation cellulaire car à l'origine, l'intégralité du canal intestinal servait à la digestion des aliments. Lors d'une activité conflictuelle prolongée (conflit en suspens), une tumeur ou **cancer du côlon** se développe en conséquence de la continuelle augmentation du nombre de cellules. La tumeur se développe soit à plat (de type absorbant) soit en forme de chou-fleur (de type sécréteur). Si le taux de division cellulaire dépasse une certaine limite, la médecine conventionnelle considère le cancer comme « malin » ; en dessous de cette limite, la masse est considérée comme « bénigne » ou diagnostiquée comme un **polype intestinal** (voir aussi la phase de guérison). Il n'y a aucun symptôme durant la phase de conflit actif. Cependant, une grosse tumeur réduit la lumière du côlon (avec des « selles étroites en forme de crayon »), ce qui peut conduire à une occlusion intestinale nécessitant une intervention chirurgicale.

EN PHASE DE GUÉRISON : dès la résolution du conflit (CL), les champignons ou les mycobactéries telles que le bacille tuberculeux éliminent les cellules qui ne sont plus requises. Les **symptômes de guérison** sont une **diarrhée** (qualité excrétrice), une présence de **sang dans les selles** (un méléna (selles de goudron)), des **crampes abdominales** (qualité motrice), en particulier durant la Crise Épileptoïde (voir les coliques intestinales) et des **sueurs nocturnes**. Une « **prolifération de levure intestinale** » indique que des champignons participent au processus de guérison. Une « infection intestinale » accompagnée de diarrhée (avec présence de sang) et de douleurs abdominales peut également être causée par la participation de la bactérie **Escherichia coli** (E. coli) qui colonise l'intestin grêle et le gros intestin (voir l'infection du trigone endodermique de la vessie par E. coli). En fonction de l'intensité de la phase de conflit actif, l'intensité des symptômes peut aller de légère à sévère.

Si les microbes nécessaires ne sont pas disponibles au moment de la résolution du conflit, du fait d'une utilisation excessive d'antibiotiques, les cellules supplémentaires demeurent. À la longue, la masse se retrouve enkystée. En médecine conventionnelle, cela est diagnostiqué la plupart du temps comme un **polype intestinal** ou un « cancer bénin » (voir aussi la phase de conflit actif).

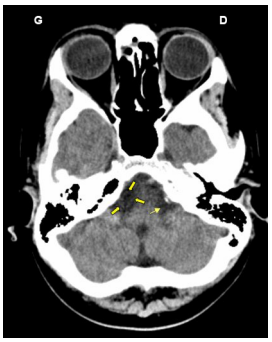

Sur ce scanner, nous voyons l'impact d'un « conflit du morceau indigeste » dans le relais du côlon du côté gauche du tronc cérébral (flèches jaunes - voir le diagramme GNM). L'œdème cérébral (hypodense, visible en foncé) indique que la personne est en PCL-A. Un œdème supplémentaire (accumulation de liquide) est présent dans le relais du foie (petite flèche jaune), qui révèle qu'un conflit de famine a également été résolu. Un conflit de famine est souvent déclenché par un diagnostic de cancer du côlon perçu comme le fait de ne plus pouvoir utiliser son intestin pour se nourrir, c'est-à-dire, de « mourir de faim ». C'est pourquoi le cancer du foie est le cancer secondaire le plus fréquent après un cancer du côlon. Cela n'a rien à voir avec une « métastase de cellules cancéreuses ».

Avec le SYNDROME dû à un conflit d'abandon ou d'existence actif impliquant les tubules collecteurs du rein, l'eau retenue en excès est stockée dans la zone en cours de guérison. Le gonflement accru pourrait obstruer le côlon ; dans l'appendice, une occlusion peut déjà se produire durant la phase de conflit actif. C'est durant la phase de guérison que l'appendice s'enflamme, provoquant une **appendicite**. Une rupture de l'appendice se produit lorsque la Crise Épileptoïde est intense.

La **colite** est une inflammation de l'intestin accompagnée de **douleurs abdominales**, de **flatulences** et de **diarrhée**, potentiellement avec du sang dans les selles. Comme pour la maladie de Crohn, la colite ulcéreuse se développe après la résolution du conflit (CL). Les symptômes persistants indiquent des rechutes du conflit qui interrompent et donc prolongent la guérison (guérison en suspens). Ce que l'on appelle le « **syndrome du côlon irritable** » (SCI) est également le signe qu'un « conflit du morceau indigeste » a été résolu. Par rapport à la colite, les symptômes sont moins intenses.

La **diverticulite** est le résultat d'une guérison prolongée dans l'intestin. En raison du continuel processus d'élimination des cellules, la paroi intestinale s'affine et cela conduit à la formation de poches (des diverticules) à l'extérieur du côlon. Une diverticulite est la condition où une telle poche s'enflamme en raison de rechutes du conflit.

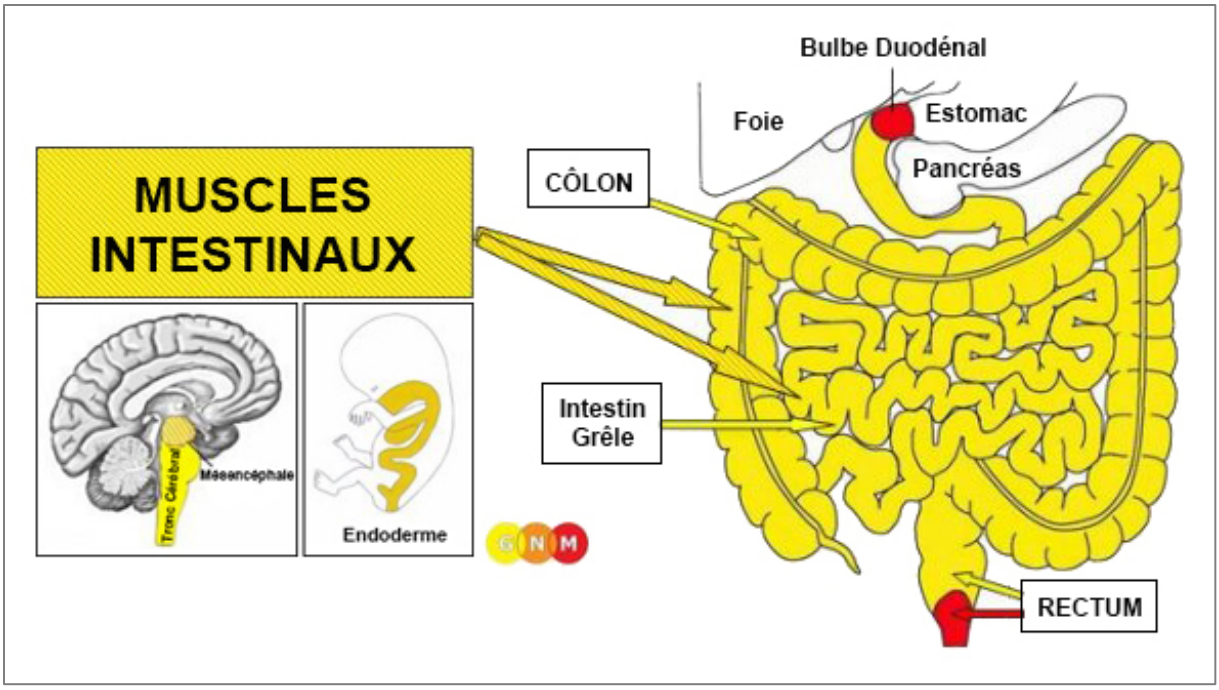

DÉVELOPPEMENT ET FONCTION DES MUSCLES INTESTINAUX : la paroi de l'intestin grêle et du côlon est constituée de muscles lisses. Les muscles longitudinaux régulent la contraction musculaire tandis que les muscles transversaux régulent leur relaxation. Le rythme alterné de contraction et de relaxation génère le mouvement péristaltique (qualité motrice) qui déplace le « morceau de nourriture » le long du canal intestinal (voir aussi le muscle cardiaque et le « morceau de sang » ; les muscles des pupilles et le « morceau de lumière »). Les muscles lisses de l'intestin proviennent de l'endoderme et sont contrôlés par le mésencéphale.

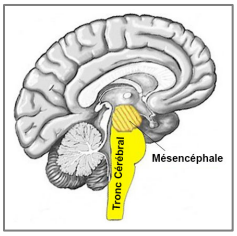

AU NIVEAU CÉRÉBRAL : les muscles intestinaux sont contrôlés par le **mésencéphale**, situé à l'extrémité du tronc cérébral.

LE CONFLIT BIOLOGIQUE : le conflit biologique lié aux muscles intestinaux est le fait de « **ne pas pouvoir éliminer un morceau indigeste** ». Cela se rapporte à un « morceau » réel (un morceau de nourriture) ou figuré (quelque chose d'« indigeste » qui n'avance pas, comme par exemple, un procès).

EN PHASE DE CONFLIT ACTIF : Augmentation de la **contraction locale et tonique du muscle (hypertonie)**. Le péristaltisme local **(colique locale)**, a pour **sens biologique** de faire avancer le morceau avec plus de force. Durant cette période, le péristaltisme dans les autres parties de l'intestin ralentit, provoquant une **constipation** et des **ballonnements abdominaux** dus à l'expansion des muscles intestinaux. **REMARQUE :** la constipation peut survenir au cours de n'importe quelle phase de conflit actif, car en sympathicotonie, la digestion ralentit ; la même chose se produit avec une trop faible consommation de liquide (voir aussi l'émission réduite d'urine entraînant des selles sèches et dures difficiles à évacuer).

EN PHASE DE GUÉRISON : hyperpéristaltisme clonique de tout l'intestin (colique intestinale) ; durant la Crise Épileptoïde, forte augmentation des **crampes toniques locales** avec **flatulences** (péristaltisme stagnant dans le reste de l'intestin). **REMARQUE :** lorsque les muscles striés, par exemple les muscles du squelette, traversent la Crise Épileptoïde, les crampes toniques et cloniques se produisent simultanément. Si les crampes abdominales (qualité motrice) sont suivies de diarrhée (qualité sensorielle), cela indique que les Programmes Biologiques Spéciaux de la muqueuse intestinale et des muscles intestinaux se déroulent simultanément (pour digérer et faire avancer le « morceau indigeste »).

> **REMARQUE :** en médecine conventionnelle, un péristaltisme très lent ou stagnant est généralement diagnostiqué comme un « iléus paralytique » ou une occlusion intestinale. **Dr Hamer :** « C'est inexact, car il n'y a pas de « paralysie » des muscles intestinaux lisses, sauf celle causée par la toxicité de médicaments comme la morphine ».

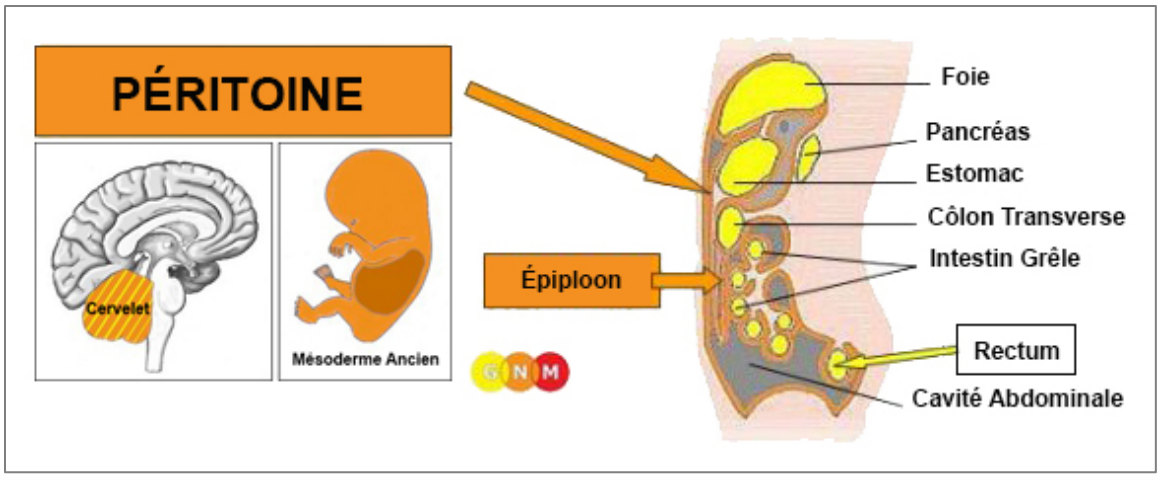

DÉVELOPPEMENT ET FONCTION DU PÉRITOINE : le péritoine est constitué d'une membrane séreuse à deux couches. Le péritoine pariétal tapisse la cavité abdominale tandis que le péritoine viscéral (y compris le rétropéritoine) recouvre les organes individuels tels que le foie, la rate, le pancréas, l'estomac, le duodénum, l'intestin grêle, le côlon avec l'épiploon, la partie supérieure du rectum, les reins, la vessie ainsi que l'utérus, les ovaires et les testicules (la tunique vaginale du testicule). La cavité péritonéale entre les deux couches péritonéales est remplie de liquide qui lubrifie les surfaces péritonéales. En matière d'évolution, le péritoine s'est développé en même temps que la plèvre, le péricarde et le chorion cutané. Le péritoine provient du mésoderme ancien et est donc contrôlé par le cervelet.

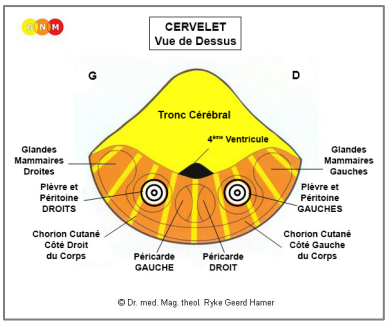

AU NIVEAU CÉRÉBRAL : la moitié droite du péritoine est contrôlée par le côté gauche du **cervelet** ; La moitié gauche du péritoine est contrôlée par le côté droit du cervelet. Il existe donc une corrélation croisée du cerveau à l'organe.

REMARQUE : le péritoine et la plèvre partagent les mêmes relais cérébraux car à l'origine la membrane péritonéale et pleurale formaient un complexe, qui a ensuite été divisé par le diaphragme qui sépare la poitrine de la cavité abdominale.

LE CONFLIT BIOLOGIQUE : le conflit biologique lié au péritoine est un conflit d'attaque, plus précisément, une attaque contre l'abdomen (voir aussi les conflits d'attaque liés à la plèvre, au péricarde et au chorion cutané).

Conformément à la logique de l'évolution, les **conflits d'attaque** constituent le principal thème conflictuel lié aux organes contrôlés par le cervelet et dérivant du mésoderme ancien.

Une attaque contre l'abdomen est vécue, par exemple, lors d'une attaque par un animal ou par un coup de pied, un coup de poing ou un coup de couteau dans l'estomac ou dans le ventre pendant une bagarre ; il en va de même pour les attaques par derrière contre les reins. Des mots ou des menaces « pointus » (« Je vais te tuer ») dirigés contre quelqu'un peuvent également être perçus comme une attaque, affectant la partie rétropéritonéale si l'insulte verbale est perçue comme un « coup de couteau dans le dos ». Cependant, une opération chirurgicale dans la région abdominale (césarienne, hystérectomie, ablation d'une tumeur, greffe de rein ou de foie), la peur d'une opération (se voir « être ouvert avec un scalpel »), les pompes invasives pour plaies, les cathéters de dialyse péritonéale (insertion d'un cathéter dans la paroi abdominale pour filtrer le sang), ou des biopsies et des ponctions abdominales, y compris l'amniocentèse où l'utérus, la poche qui entoure le fœtus, est perforé, déclenchent également ce conflit. Un diagnostic de cancer du côlon, de cancer ovarien ou de cirrhose du foie peut être perçu comme une « attaque » concernant l'intégrité de l'organe. Les conflits d'attaque proviennent également de l'intérieur, par exemple, à travers des douleurs abdominales aiguës (maux d'estomac, coliques intestinales, douleurs menstruelles) ou des douleurs lors de rapports sexuels.

EN PHASE DE CONFLIT ACTIF : dès le DHS, durant la phase de conflit actif, les cellules péritonéales prolifèrent proportionnellement à l'intensité du conflit. Le **sens biologique de cette augmentation cellulaire** est de créer un renfort interne pour protéger l'abdomen contre de nouvelles attaques. Lors d'une activité conflictuelle prolongée (conflit en suspens), une masse en forme de bulbe se forme à l'endroit concerné ; une augmentation cellulaire à plat se produit généralement lorsque le conflit d'attaque a été de nature plus générale. En médecine conventionnelle, cet épaississement du péritoine est diagnostiqué comme un **mésothéliome (rétro)péritonéal** (voir aussi le mésothéliome de l'épiploon, le mésothéliome pleural, le mésothéliome du péricarde et le mésothéliome des testicules). Si le taux de division cellulaire dépasse une certaine limite, le cancer est alors considéré comme « malin ».

> **REMARQUE :** le fait que le mésothéliome se produise du côté droit ou gauche du péritoine est déterminé par la latéralité biologique de la personne ainsi que par le fait que le conflit soit lié à la mère/enfant ou au partenaire. Un conflit localisé affecte la zone associée à « l'attaque ».

EN PHASE DE GUÉRISON : dès la résolution du conflit (CL), les champignons, le bacille tuberculeux ou autres bactéries éliminent les cellules qui ne sont plus requises. Les **symptômes de guérison** sont des **douleurs abdominales** et des **sueurs nocturnes**. Avec une inflammation, cette condition est appelée une **péritonite**. Une fois les cellules supplémentaires décomposées, des cavernes demeurent sur place. Au fil du temps, ces cavernes se remplissent de calcium dont le dépôt est visible sur une radiographie aux rayons X.

Si les microbes requis ne sont pas disponibles lors de la résolution du conflit, du fait de leur destruction par une consommation abusive d'antibiotiques, les cellules supplémentaires demeurent. À la longue, la masse s'enkyste de tissu conjonctif. Désormais, la médecine conventionnelle considère le cancer comme « bénin ».

Durant la phase de guérison (en PCL-A) le liquide du péritoine est naturellement absorbé par la membrane péritonéale (**péritonite sèche**). Cependant, une rétention d'eau due au SYNDROME augmente l'accumulation de liquide (**péritonite humide**) provoquant une douleur aiguë. Si les bactéries participent à la guérison, le liquide contient du pus (**péritonite purulente**, péritonite tuberculeuse). Le péritoine n'étant pas divisé en une partie droite et gauche, un **épanchement péritonéal exsudatif** (accumulation de liquide en excès) se développe dans tout le péritoine (à comparer avec un épanchement pleural et un épanchement péricardique). Seul l'emplacement du Foyer de Hamer dans le cerveau révèle de quel côté de l'abdomen l'attaque a été perçue et donc à partir de quel hémisphère cérébral le Programme Biologique Spécial est dirigé et contrôlé.

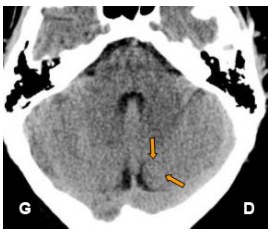

Ce scanner cérébral montre un Foyer de Hamer dans le relais cérébral de la moitié gauche du péritoine (voir le diagramme GNM) correspondant à un conflit d'attaque.

Une rétention d'eau simultanée due à un conflit d'abandon ou d'existence actif se manifeste par une **ascite abdominale**. Chez une personne en surpoids, l'ascite peut ne pas être remarquée.

Avec un intense conflit d'existence, souvent déclenché par le choc d'un diagnostic, une hospitalisation, ou après une intervention chirurgicale dans la région abdominale, une ascite peut devenir assez importante. Par conséquent, **chez une personne avec un cancer** tel qu'un cancer du foie, un cancer du pancréas, un cancer du côlon, un cancer ovarien, un cancer de l'utérus ou un mésothéliome péritonéal, **une ascite révèle toujours un état de peur**. Il en va de même lorsqu'une personne souffre d'hépatite chronique.

Chez les personnes avec une cirrhose du foie, la médecine conventionnelle attribue l'accumulation de liquide dans le péritoine à une hypertension artérielle dans la veine porte du foie. Du point de vue de la GNM, l'ascite révèle plutôt des conflits récurrents de colère dans le territoire affectant les canaux biliaires et se déroulant parallèlement à des conflits d'abandon ou d'existence en cours.

Le liquide péritonéal est riche en protéines. Ainsi, le drainage de cet excès de liquide pourrait entraîner de graves complications car l'organisme tente alors de reconstituer le manque de protéines en les prélevant dans les organes, ce qui entraîne une rapide perte de poids. Selon le Dr Hamer, 60 à 70% des patients meurent de telles complications. Il conseille donc de ne pas drainer plus de 1,5 litre à la fois afin de prévenir une importante carence en protéines. En outre, la perforation du péritoine provoque souvent de nouveaux conflits d'attaque et des rechutes du conflit à chaque intervention, plongeant la personne dans un cercle vicieux. Le Dr Hamer recommande de rester à l'écart de toute ponction et d'utiliser à la place un petit cathéter à ballonnet qui permet aux patients de réguler eux-mêmes le drainage de l'ascite.

> **REMARQUE :** du liquide pénètre également dans le péritoine lorsque des os tels que les vertèbres au niveau de l'abdomen sont en cours de guérison ; dans ce cas, en raison d'un conflit de dévalorisation de soi provoqué, par exemple, par un diagnostic de cancer du côlon, de cancer du foie ou de cancer ovarien, ou par une hystérectomie. Le gros œdème, généralement causé par une rétention d'eau due au SYNDROME, « suinte » à travers le périoste vers le péritoine créant ce que l'on appelle un **épanchement péritonéal transudatif** (lequel ne contient pas de protéines !).

Le GRAND ÉPIPLOON est un double feuillet péritonéal qui pend comme un tablier sur l'intestin, ce qui offre une protection supplémentaire à l'abdomen. La surface lubrifiée de la membrane (qualité sécrétrice) confère à l'épiploon une motilité particulière.

LE CONFLIT BIOLOGIQUE : le conflit biologique lié au grand épiploon est un **conflit abdominal odieux**, vécu comme une importante détresse en rapport avec l'abdomen. Un diagnostic de cirrhose du foie, de cancer du côlon ou de cancer ovarien pourrait évoquer ce conflit.

« Les chercheurs en cancérologie se sont demandés pourquoi les cellules ovariennes cancéreuses étaient autant attirées par la cavité abdominale, en particulier par l'épiploon. »

Medical News Today, 18 juillet 2013

EN PHASE DE CONFLIT ACTIF : dès le DHS, durant la phase de conflit actif, les cellules de l'épiploon prolifèrent proportionnellement à l'intensité du conflit. Le **sens biologique de cette augmentation cellulaire** est d'augmenter la sécrétion de liquide lubrifiant pour améliorer la motilité de l'épiploon. Cela permet également d'envelopper les zones enflammées (**abcès froids**) ou d'obturer une perforation de l'appendice, empêchant le contenu intestinal de s'infiltrer dans l'abdomen. Lors d'une activité conflictuelle prolongée (conflit en suspens), une masse en forme de chou-fleur (de type sécréteur) se forme en conséquence de la continuelle augmentation cellulaire. En médecine conventionnelle, cela est diagnostiqué comme un **mésothéliome de l'épiploon** (voir aussi le mésothéliome péritonéal, le mésothéliome pleural, le mésothéliome du péricarde et le mésothéliome des testicules). Si le taux de division cellulaire dépasse une certaine limite, alors le cancer est considéré comme « malin ».

EN PHASE DE GUÉRISON : dès la résolution du conflit (CL), les champignons, le bacille tuberculeux ou autres bactéries éliminent les cellules qui ne sont plus requises. Les adhérences se produisent en conséquence d'un processus de guérison prolongé (guérison en suspens).

Si les microbes requis ne sont pas disponibles lors de la résolution du conflit, du fait de leur destruction par une consommation abusive d'antibiotiques, les cellules supplémentaires demeurent. À la longue, la masse s'enkyste de tissu conjonctif. Dans ce cas, le « cancer » est considéré comme « bénin ».

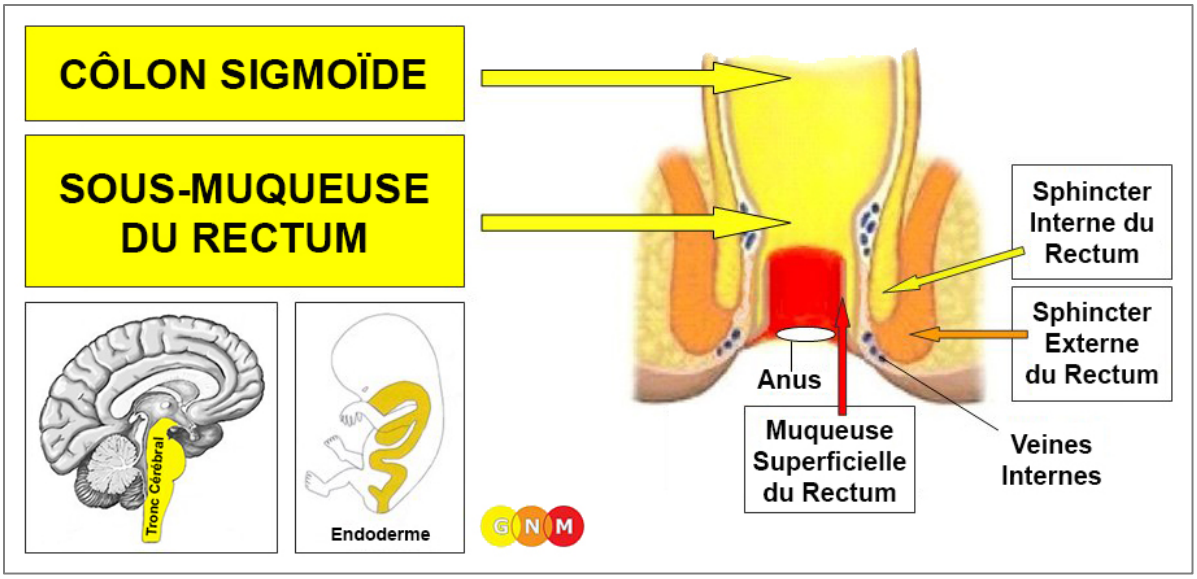

DÉVELOPPEMENT ET FONCTION DU CÔLON SIGMOÏDE ET DE LA SOUS-MUQUEUSE DU RECTUM : le côlon sigmoïde est la dernière partie du gros intestin qui rejoint le rectum. Le rectum est relié à l'anus, l'ouverture par laquelle les déchets sous forme de selles sont évacués de l'organisme. Pour faciliter l'expulsion des matières fécales, les sphincters du rectum se détendent, ce qui permet aux matières fécales de sortir du canal intestinal. Le côlon sigmoïde et la sous-muqueuse du rectum sont constitués d'épithélium cylindrique intestinal, proviennent de l'endoderme et sont donc contrôlés par le tronc cérébral.

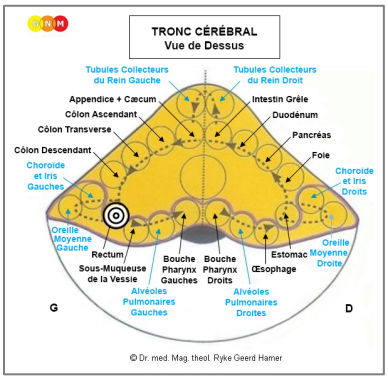

AU NIVEAU CÉRÉBRAL : dans le **tronc cérébral**, le centre de contrôle du côlon sigmoïde et de la sous-muqueuse du rectum est positionné de manière ordonnée à l'intérieur de l'anneau formé par les relais cérébraux qui contrôlent les organes du tube digestif, plus précisément, dans l'hémisphère gauche du tronc cérébral juste après le centre de contrôle du côlon descendant.

LE CONFLIT BIOLOGIQUE : le conflit biologique lié au côlon sigmoïde et à la sous-muqueuse du rectum est un « **conflit d'excréments** », ou un « **conflit de se retrouver dans la merde** ». Le conflit est soit lié à un véritable **morceau** de « matières fécales » (excréments humains ou caca animal), soit vécu au sens figuré et provoqué, par exemple, par des affaires sales, des calomnies malveillantes, des accusations méchantes, bref, par le fait de se retrouver dans la « merde » (à distinguer du conflit relatif aux matières fécales lié aux canaux périanaux et aux muscles du côlon sigmoïde et du rectum).

Conformément à la logique de l'évolution, les **conflits du morceau** constituent le principal thème conflictuel lié aux organes contrôlés par le tronc cérébral et dérivant de l'endoderme.

EN PHASE DE CONFLIT ACTIF : dès le DHS, durant la phase de conflit actif, les cellules du côlon sigmoïde et/ou de la sous-muqueuse du rectum prolifèrent proportionnellement à l'intensité du conflit. Le **sens biologique de cette augmentation cellulaire** est de faciliter la digestion du morceau. Même si le rectum n'a plus de fonction digestive, en cas de conflit biologique, l'organe répond toujours par une augmentation cellulaire car à l'origine l'intégrité du canal intestinal servait à la digestion des aliments. Lors d'une activité conflictuelle prolongée (conflit en suspens), une masse étalée (de type absorbant) ou en forme de chou-fleur (de type sécréteur) se développe dans le côlon sigmoïde (immédiatement au-dessus du rectum) ou dans le rectum (sous la muqueuse superficielle du rectum). En médecine conventionnelle, cela est diagnostiqué comme un **cancer colorectal** (à distinguer du « cancer du rectum » lié à la muqueuse superficielle du rectum). Si le taux de division cellulaire dépasse une certaine limite, le cancer est considéré comme « malin » ; en dessous de cette limite, la masse est considérée comme « bénigne » ou diagnostiquée comme un **polype rectal** (voir aussi la phase de guérison).

EN PHASE DE GUÉRISON : dès la résolution du conflit (CL), les champignons ou les mycobactéries telles que le bacille tuberculeux éliminent les cellules qui ne sont plus requises. Les **symptômes de guérison** sont des **saignements du rectum**, une présence de **sang dans les selles** et des **sueurs nocturnes**. Des **crampes ou des spasmes rectaux** (qualité motrice) surviennent durant la Crise Épileptoïde (voir aussi les spasmes rectaux liés à la muqueuse superficielle du rectum, aux muscles lisses du rectum, au sphincter interne du rectum et aux muscles striés du rectum et du sphincter externe du rectum). En fonction de l'intensité de la phase de conflit actif, l'intensité des symptômes peut aller de légère à sévère.

Comme pour les cancers du côlon, les cancers du rectum ne sont généralement découverts qu'en phase de guérison, lorsqu'ils commencent à saigner ou à causer une gêne. Avec une rétention d'eau due au SYNDROME le gonflement augmente et peut provoquer une occlusion du rectum (en PCL-A). Après la Crise Épileptoïde, le gonflement diminue.

Lorsque le bacille tuberculeux élimine une tumeur du rectum, un abcès peut se former au cours du processus de guérison. En médecine conventionnelle, de tels **abcès rectaux** avec gonflement et écoulement de sang sont souvent diagnostiqués à tort comme des hémorroïdes.

Si les microbes requis ne sont pas disponibles lors de la résolution du conflit, du fait de leur destruction par une consommation abusive d'antibiotiques, les cellules supplémentaires demeurent. À la longue, la masse s'enkyste. En médecine conventionnelle, cela est généralement diagnostiqué comme un « cancer bénin », un **polype rectal** (voir aussi la phase de conflit actif) ou comme des hémorroïdes.

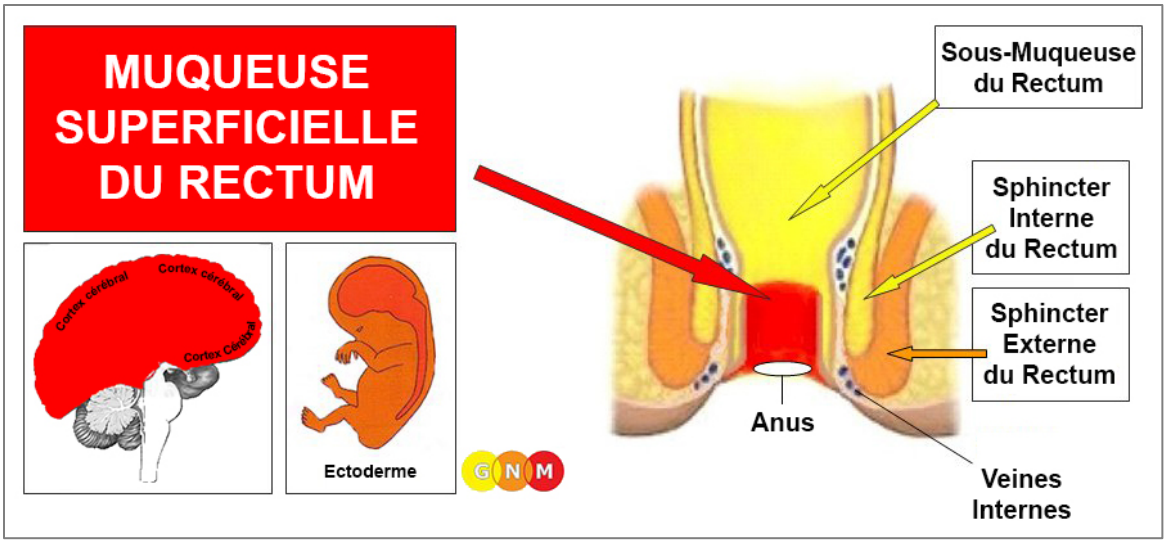

DÉVELOPPEMENT ET FONCTION DE LA MUQUEUSE SUPERFICIELLE DU RECTUM : la muqueuse superficielle du rectum recouvre environ 12 cm de la sous-muqueuse endodermique dans la partie inférieure du rectum. La muqueuse superficielle est constituée d'épithélium pavimenteux, provient de l'ectoderme et est donc contrôlée par le cortex cérébral. La paroi interne du rectum inférieur est dotée de muscles striés.

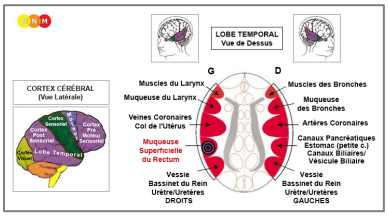

AU NIVEAU CÉRÉBRAL : la muqueuse épithéliale du rectum est contrôlée par le **lobe temporal gauche** (une partie du **cortex post-sensoriel**). Son centre de contrôle est positionné à côté du relais de la vessie et exactement en face du relais cérébral de l'estomac (petite courbure), du pylore, du bulbe duodénal, des canaux biliaires et des canaux pancréatiques.

LE CONFLIT BIOLOGIQUE : le conflit biologique lié à la muqueuse superficielle du rectum est un **conflit féminin d'identité** ou un **conflit masculin de colère dans le territoire**, en fonction du genre, de la latéralité biologique et du statut hormonal de la personne (voir aussi la Constellation agressive).

Genre, Latéralité, Statut Hormonal	Conflit Biologique	Organes Concernés
Homme droitier (SHN)	Conflit de colère dans le territoire	Estomac, Canaux biliaires, Canaux pancréatiques
Homme gaucher (SHN)	Conflit de colère dans le territoire	Muqueuse superficielle du rectum*
Homme droitier (TTB)	Conflit d'identité	Muqueuse superficielle du rectum
Homme gaucher (TTB)	Conflit d'identité	Estomac, Canaux biliaires, Canaux pancréatiques*
Femme droitière (SHN)	Conflit d'identité	Muqueuse superficielle du rectum
Femme gauchère (SHN)	Conflit d'identité	Estomac, Canaux biliaires, Canaux pancréatiques*
Femme droitière (TEB)	Conflit de colère dans le territoire	Estomac, Canaux biliaires, Canaux pancréatiques
Femme gauchère (TEB)	Conflit de colère dans le territoire	Muqueuse superficielle du rectum*

SHN = Statut hormonal normal TTB = Taux de testostérone bas TEB = Taux d'estrogène bas

***Pour les gauchers, le conflit est transféré dans l'hémisphère cérébral opposé.**

Conformément à la logique de l'évolution, les **conflits de territoire**, les **conflits sexuels** et les **conflits de séparation** constituent les principaux thèmes conflictuels liés aux organes d'origine ectodermique et contrôlés par le cortex sensoriel, pré-moteur sensoriel et post-sensoriel.

Un **conflit d'identité** fait référence à l'incapacité à établir sa position ou sa place (« territoire »), au sens propre comme au sens figuré. Un déménagement non désiré, un changement d'école ou un changement de lieu de travail peut provoquer ce conflit. Se sentir perdu, ne pas savoir sur quel pied danser, ne pas trouver sa place dans une relation, au sein de la famille, d'un groupe au travail, dans une culture ou dans la société en général, ainsi qu'une discrimination à l'encontre de ses convictions ou de son orientation sexuelle sont des exemples de ce qui peut évoquer un conflit d'identité. Le conflit est dans une certaine mesure un **conflit de décision** (ne pas savoir quel choix faire, ne pas savoir où aller).

REMARQUE : marquer un endroit ou un territoire avec des excréments ou de l'urine est un comportement typique des mammifères (voir aussi les glandes anales). Par conséquent, le conflit d'identité lié au rectum est similaire à un conflit de marquage impliquant le bassinet du rein, les uretères, la vessie et l'urètre. Dans le cerveau, les centres de contrôle du rectum et de la vessie sont situés l'un à côté de l'autre.

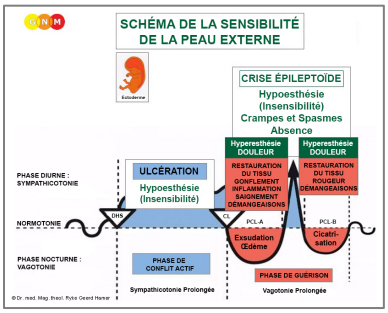

Le Programme Biologique Spécial de la muqueuse superficielle du rectum suit le **SCHÉMA DE LA SENSIBILITÉ DE LA PEAU EXTERNE** avec une hyposensibilité durant la phase de conflit actif ainsi que la Crise Épileptoïde, et une hypersensibilité durant la phase de guérison.

EN PHASE DE CONFLIT ACTIF : ulcération de la muqueuse épithéliale du rectum proportionnelle à l'intensité et à la durée de l'activité conflictuelle. Le **sens biologique de cette perte cellulaire** est d'élargir le rectum afin de permettre une défécation plus rapide et ainsi, mieux établir sa place.

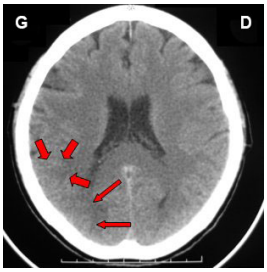

Ce scanner cérébral montre un Foyer de Hamer dans le relais du rectum (flèches rouges supérieures - voir le diagramme GNM) et dans le relais de la vessie (flèches rouges inférieures) liés respectivement à un conflit d'identité et à un conflit de marquage. Les contours nets des Foyers de Hamer révèlent que les deux conflits sont actifs. À ce stade, il n'y a aucun symptôme car ces deux organes suivent le schéma de la sensibilité de la peau externe (hyposensibilité).

Lors d'une activité conflictuelle prolongée, la perte continuelle de tissu dans la muqueuse du rectum provoque de petites déchirures, que l'on appelle aussi des **fissures anales**. Une fissure anale peut rapidement s'agrandir, par exemple, avec le passage de selles dures.

EN PHASE DE GUÉRISON : durant la première partie de la phase de guérison (PCL-A) la perte de tissu est reconstituée via une **prolifération cellulaire**. Une **proctite** se produit lorsque le processus de guérison de la muqueuse du rectum est accompagné d'une inflammation. Le **gonflement**, causé par l'œdème, se présente sous forme d'**hémorroïdes** dans le rectum inférieur (hémorroïdes internes) ou autour de l'anus (hémorroïdes externes). Avec une rétention d'eau due à un conflit d'abandon ou d'existence actif (SYNDROME), les hémorroïdes deviennent beaucoup plus grosses. En médecine conventionnelle, cette « masse » peut être diagnostiquée comme un « **cancer du rectum** » (à distinguer du cancer du rectum lié à la sous-muqueuse du rectum). Selon les Cinq Lois Biologiques, ces nouvelles cellules ne peuvent pas être considérées comme des « cellules cancéreuses » car l'augmentation cellulaire est, en réalité, un processus de reconstitution.

Les **symptômes de guérison** sont une **douleur brûlante dans le rectum**, des **démangeaisons anales**, des **saignements du rectum** (avec des selles dures, les hémorroïdes se fissurent et saignent) ainsi que des **crampes ou des spasmes musculaires rectaux douloureux** si les muscles striés aux alentours de la paroi rectale interne subissent la Crise Épileptoïde en même temps (voir aussi les spasmes rectaux liés à la sous-muqueuse du rectum, aux muscles lisses du rectum, au sphincter interne du rectum ou aux muscles striés du rectum et du sphincter externe du rectum). En fonction de l'intensité de la phase de conflit actif, l'intensité des symptômes peut aller de légère à sévère. La sensation d'évacuation incomplète des intestins après défécation, appelée **ténesme rectal** (à comparer au ténesme de la vessie), est typique de cette phase de guérison.

> **REMARQUE :** toutes les Crises Épileptoïdes contrôlées par le cortex sensoriel, post-sensoriel ou pré-moteur sensoriel sont accompagnées de **troubles de la circulation**, d'**étourdissements**, de **brefs troubles de la conscience** ou d'une **perte totale de conscience** (évanouissement ou « absence »), en fonction de l'intensité du conflit. Un autre symptôme caractéristique est une **chute du taux de glycémie** provoquée par une consommation excessive de glucose par les cellules cérébrales (à distinguer de l'hypoglycémie liée aux îlots pancréatiques).

La médecine conventionnelle affirme que les hémorroïdes sont des « varices » dans la région rectale. En réalité, le gonflement se produit dans la muqueuse épithéliale du rectum. L'étude de scanners cérébraux réalisée par le Dr Hamer démontre que toute personne ayant des hémorroïdes montre un Foyer de Hamer dans le cortex cérébral, dans le centre de contrôle de la muqueuse superficielle du rectum et non dans la moelle cérébrale d'où les vaisseaux sanguins sont contrôlés (voir aussi les varices œsophagiennes, lié à tort à une cirrhose du foie).

Selon les statistiques, les hémorroïdes sont plus fréquentes chez les femmes pendant la grossesse. Elles seraient causées par le poids du bébé. Du point de vue de la GNM, une femme enceinte développe des hémorroïdes uniquement lorsqu'elle est en phase de guérison d'un conflit d'identité ou de décision. C'est pourquoi toutes les femmes enceintes n'ont pas cette condition.

> **REMARQUE :** des hémorroïdes se produisent également après une déchirure dans la région rectale durant un accouchement ou à cause d'efforts pendant une défécation de selles dures. Que les hémorroïdes soient le résultat d'une blessure (sans DHS) ou d'un conflit lié au rectum, le processus de guérison reste le même.

L'**ablation chirurgicale d'hémorroïdes** n'est qu'une « solution » temporaire car, si le conflit n'a pas été complètement résolu, de nouvelles hémorroïdes recommenceront à se développer lors de la rechute suivante du conflit, déclenché par la réactivation d'un rail mis en place au moment où le conflit d'identité initial s'est produit.

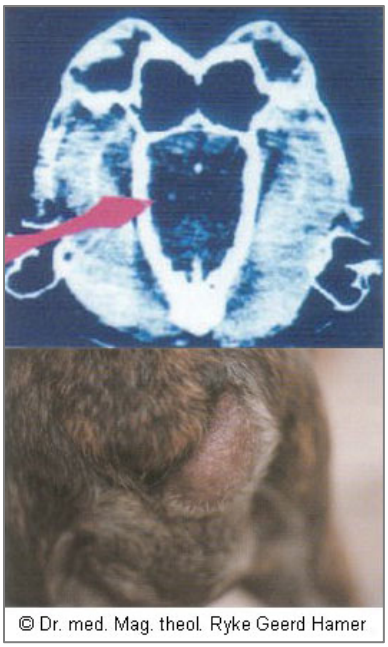

Les animaux ont aussi des hémorroïdes.

Ce scanner cérébral est celui d'un chien. La flèche rouge pointe vers le relais cérébral de la muqueuse superficielle du rectum du côté gauche du cortex cérébral (voir le diagramme GNM) - preuve frappante que l'être humain partage les Programmes Biologiques Spéciaux avec d'autres espèces.

La photo montre d'importantes hémorroïdes. Le chien avait vécu un conflit d'identité lors d'un déménagement. Les hémorroïdes sont apparues après que le chien se soit installé dans sa nouvelle maison.

Le chien en question était l'un des chiens du Dr Hamer.

« *Nos boxers, Basso le mâle à droite et Kimba, la femelle à gauche, ont été « transplantés » de Cologne à Rome. Kimba a vécu un conflit d'identité ("où est ma place ? ")* », Résumé de la Médecine Nouvelle.

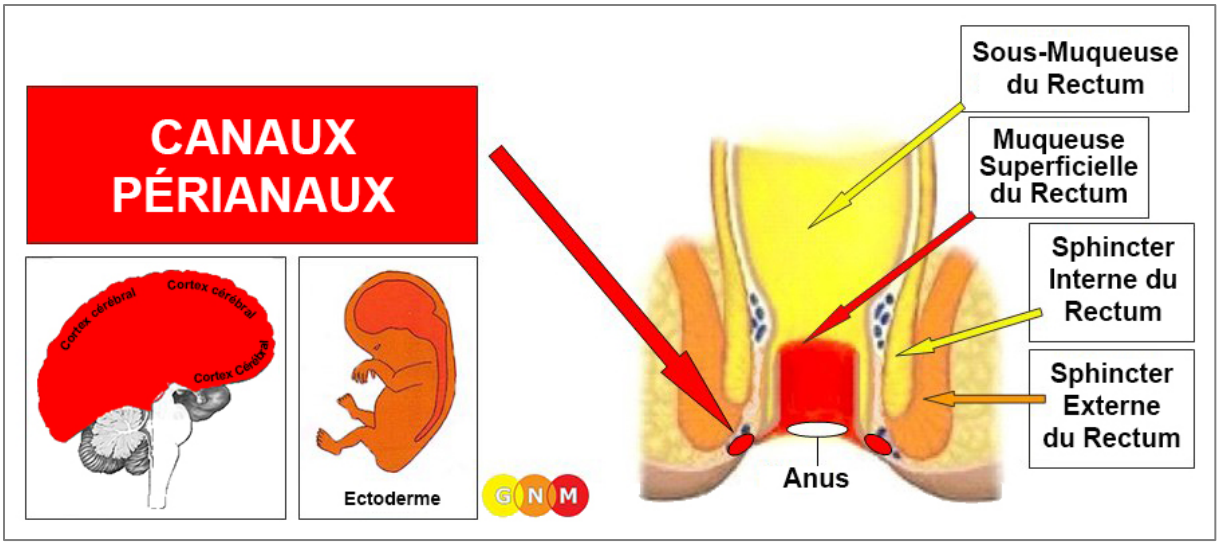

DÉVELOPPEMENT ET FONCTIONNEMENT DES CANAUX PÉRIANAUX : les canaux périanaux conduisent le liquide produit par les glandes anales dans le rectum afin de faciliter la défécation. Les glandes elles-mêmes sont situées de part et d'autre de l'anus entre le sphincter rectal interne et le sphincter rectal externe. Chez les mammifères, ces glandes sont appelées « glandes odorantes » car elles permettent aux animaux de marquer leur territoire (en plus des fèces et de l'urine) et d'identifier les membres d'une même espèce. La muqueuse des canaux périanaux est constituée d'épithélium pavimenteux, provient de l'ectoderme et est donc contrôlée par le cortex cérébral.

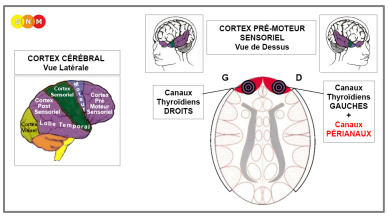

AU NIVEAU CÉRÉBRAL : la muqueuse épithéliale des canaux périanaux est contrôlée par le côté droit du **cortex pré-moteur sensoriel**.

Le centre de contrôle des canaux périanaux est positionné exactement en face du relais cérébral qui contrôle les canaux thyroïdiens droits. Voici pourquoi : à l'origine, avant que le gosier ne s'ouvre, la thyroïde était une glande endocrine qui libérait la thyroxine dans les deux parties de l'intestin. Les canaux thyroïdiens droits (contrôlés par le côté gauche du cerveau) excrétaient dans la partie entrante (la bouche et le pharynx d'aujourd'hui, l'œsophage, l'estomac et le duodénum, l'intestin grêle) pour faciliter la digestion des aliments ; les canaux thyroïdiens gauches (contrôlés par le côté droit du cerveau) excrétaient dans la partie sortante (le rectum d'aujourd'hui) pour accélérer l'élimination des matières fécales. Cependant, lorsque le gosier s'est ouvert, une partie des canaux thyroïdiens gauches est restée dans le rectum. Ces restes sont devenus les canaux périanaux d'aujourd'hui. La proximité immédiate des centres de contrôle cérébraux des canaux périanaux et des canaux thyroïdiens représente la rupture du gosier au niveau cérébral.

LE CONFLIT BIOLOGIQUE : le conflit biologique lié aux canaux périanaux correspond au fait de « **ne pas pouvoir éliminer assez vite les matières fécales** ». Un tel « **conflit d'excréments** » peut être vécu au sens propre (constipation) ou au sens figuré, déclenché par exemple, par une situation « merdique » que l'on est incapable « d'évacuer » assez rapidement (à distinguer du conflit relatif aux matières fécales, lié au côlon sigmoïde ou à la sous-muqueuse du rectum ainsi qu'aux muscles du côlon sigmoïde et du rectum).

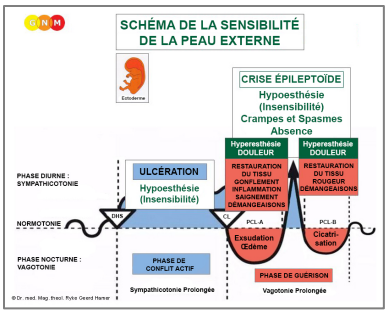

Le Programme Biologique Spécial des **canaux périanaux** suit le **SCHÉMA DE LA SENSIBILITÉ DE LA PEAU EXTERNE** avec une hyposensibilité durant la phase de conflit actif ainsi que la Crise Épileptoïde, et une hypersensibilité durant la phase de guérison.

EN PHASE DE CONFLIT ACTIF : ulcération de la muqueuse des canaux périanaux proportionnelle à l'intensité et à la durée de l'activité conflictuelle. Le **sens biologique de cette perte cellulaire** est d'augmenter la lumière des canaux afin de permettre une défécation plus rapide.

EN PHASE DE GUÉRISON : durant la première partie de la phase de guérison (PCL-A) la perte de tissu est reconstituée via une **prolifération cellulaire**. L'œdème (accumulation de liquide) crée un **kyste périanal**. S'il n'y a pas de rechute du conflit, le kyste disparaît durant la phase de guérison. Un **abcès périanal** se développe lorsque les bactéries participent au processus de guérison.

Lors d'une guérison en suspens, un abcès périanal chronique ou la pression continuelle d'un kyste peut former une **fistule périanale**, une ouverture (tunnel) entre le canal anal et la peau près de l'anus (voir aussi la fistule thyroïdienne). Cela se produit généralement lorsqu'une grande quantité d'eau est retenue dans le kyste en raison du SYNDROME ou en conséquence de rechutes du conflit qui prolongent le processus de guérison.

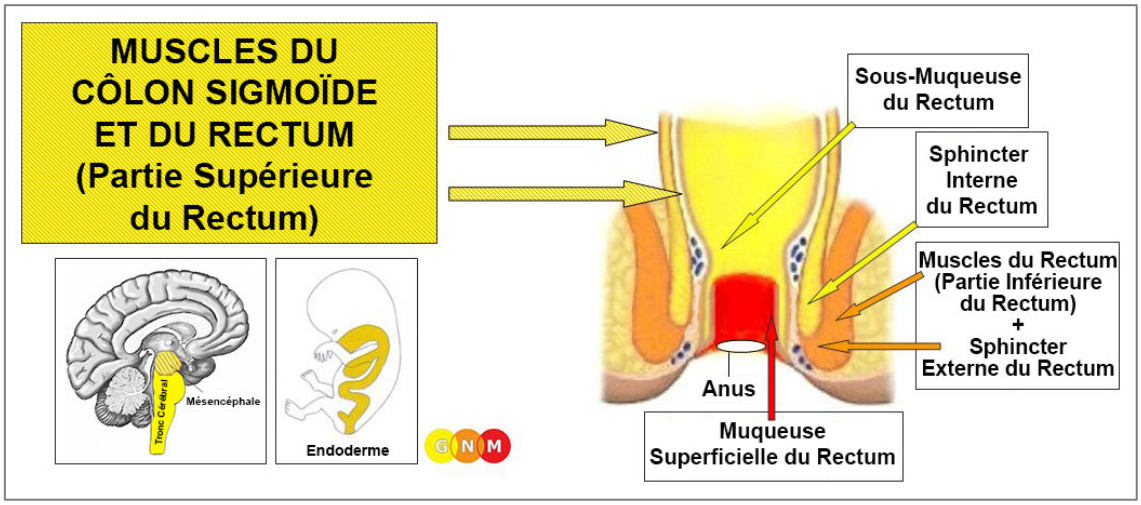

DÉVELOPPEMENT ET FONCTION DES MUSCLES DU CÔLON SIGMOÏDE ET DU RECTUM (PARTIE SUPÉRIEURE DU RECTUM) : comme pour les intestins, le côlon sigmoïde et la partie supérieure du rectum sont constitués de muscles lisses provenant de l'endoderme et contrôlés par le mésencéphale.

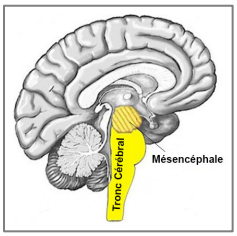

AU NIVEAU CÉRÉBRAL : les muscles lisses du côlon sigmoïde et du rectum (partie supérieure) sont contrôlés par le **mésencéphale**, situé à l'extrémité du tronc cérébral.

REMARQUE : la partie inférieure du rectum est dotée de muscles striés.

LE CONFLIT BIOLOGIQUE : les muscles lisses du sigmoïde et de la partie supérieure du rectum sont liés à un « **conflit relatif aux matières fécales** », ou à un « **conflit de se retrouver dans la merde** », vécu au sens propre (incontinence fécale, constipation persistante) ou au sens figuré, comme une situation « merdique » (voir aussi le conflit relatif aux matières fécales lié au côlon sigmoïde et à la sous-muqueuse du rectum ainsi qu'aux canaux périanaux).

EN PHASE DE CONFLIT ACTIF : augmentation de la tension musculaire (hypertonie).

EN PHASE DE GUÉRISON : relaxation musculaire avec **spasmes rectaux** durant la Crise Épileptoïde (voir aussi les spasmes rectaux liés au sphincter interne du rectum, aux muscles striés du rectum et du sphincter externe du rectum, à la sous-muqueuse du rectum et à la muqueuse superficielle du rectum).

Le **prolapsus rectal** : le rectum est relié au bassin par des muscles et des ligaments qui le maintiennent en place. Un conflit de dévalorisation de soi de longue durée (constipation chronique, diarrhée chronique, hémorroïdes persistantes) affaiblit progressivement les muscles du plancher pelvien, ce qui provoque la saillie du rectum hors de l'anus (à comparer avec le prolapsus utérin). Chez les nourrissons, un prolapsus rectal peut être lié à un apprentissage pénible de la propreté déclenché, par exemple, par des gronderies, des punitions ou par les attentes déçues d'un parent. Un affaiblissement du sphincter anal (le sphincter rectal externe) peut également entraîner un prolapsus rectal. Dans ce cas, l'affection s'accompagne d'une incontinence fécale, c'est-à-dire une fuite des selles.

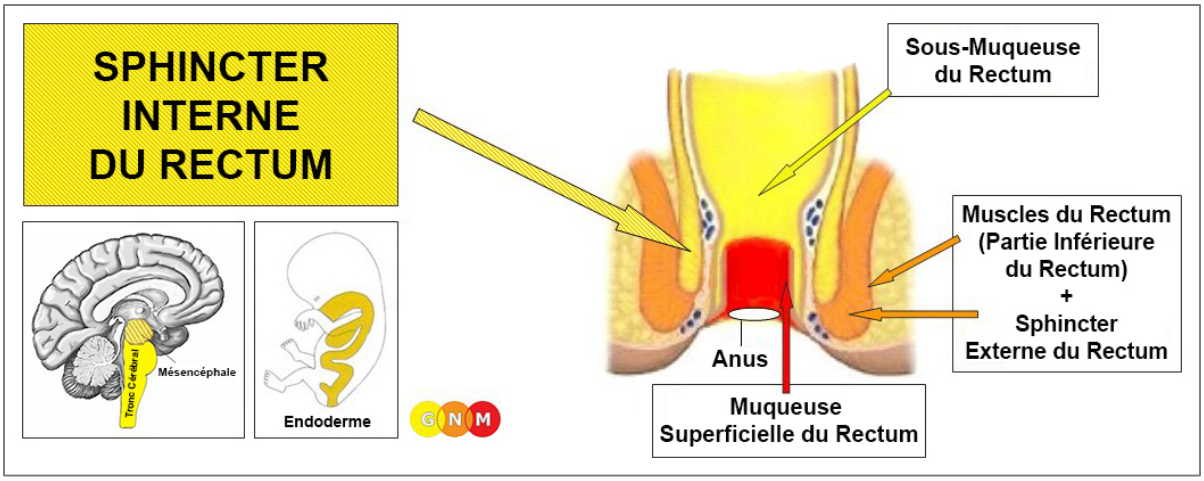

DÉVELOPPEMENT ET FONCTION DU SPHINCTER INTERNE DU RECTUM : les sphincters internes et externes du rectum contrôlent la fermeture de l'anus et l'élimination des matières fécales. Le sphincter interne du rectum est un anneau musculaire qui entoure le canal anal. Il est formé par un épaississement des muscles circulaires du rectum. Le sphincter interne du rectum est constitué de muscles lisses, provient de l'endoderme et est contrôlé par le mésencéphale.

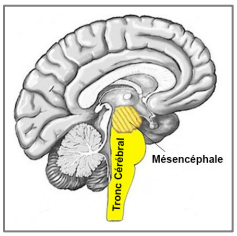

AU NIVEAU CÉRÉBRAL : les muscles lisses du sphincter interne du rectum sont contrôlés par le mésencéphale, situé à l'extrémité du tronc cérébral.

LE CONFLIT BIOLOGIQUE : le conflit biologique lié au sphincter interne du rectum correspond au fait de **ne pas pouvoir retenir les matières fécales**, par exemple, à cause d'une incontinence fécale.

EN PHASE DE CONFLIT ACTIF : hypertonie du sphincter interne du rectum. Le sens **biologique de cette augmentation de la tension musculaire** est de faciliter la rétention des selles.

EN PHASE DE GUÉRISON : la tension musculaire revient à la normale. La Crise Épileptoïde se présente sous la forme de **spasmes rectaux** douloureux (voir également les spasmes rectaux liés aux muscles lisses du rectum, aux muscles striés du rectum et du sphincter externe du rectum, à la sous-muqueuse du rectum et à la muqueuse superficielle du rectum).

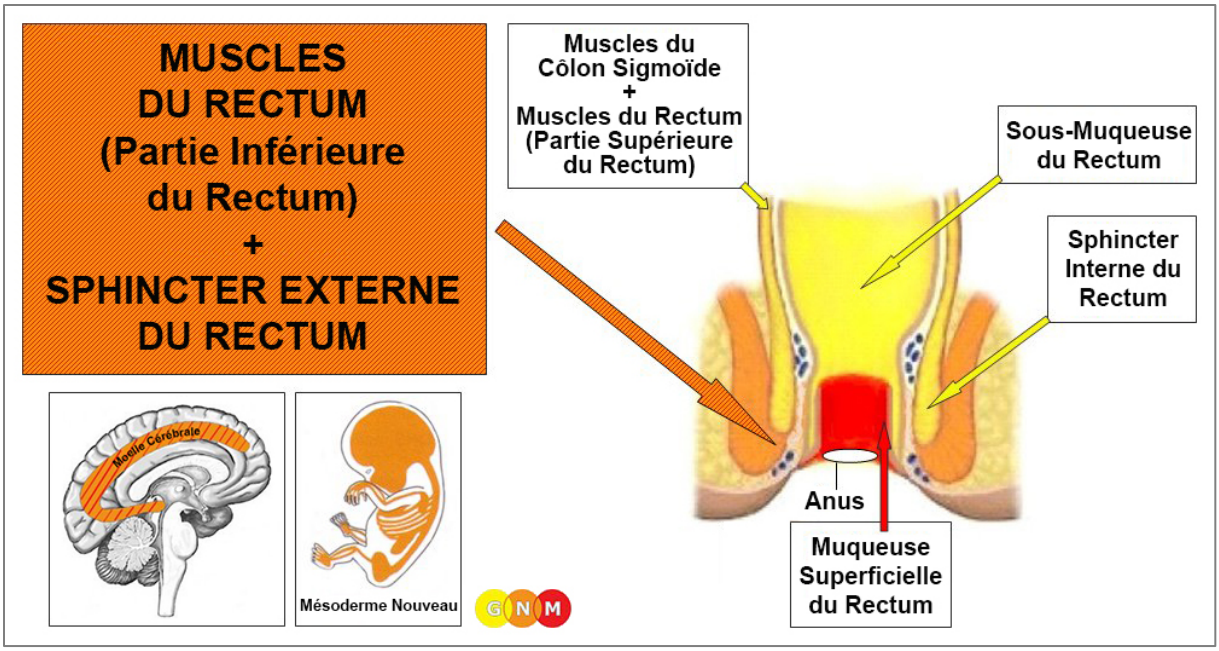

DÉVELOPPEMENT ET FONCTION DES MUSCLES DU RECTUM (PARTIE INFÉRIEURE) ET DU SPHINCTER EXTERNE DU RECTUM : le sphincter externe du rectum est un muscle qui entoure l'anus et qui se trouve juste sous la peau. Comme pour le sphincter interne du rectum, il régule la fermeture et l'ouverture de l'anus afin de retenir ou d'expulser les matières fécales. La partie inférieure des muscles du rectum et du sphincter externe du rectum sont constitués de muscles striés, proviennent du mésoderme nouveau et sont contrôlés par la moelle cérébrale et le cortex moteur.

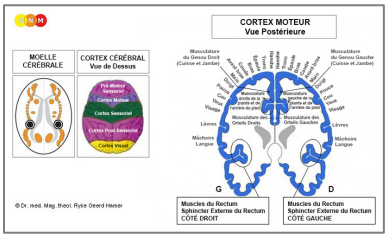

AU NIVEAU CÉRÉBRAL : les muscles striés du rectum et le sphincter externe du rectum ont deux centres de contrôle dans le cerveau. La fonction trophique des muscles, responsable de la nutrition des tissus, est contrôlée par la **moelle cérébrale** ; la contraction des muscles est contrôlée par le **cortex moteur** (une partie du cortex cérébral). La moitié droite des muscles du rectum et du sphincter externe du rectum sont contrôlées par le côté gauche du cerveau ; les moitiés gauches sont contrôlées par le côté droit du cerveau. Il existe donc une corrélation croisée du cerveau à l'organe. En comparaison, les muscles lisses de la partie supérieure du rectum et du sphincter interne du rectum sont contrôlés par le mésencéphale.

REMARQUE : les muscles du rectum et le sphincter externe du rectum, les muscles de la vessie et le sphincter externe de la vessie, les muscles du col de l'utérus et le sphincter du col de l'utérus, et les muscles vaginaux partagent les mêmes relais cérébraux.

LE CONFLIT BIOLOGIQUE : le conflit biologique lié aux muscles du rectum et au sphincter externe du rectum est le même que celui de la muqueuse superficielle du rectum, à savoir, un conflit d'identité dans le sens d'une incapacité à établir sa position ou sa place. Biologiquement, cela se traduit par « **une incapacité à marquer suffisamment son territoire** » (par une défécation), tout comme le conflit de marquage lié aux muscles de la vessie et au sphincter externe de la vessie.

EN PHASE DE CONFLIT ACTIF : perte cellulaire (nécrose) du tissu musculaire rectal (contrôlée par la moelle cérébrale) et, proportionnellement à l'intensité de l'activité conflictuelle, augmentation de la **paralysie des muscles du rectum** (contrôlée par le cortex moteur). En même temps, le sphincter rectal s'ouvre (pas de nécrose, concernant les sphincters !), ce qui permet de mieux marquer sa place.

REMARQUE : les muscles striés appartiennent au groupe des organes qui répondent au conflit lié par une perte fonctionnelle (voir aussi les Programmes Biologiques Spéciaux des cellules alpha et bêta des îlots pancréatiques, de l'oreille interne (cochlée et organe vestibulaire), des nerfs olfactifs, et de la rétine et du corps vitré des yeux) ou un hyperfonctionnement (voir le périoste et le thalamus).

Une activité conflictuelle persistante provoque une **incontinence fécale**, une incapacité à contrôler les selles (voir aussi l'incontinence urinaire). Un échappement soudain des selles se produit également durant la Crise Épileptoïde lorsque le sphincter externe du rectum s'ouvre.

REMARQUE : les **sphincters externes** (sphincter externe de la vessie, sphincter externe du rectum, sphincter du col de l'utérus) sont constitués de muscles striés, tandis que les sphincters internes tels que le sphincter interne de la vessie et le sphincter interne du rectum sont constitués de muscles lisses. Les sphincters externes ont une innervation inverse, ce qui signifie qu'ils se ferment par contraction en vagotonie, c'est-à-dire en phase de guérison, et s'ouvrent par relaxation en sympathicotonie, c'est-à-dire en phase de conflit actif et lors de la Crise Épileptoïde. En ce qui concerne la vessie et le rectum, lors d'une Crise Épileptoïde, par exemple tout au long d'une crise d'épilepsie, les deux sphincters peuvent s'ouvrir en même temps provoquant une vidange complète de la vessie accompagnée d'une perte de selles involontaire.

EN PHASE DE GUÉRISON : durant la phase de guérison, les muscles du rectum sont reconstruits et le sphincter externe du rectum se ferme. La Crise Épileptoïde se manifeste par des **spasmes rectaux** douloureux (voir également les spasmes rectaux liés au sphincter interne du rectum, aux muscles lisses du rectum, à la sous-muqueuse du rectum et à la muqueuse superficielle du rectum).

REMARQUE : tous les organes dérivant du mésoderme nouveau (« groupe de luxe »), y compris les muscles du rectum, révèlent le **sens biologique du SBS à la fin de la phase de guérison**. Une fois le processus de guérison terminé, l'organe ou le tissu est plus fort qu'auparavant, ce qui permet d'être mieux préparé à un autre conflit du même genre.

Source : www.LearningGNM.com