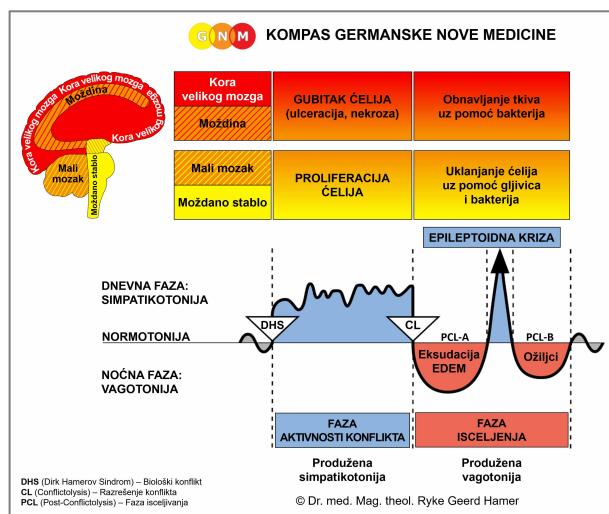




BIOLOŠKI SPECIJALNI PROGRAMI

SRCE

napisala Caroline Markolin, Ph.D.



Miokard (srčani mišić komore)

Miokard (srčani mišić pretkomore)

Endokard i srčani zalisci

Srčana maramica

Srčane arterije

Srčane vene

Aorta – Karotidne arterije – Subklavijalne arterije

Karotidni sinus

Rev. 1.02

SRCE NIJE PUMPA

Suprotno zvaničnoj teoriji, saznanja iz embriologije i drugih izvora su pokazala da srce nije mehanička pumpa koja gura krv kroz krvne sudove, već da krv pokreće sopstvena biološka sila koju srce pojačava. Tečnosti se u Prirodi kreću spiralno. Stoga se sugerije da struktura kardiovaskularnog sistema u potpunosti koristi ovu prirodnu tendenciju spiralnog kretanja tečnosti.

Rotaciono kretanje srca i krvi otkrilo je i izmerilo nekoliko istraživača:

Još 1908., **James B. Pettigrew**, profesor medicine na Univerzitetu St. Andrews (Škotska), izvršio je disekciju srca i otkrio da srčani mišić ima sedam slojeva mišića. Pettigrew je pretpostavio da se jedna grupa mišića kontrahuje za vreme sistole, dok druga čuva energiju koja se koristi u diastoli. Po njegovom mišljenju, kretanje srčanog mišića je nalik kretanju torzionog (spiralnog) klatna (*Design in Nature*, 1908).

Dvadesetih godina prošlog veka, naučnik i filozof **Rudolf Steiner** učio je svoje studente medicine da spiralni tok u krvnim sudovima embriona pokreće sopstveni biološki impuls iniciran u cevima od kojih na kraju nastaje srce. Srce samo potpomaže ovaj proces. U svojoj knjizi *Psychoanalysis and Spiritual Psychology*, Steiner kaže: „Pritisak nije uzrok krvotoka, već njegov rezultat”.

J. Bremer, naučnik sa Univerziteta Harvard, snimio je 1932. krvotok u embrionima pre formiranja srčanih zalistaka. Primetio je da je spiralni tok krvi pojačan pulsiranjem srca bez stvaranja turbulencije u krvi. On je opisao dve struje u srčanim cevima, koje se različitim brzinama kreću napred, spiralno oko svojih longitudinalnih osa, i jedna oko druge („Presence and influence of spiral streams in the heart of the chick embryo”, *American Journal of Anatomy*, 49: 409-440). Bremerove nalaze su 1981. hirurškim studijama potvrdili A. Arbulu and I. Asfaw: „Ne samo da se protok krvi dobro održava u embrionu pre formiranja zalistaka, već postoje i izveštaji o odraslim osobama kod kojih su hirurški odstranjeni inficirani trikuspidalni i pulmonalni zalisci bez zamene protetskim, a da nisu imali značajnije probleme”.

Austrijski istraživač **Viktor Schaubberger** (1885-1958), koji se proslavio svojim izvanrednim otkrićima o energetskim efektima vode, u mnogim prilikama je izjavljivao da srce nije pumpa, već je uloga srca regulisanje protoka krvi. On je peristaltiku i pulsiranje krvnih sudova smatrao odgovornim za cirkulaciju krvi. Profesor **Kurt Bergel** (oko 1925-30) sa Univerziteta u Berlinu smatrao je da ovu ulogu vrše milioni visoko aktivnih kapilara koji prožimaju telo. Bergel je ovo pulsiranje otkrio posmatrajući male krvne sudove oko žumančane vreće ptičjeg jajeta. Otvorivši jaje, primetio je da krvni sudovi koji okružuju žumančanu vreću pulsiraju pre nego što se ohlade, iako srce još uvek nije formirano.

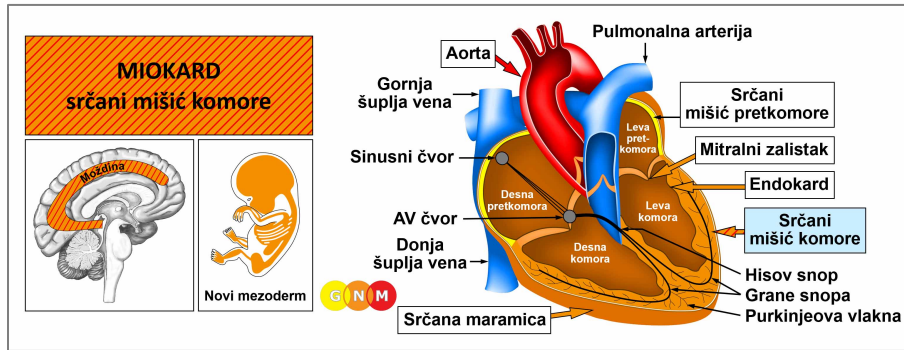
Ralph Marinelli sa Univerziteta Temple u Filadelfiji je napisao: „Kad srce počne da radi, ono pojačava impuls krvi spiralnim impulsima. Arterije služe kao pomoćna imitacija srčane funkcije, obezbeđujući spiralno pojačanje cirkulišuće krvi. Pri tome, arterije se šire da bi primile krv koja dolazi, a sakupljaju se (kontrahuju) kako bi podstakle povećanje impulsa krvi” (*The Heart is not a Pump*, 1995).

Tema spirale je očigledna i u funkciji i u obliku kako srca, tako i krvnih sudova: „Izgleda da spiralni oblik unutrašnje površine krvnih sudova, razlika u temperaturi između srca i ekstremiteta, i razlika u elektromagnetnom naboju između arterijske (bogate kiseonikom) i venske (bogate ugljen-dioksidom) krvi, takođe podržavaju rad cirkulacije” (Viktor Schaubberger). „Muskulatura srca i arterija sve do pre-kapilara je spiralno orijentisana, te se i srce i arterije kreću spiralno, kako bi se povećao impuls krvi” (Stonebridge and Brophy, 1991). „Srce se kreće na sebi svojstven način zbog svojih snopova poprečno-prugastih vlakana koji su spiralno orijentisani u istom smeru, i rade zajedno kako bi ostvarili kretanje... posmatrano trodimenzionalno, zdrava srca izvode svoju sopstvenu verziju rotacije. Umesto jednostavnog pumpanja, oni omogućuju da krv cirkuliše kao kad se cedi peškir” (*Harvard School of Engineering and Applied Sciences*, 24. februar 2014.).

Savremene analize srca su pokazale da bi pritisak koji je zapravo potreban da tera krv celom dužinom krvnih sudova u telu morao biti u stanju da podigne težinu od 100 funti na visinu od jedne milje (ili: 45 kilograma na visinu od 1.600 metara). Imajući u vidu da ljudsko telo sadrži najmanje 60.000 milja ili 96.500 kilometara krvnih sudova, nezamislivo je da bi srce bilo u stanju da proizvede dovoljno snage potrebne za cirkulaciju krvi (Ernst O. Attinger, *Hydrodynamics of Blood Flow*, Univ. Virginia Med. Center, Charlottesville, VA).

Izvori: „The Heart is not a Pump. A Refutation of the Pressure Propulsion Premise of Heart Function” by R. Marinelli et al. (*Semantic Scholar*, 1995) i „Living Energies, Viktor Schauburger’s Brilliant Work with Natural Energy Explained” by Callum Coats, 1995.

Preporučujemo video: [The Heart May Not be a Pump: Thomas Cowan, MD, on Cardiovascular Disease](#)

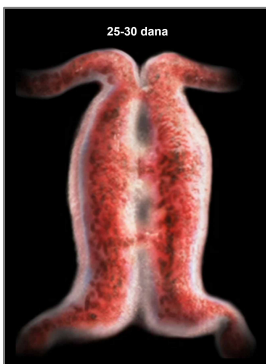

RAZVOJ I ULOGA MIOKARDA (SRČANI MIŠIĆ KOMORE): Srce je smešteno u grudnoj duplji, između plućnih krila. Baza srca je u vrlo bliskom kontaktu sa dijafragmom; srčana maramica obavija srce i obezbeđuje mu stabilnu poziciju. Srčane arterije i srčane vene snabdevaju srčani mišić krvlju.

Srce se sastoji od četiri šupljine: desne i leve pretkomore (gornje šupljine), i desne i leve komore (donje šupljine). Leva i desna strana srca su razdvojene mišićno-membranoznom strukturom koja se naziva septum (pregrada). Miokard je mišićno tkivo koje čini glavni deo srčanog zida. On formira debeo srednji sloj između spoljašnjeg epikarda (deo srčane maramice) i endokarda (unutrašnji sloj koji oblaže srčanu šupljinu i srčane zaliske). Kontraksije miokarda proizvode silu koja inicira protok krvi kroz krvne sudove. Srčane komore potiskuju krv iz srca. Krv siromašna kiseonikom iz desne komore preko plućne arterije ide u pluća (u plućnu cirkulaciju); leva komora preko aorte isporučuje krv bogatu kiseonikom u sve delove tela (sistemska cirkulacija). Dve pretkomore primaju krv koja se vraća u srce. Desna pretkomora prima dezoksigenisanu krv iz gornje i donje šuplje vene; leva pretkomora preko plućnih vena prima krv bogatu kiseonikom iz pluća. Nastavljajući ciklus protoka krvi, pretkomore ispuštaju krv u desnu i levu komoru. Srčani zalisci smešteni u srčanim komorama se naizmenično otvaraju i zatvaraju, omogućavajući da krv uvek teče u jednom smeru.

NAPOMENA: Tokom „ribljeg perioda”, srce se satojalo od dve cevi; jedna cev je prenosila krv bogatu kiseonikom od škrge do organa, dok je druga dovodila kiseonikom siromašnu krv iz organa do škrge (vidi: ždrelni kanali). Tokom evolucije, kada se život preselio iz mora na kopno, razvila su se pluća, koja su omogućila korišćenje kiseonika iz vazduha, umesto iz vode, pa je disanje na škrge zamenjeno plućnim disanjem. Kako bi se napravilo mesto za pluća u razvoju, **srčane cevi su se zarotirale** za oko 180 stepeni. Kao posledica te rotacije, od prvobitne desne srčane cevi nastala je leva srčana šupljina sa levom pretkomorom i levom komorom, dok je od prvobitne leve srčane cevi nastala desna srčana šupljina sa desnom pretkomorom i desnom komorom. Pregrada ili septum razdvojila je srce na dva posebna dela. Srčani krvni sudovi postavljeni na spoljašnjoj površini srca razvili su se od **arterija faringealnog (ždrelnog) luka** (vidi takođe: aorta, karotidne arterije i subklavijalne arterije).

U ljudskom embrionu se dve srčane cev razvijaju tokom prvih 21 dana. Počevši od 22. dana, srčane tube počinju da se spajaju. Rotacija embrionalnog srca dešava se između 22. i 24. dana. Protok krvi se dobro održava pre formiranja srčanih zalistaka (vidi: J. Bremer).



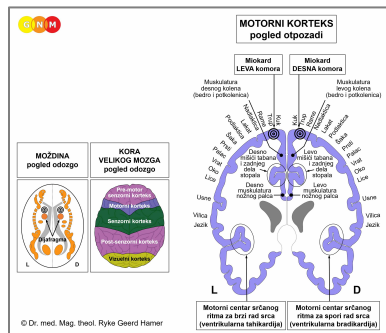
Ova slika pokazuje dve srčane cevi ljudskog embriona, pre nego što se zarotiraju.

U [ovom videu](#), Alexander Tsirias predstavlja moćnu vizuelizaciju ljudskog razvoja od začeća do rođenja.

Atrioventrikularni (AV) čvor, koji se nalazi na granici između desne pretkomore i desne komore, preuzima električne signale za srčane otkucaje od sinusnog čvora (u desnoj pretkomori), i šalje ih Hisovom snopu, koji prenosi srčani impuls kroz grane snopa sve do Purkinjeovih vlakana. Purkinjeova vlakna se sastoje od specijalizovanih mišićnih ćelija, koje su sposobne da brže od ostalih delova **provodnog sistema srca** prenesu električno pražnjenje do komora.

NAPOMENA: Prvobitno se celo srce sastojalo samo od glatkih mišića. Vremenom je najveći deo (90-95%) glatkih mišića komora zamenjen efikasnijim, poprečno-prugastim mišićima. Stoga, danas Hisov snop provodi pretkomorsku ekscitaciju samo do glatkih mišića komora.

Poprečno-prugasti mišići miokarda komora vode poreklo od novog mezoderma, pa ih zato kontrolišu medulla cerebri (moždina) i motorni korteks. Glatke mišiće kontroliše **srednji mozak**.



NIVO MOZGA: Srčani mišić komora ima u mozgu dva kontrolna centra. Trofičku funkciju mišića, odnosno ishranu mišićnog tkiva kontroliše **moždina (medulla cerebri)**; kontrakcije mišića i provodni sistem komora (AV čvor, grane snopa i Purkinjeova vlakna) kontroliše **motorni korteks** (deo kore velikog mozga). Desni miokard kontroliše desna strana mozga; levi miokard kontroliše leva hemisfera mozga (vidi GNM dijagram koji prikazuje **motorni homunkulus**). Zbog rotacije srčanih cevi od 180 stepeni, **NEMA unakrsne veze između mozga i organa**. Motorni centri za srčani ritam kontrolišu spore otkucaje srca (ventrikularna bradikardija) i brze otkucaje srca (ventrikularna tahikardija).

NAPOMENA: Srčani mišić komora je funkcionalno usko vezan za dijafragmu. Zato se kontrolni centri za miokard nalaze tačno iznad kontrolnih centara za dijafragmu.

BIOLOŠKI KONFLIKT: Biološki konflikt povezan sa miokardom komora je **konflikt preplavljenosti**, izazvan preopterećenošću negativnim stresom (uporedi sa: konflikt fizičkog preopterećenja u vezi sa dijafragmom).

NAPOMENA: Konflikt se uvek odnosi na osobu ili ljude (na primer: ogromno opterećenje poslom je povezano sa zahtevnim šefom ili nekooperativnim kolegom, a ne sa samim poslom). Da li će biti pogođen desni ili levi miokard, zavisi od lateralnosti osobe, i od povezanosti konflikta sa majkom/detetom ili partnerom. Zbog rotacije srčanih cevi, **princip lateralnosti je obrnut**. Znači, kod desnoruke osobe na konflikt preplavljenosti u vezi sa majkom/detetom odgovara desni miokard; ako je konflikt povezan sa partnerom, odgovoriće levi miokard. Kod levoruke osobe, na konflikt preplavljenosti u vezi sa majkom/detetom odgovara levi miokard; ako je konflikt povezan sa partnerom, odgovoriće desni miokard.

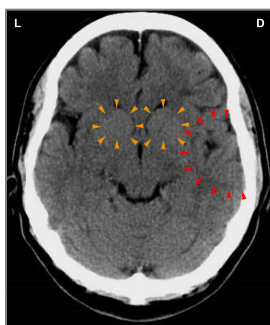
FAZA AKTIVNOSTI KONFLIKTA: **gubitak ćelija (nekroza) tkiva srčanog mišića** (koje kontroliše medulla cerebri), i rastuća **paraliza srčanog mišića** (pod kontrolom motornog korteksa) proporcionalno stepenu konfliktne aktivnosti.

NAPOMENA: Poprečno-prugasti mišići pripadaju grupi organa koja odnosi konflikt već gubitkom funkcije (vidi takođe: Biološki Specijalni Programi ćelija ostrvaca pankreasa (alfa-ćelije i beta-ćelije), unutrašnje uvo (puž i vestibularni organ), mirisni nervi, mrežnjača i staklasto telo oka) ili hiperfunkcijom (pokosnica i talamus).

Nekroza se može odvijati na spoljašnjoj površini miokarda, u središnjem delu zida, ili na unutrašnjoj površini, a može biti i „transmuralna” (zahvata sve slojeve). Gubitak srčanog mišićnog tkiva usporava provođenje srčanih električnih impulsa, jer signal iz AV čvora treba da zaobiđe nekrotizovano područje. Ovo dovodi do **nepravilnih otkucaja srca** (uporedi sa: bradikardijalna aritmija i tahikardijalna aritmija). Ovo stanje se naziva „**blok grane snopa**” (uporedi sa: AV blok). Ako konflikt potraje, tanki zid miokarda može da pukne sa izlivanjem krvi u srčanu maramicu (vidi: transudativni perikardni izliv). Do perforacije miokarda takođe može doći tokom Epileptoidne Krize. Ruptura izaziva **srčani zastoj** ili cardiac arrest (uporedi sa: srčani zastoj u vezi sa srčanom maramicom ili srčanim arterijama).

NAPOMENA: Zvanična medicina smatra da je uzrok nekroze srčanog mišića smanjeno snabdevanje krvlju zbog začepljenja krvnih sudova. Saznanja GNM i najnovija otkrića u kardiologiji pokazuju da je ova pretpostavka pogrešna (vidi: faza isceljenja srčanih arterija).

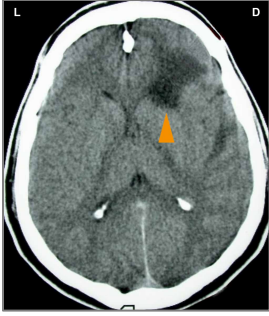
Kada aktivnost konflikta dugo traje, srčani mišić postaje slab, a to dovodi do **fizičke slabosti** (teškoće pri penjanju uz stepenice ili pri prelaženju kratkih rastojanja), zbog smanjene sposobnosti srca da isporučuje dovoljnu količinu krvi u telesni krvotok. Ovo stanje se u medicini naziva **miokardijalna ili srčana insuficijencija** (uobičajeno nazvana „zatajenje srca”). Kada je zahvaćen levi miokard, smanjena kontrakcija srčanog mišića usporava tok krvi ispred levog srca. Ovo izaziva vraćanje krvi u vene koje prenose krv do pluća. Povećani pritisak u krvnim sudovima gura tečnost u pluća, dovodeći do akutne pojave **kratkog daha**, a u intenzivnom konfliktu i do **edema pluća**, što se naziva i kardio-pulmonarni edem (uporedi sa: alveolarni edem u vezi sa alveolama pluća; vidi takođe: edem pluća kod insuficijencije mitralnog zaliska). Kada je zahvaćen desni miokard, zastoj krvi nastaje ispred desnog srca. Poremećaj cirkulacije istiskuje tečnosti iz krvnih sudova u okolno tkivo, što dovodi do nastanka **perifernih edema sa otocima, naročito u gležnjevima, stopalima i nogama** (vidi takođe: periferni edem u vezi sa venama nogu ili kostima nogu). U fazi aktivnosti konflikta desnog miokarda, **krvni pritisak je povišen** (vidi: srčani udar desnog miokarda).



Ovo je sken mozga desnorukog muškarca koji je pretrpeo konflikt preplavljenosti kada ga je supruga napustila i odvela njihovu decu. Snimak pokazuje uticaj konflikta na oba kontrolna centra za miokard u moždini (medulla cerebri) (narandžaste strelice – vidi GNM dijagram), što znači povezanost konflikta i sa majka/dete stranom, i sa partnerom. Na snimku se takođe vidi i Hamerov Fokus u kontrolnom centru za srčane arterije (crvene strelice), što nam govori da je on u istom trenutku doživeo i konflikt teritorijalnog gubitka. Neujednačen, edematozni prsten ukazuje da je konflikt teritorijalnog gubitka već razrešen. Međutim, mestimično oštra granica govori da on još uvek ima recidive konflikta.

FAZA ISCELJENJA: Za vreme prve etape faze isceljenja (**PCL-A**), nekrotizovana područja srčanog mišića se obnavljaju **umnožavanjem ćelija**. Zvanična medicina ovaj „tumor” može dijagnostikovati kao **sarkom miokarda**. Ako se javi zapaljenje, stanje se naziva **miokarditis** – vezan za konflikt samopotcenjivanja koji se odnosi na srce (vidi takođe: endokard i srčani zalisci).

NAPOMENA: Svi organi koji vode poreklo od novog mezoderma („grupa viška”), uključujući i miokard, **pokazuju biološku svrhu na kraju faze isceljenja**. Nakon završenog procesa isceljenja, tkivo ili organ je jači nego ranije, što mu omogućava da bude bolje pripremljeno za neki budući konflikt iste vrste.



U **PCL-A**, u odgovarajućem kontrolnom centru u mozgu nastaje edem. Ovaj sken pokazuje jedan takav **edem mozga** (u moždini, medulla cerebri), u području koje kontroliše desni miokard (vidi **GNM dijagram**).

Paraliza srčanog mišića i pridruženi simptomi (kratak dah, fizička slabost i povišen krvni pritisak) sežu u **PCL-A**. Faza isceljenja koja se ponavlja usled recidiva konflikta može da dovede do **uvećanja srca (kardiomegalija)**. Konstantan fizički napor, recimo kod aktivnih sportista, može dovesti do uvećanja srca i bez konflikta preplavljenosti.

Tokom **EPILEPTOIDNE KRIZE** edem iz mozga biva izbačen simpatikotoničkim talasom. To je period kada se javlja **miokardijalni srčani udar**. Kao i srčani udar povezan sa srčanim arterijama, i miokardijalni infarkt je iniciran u mozgu! Pošto ga kontroliše **motorni korteks**, infarkt miokarda se manifestuje **kontraktijama srčanog mišića sa bolnim grčevima** („srčana epilepsija”). Intenzivna Epileptoidna Kriza može da izazove generalizovani epileptični napad sa konvulzijama koje zahvataju celo telo, što potencijalno može da dovede do pogrešne dijagnoze.

Brze kontrakcije miokarda prouzrokuju **tahikardiju** ili ubzan rad srca, koji se takođe naziva još i **srčane palpitacije** ili **fibrilacija komora** (uporedi sa: fibrilacija pretkomora povezana sa glatkim srčanim mišićem i ventrikularna tahikardija u vezi sa srčanim venama). Svrha ubranog rada srca je da osigura transport krvi do srca, i od srca. Jaki otkucaji srca se obično osećaju u predelu vrata. Ako su kontrakcije žestoke, srčani mišić može da se pokida, što dovodi do tamponade srca, kada krv curi u srčanu maramicu (vidi takođe: perforacija miokarda u fazi aktivnosti konflikta). Ovo se obično dešava u slučaju da je srčani mišić već pohaban i sa mnoštvom ožiljaka zbog mnogih recidiva konflikta. Ako istovremeno postoji i zadržavanje vode (**SINDROM**), verovatnoća da dođe do rupture je veća. Međutim, pod uobičajenim okolnostima, glatki mišići komora (kojih ima oko 5-10%) su u stanju da spreče rupturu.

Miokard je usko funkcionalno vezan za dijafragmu, glavni respiratorni mišić (kontrolni centri za dijafragmu nalaze se tačno ispod kontrolnih centara za miokard). Zato je infarkt miokarda uvek praćen **grčevima dijafragme** i **teškoćama sa disanjem**, posebno kod infarkta desnog miokarda, s obzirom na to da je zid desnog miokarda u čvrstoj vezi sa mišićem dijafragme.

Epileptoidna Kriza se tipično javlja prilikom odmora (u vagotoniji), često za vreme spavanja. Kriza isceljenja se može javiti kao pojedinačni događaj, ili se javlja u sekvencama (vidi: napadi kašlja tokom noći). U slučaju miokarda, sekvence se manifestuju kao epizode prestanka disanja ili **sleep apnea** (koje traju od nekoliko sekundi do nekoliko minuta), a nastaju usled kontrakcija dijafragme. U okvirima GNM, sleep apnea je u suštini serija „mini srčanih napada miokarda” sa kratkim grčevima dijafragme. Hronična sleep apnea ukazuje na recidive konflikta izazvane šinama koje su uspostavljene u trenutku kada se desio prvobitni konflikt preplavljenosti. Snovi takođe mogu izazvati recidiv konflikta! Pojava sleep apnee je verovatnija kada je pogođen levi miokard, budući da desna polovina dijafragme ne može mnogo da se širi zato što je jetra tačno ispod nje. **NAPOMENA:** Sleep apnea se takođe javlja i u konfliktu fizičke preopterećenosti koji pogađa samo dijafragmu.

Zvanična medicina poznaje samo jedan tip srčanog udara. Prema standardnoj teoriji, „akutni infarkt miokarda” („infarkt prednjeg miokarda” ili „infarkt zadnjeg miokarda”) nastaje zbog holesterolskih plakova ili trombova u srčanim arterijama za koje se pretpostavlja da blokiraju snabdevanje srčanog mišića krvlju i kiseonikom, što dovodi do nastanka srčanog udara. Uprkos dokazima da većina ljudi koji su pretrpeli srčane udare nije imala začepljene srčane arterije, niti povećan nivo holesterola, hipoteza o opstrukciji srčane arterije i dalje prevladava. Na osnovu naučnih saznanja GNM, miokard i srčane arterije potiču iz različitih klicinih listova, kontrolišu ih različiti centri u mozgu, i povezani su sa različitim biološkim konfliktima, pa zato uzrokuju različite tipove srčanih udara, sa vrlo specifičnim – predvidljivim – simptomima.

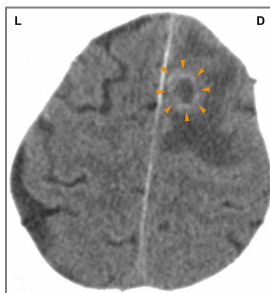
„Što se srčanih udara tiče, nismo uspeli da prepoznamo značajnu ulogu mozga, baš kao što smo prevideli važnu ulogu mozga u pojavi karcinoma.”

Dr med. Ryke Geerd Hamer

Karakterističan simptom infarkta miokarda je **akutna promena krvnog pritiska** zbog osobenosti puteva dvaju cirkulatornih sistema. Desni miokard pokreće protok krvi u pluća (plućna, pulmonalna cirkulacija), dok levi miokard, preko aorte, pokreće krv u ostatak tela (sistemska cirkulacija). Pošto je rastojanje koje krv treba da pređe od srca do svih delova tela mnogo veće nego rastojanje koje prelazi krv od srca do pluća, levoj komori treba više početne snage („pritiska”) nego srčanom mišiću desnog srca. Ovo je istovremeno i objašnjenje zašto je levi miokard veći.

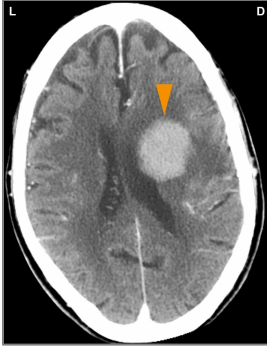
Srčani udar desnog miokarda: Ako srčani udar pogodi desni miokard (o lateralnosti vidi gore), krvni pritisak u levoj srčanoj komori poraste vrlo brzo, i dovede do **hipertenzije**. Krvni pritisak je već povišen u fazi aktivnosti konflikta i u **PCL-A**, zbog paralize srčanog mišića. Tokom Epileptoidne Krize pritisak raste još više, kako bi se kompenzovale nekoordinisane kontrakcije desne komore. Dakle, **povišen krvni pritisak ne izaziva srčani udar**, kao što se tvrdi, već predstavlja životno važan kompenzatorni simptom za vreme srčanog napada desnog miokarda (vidi takođe: hipertenzija u fazi aktivnosti konflikta parenhima bubrega koja održava funkciju bubrega). Nasuprot tome, kod srčanog udara povezanog sa srčanim arterijama krvni pritisak ostaje u normalnim okvirima. **NAPOMENA:** Stalno povišen krvni pritisak može da izobliči mišiće miokarda za koje su pripojeni srčani zalisci.

Srčani udar levog miokarda: Kada levi miokard prolazi kroz Epileptoidnu Krizu (o lateralnosti vidi gore), krvni pritisak u desnoj srčanoj komori pada, što dovodi do **hipotenzije** (vidi takođe: hipotenzija u vezi sa karotidnim sinusom). Nizak krvni pritisak dovodi do loše cirkulacije (bledilo, vrtoglavica), a u akutnim slučajevima do potpunog kolapsa sistemske cirkulacije sa akutnom mučninom i gubitkom svesti (uporedi sa: „absence” tokom srčanog napada u vezi sa srčanim arterijama). Da bi se održala funkcija srca, puls se ubrzava. Tipično je da broj crvenih krvnih zrnaca raste (policitemija) kako bi se kompenzovao privremeni nedostatak kiseonika (uporedi sa: anemija, nizak broj crvenih krvnih zrnaca). Zbog pada krvnog pritiska, infarkt levog miokarda je znatno opasniji od infarkta desnog miokarda. Sa druge strane, pad krvnog pritiska smanjuje rizik od rupture miokarda kada se srčani mišići grče („srčana epilepsija”). Zbog toga su perforacije tokom infarkta levog miokarda retke. Pokušaji podizanja krvnog pritiska lekovima mogu dovesti do pucanja srčanog mišića i smrti.

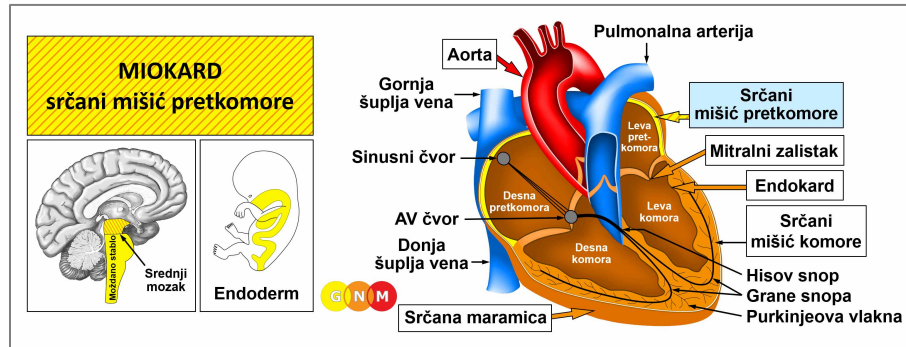


Ovaj sken mozga pokazuje glija-prsten u području motornog korteksa koje kontroliše kontrakcije desnog miokarda (vidi [GNM dijagram](#)).

NAPOMENA: Neuroglija obnavlja kontrolni centar u mozgu, počevši od periferije ka centru. Ovaj snimak, napravljen neposredno posle srčanog udara miokarda (Epileptoidna Kriza) ukazuje na početak **PCL-B**.

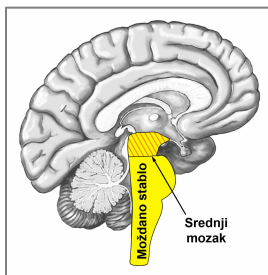


Na ovom skenu mozga vidimo prisustvo neuroglije u području moždine (medulla cerebri) koje kontroliše trofičku funkciju desnog miokarda ([vidi GNM dijagram](#)). Druga etapa faze isceljenja ([PCL-B](#)) nakon srčanog udara miokarda je već u odmakloj fazi. Zvanična medicina ovu nakupinu glije pogrešno smatra za „tumor mozga”.

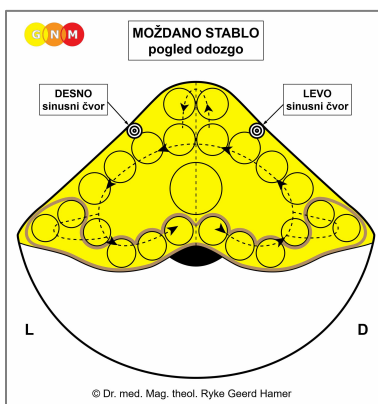


RAZVOJ I ULOGA MIOKARDA (SRČANI MIŠIĆ PRETKOMORE): Desna i leva pretkomora su dve gornje srčane šupljine. Desna pretkomora prima kiseonikom siromašnu krv od gornje i donje šuplje vene; leva pretkomora preko plućnih vena prima krv bogatu kiseonikom iz pluća. Pretkomore ispuštaju krv u u desnu i levu komoru koje prenose krv putem plućne arterije (plućna cirkulacija) do pluća, a preko aorte do svih organa u telu (sistemska cirkulacija).

Zidovi pretkomora su izgrađeni do glatkih mišića (poređenja radi, zid komore je uglavnom građene od poprečno-prugastih mišićnih vlakana). Poput crevnih mišića, koji pomeraju „zalogaj hrane” duž crevnog kanala peristaltičkim pokretima, glatki mišići pretkomora se kontinuirano kontrahuju kako bi pomerali „zalogaj krvi” do komora. Ritmične kontrakcije srčanog mišića pretkomore stimuliše **sinusni čvor** (sinoatrijalni ili SA čvor) smešten u gornjem delu desne pretkomore. Sinusni čvor generiše električni impuls koji pokreće otkucaje srca i određuje ritam pulsa (50 do 90 otkucaja u minuti, u stanju mirovanja). Odatle, električni signal putuje do **AV čvora i Hisovog snopa**; preko grana Hisovog snopa srčani impuls putuje do komora. Brzinu rada srca takođe određuje i autonomni nervni sistem: simpatički nervi ubrzavaju rad srca, na primer, prilikom uzbuđenja, stresa, faze aktivnosti konflikta kao i tokom Epileptoidne Krize (simpatikotonija); parasimpatički nervi usporavaju puls za vreme odmora i spavanja (vagotonija). Simpatički i parasimpatički nervi se sastaju u sinusnom čvoru, gde utiču na frekvenciju otkucaja srca. Glatki mišići pretkomora vode poreklo od endoderma, pa ih kontroliše srednji mozak.



NIVO MOZGA: Glatke mišiće miokarda pretkomora kontroliše **srednji mozak**, smešten na najudaljenijem delu moždanog stabla.



Sinusni čvor u desnoj pretkomori (koja je prvobitno bila leva srčana cev) kontroliše leva strana moždanog stabla; sinusni čvor leve pretkomore (prvobitno desna srčana cev) kontroliše desna polovina moždanog stabla. **NAPOMENA:** Zbog rotacije embrionalnih srčanih cevi za 180 stepeni, postoji unakrsna veza između mozga i organa.

Ektopični otkucaji srca (preuranjena kontrakcija pretkomora) nastaje u kontrolnom centru za desni sinusni čvor; fibrilacija pretkomora nastaje u kontrolnom centru za levi sinusni čvor.

NAPOMENA: Prvobitno, srce je imalo dva sinusna čvora smeštena u desnoj i levoj pretkomori. Desni sinusni čvor (kontrolisan iz desne polovine moždanog stabla) bio je u vezi sa „unosom i transportom zalogaja krvi” (ekvivalentno „unosu i transportu zalogaja hrane” u crevima); levi sinusni čvor (kontrolisan iz leve polovine moždanog stabla) bio je povezan sa „eliminacijom zalogaja krvi”. Sa zaokretanjem, odnosno rotacijom srčanih tuba, inervacija od mozga do sinusnih čvorova se, naravno, promenila. Levi sinusni čvor, koga kontroliše desna strana moždanog stabla, postao je odgovoran za izbacivanje krvi (u današnju aortu), dok je desni sinusni čvor, koga kontroliše leva strana moždanog stabla postao odgovoran za usisavanje krvi (iz današnje šuplje vene) u desnu pretkomoru. Međutim, vremenom je levi sinusni čvor atrofirao. Zbog toga je desni sinusni čvor, smešten u desnoj pretkomori, danas jedini provodnik koji služi za funkcionisanje obe pretkomore.

BIOLOŠKI KONFLIKT: Biološki konflikt povezan sa pretkomorama srca je „**nisam u stanju da pomeram zalogaj (krvi)**”. Konflikt vezan sa pretkomorni miokard odnosi se na biološki stres da srce nije u stanju da upravlja protokom krvi i snabde organizam dovoljnom količinom krvi.

U skladu sa evolucijskim rezonovanjem, **konflikti zalogaja** su primarne teme konflikata u vezi sa organima koje **kontrolise moždano stablo**, a koji potiču od endoderma.

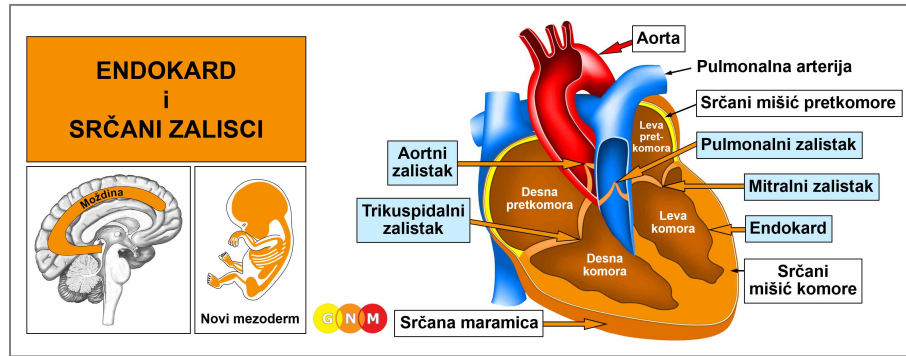
Konflikt obično izaziva dijagnoza poput „imate loš protok krvi”, „vaše arterije su zapušene”, „vaša karotidna arterija je začepljena”, kao i strah od infarkta ili šloga, uključujući i samonametnute strahove („porodična istorija srčanih bolesti”). Uzimanje „**razređivača krvi**” može održavati konflikt aktivnim!

FAZA AKTIVNOSTI KONFLIKTA: hipertonus mišića pretkomora. Biološka svrha povećane napetosti mišića je poboljšanje cirkulacije krvi.

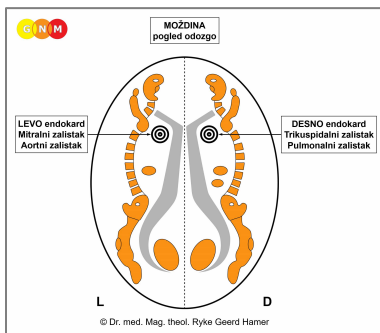
FAZA ISCELJENJA: Za vreme faze isceljenja napetost mišića se vraća u normalu. Epileptoidna Kriza se manifestuje pojačanom peristaltikom srčanog mišića, što dovodi do **fibrilacije pretkomora sa tahikardijom**, tj. ubrzanim radom srca (uporedi sa: fibrilacija komora povezana sa komorama i tahikardija tokom plućne embolije kada su pogođene srčane vene). Ovakve epizode se ponavljaju sa svakim recidivom konflikta. Kada se završi faza isceljenja, broj otkucaja srca se vraća u normalu.

NAPOMENA: U poređenju sa mišićima komora, Epileptoidna Kriza glatkih mišića srčanih pretkomora se ne manifestuje kao srčani udar, već pre kao „srčana kolika” slična „crevnim kolikama” (vidi: glatki mišići creva).

Veštački pejsmejker (engl. pacemaker), dizajniran da stabilizuje otkucaje srca tako što preuzima posao odašiljanja električnih impulsa je, prema dr Hameru, koristan samo ako aktivira i **sinusni i AV čvor**, s obzirom da ta dva električna releja rade zajedno i sinhronizovano. Međutim, ako nepravilan rad srca potiče iz centra za spori ili brzi rad srca (vidi: srčane arterije i srčane vene), dovoljno je stimulisati samo AV čvor.



RAZVOJ I ULOGA ENDOKARDA I SRČANIH ZALISTAKA: Endokard je naziv za sloj koji oblaže unutrašnje površine miokarda. Miokard ima četiri zaliska koji vode tok krvi u jednom smeru. Srčani zalisci su od vitalne važnosti za funkcionisanje cirkulatornih sistema. **Trikuspidalni zalistak** (ili trolisni) smešten je između desne pretkomore i desne komore i otvara se da isprazni kiseonikom siromašnu krv u desnu komoru. Kada se desna komora kontrahuje, otvara se **pulmonalni zalistak** da bi se isporučila krv u pulmonalnu arteriju koja nosi krv u pluća, gde će preuzeti kiseonik (pulmonalna ili plućna cirkulacija). Krv bogata kiseonikom se vraća u levu pretkomoru, gde ostaje sve dok se leva pretkomora ne kontrahuje. U tom trenutku se otvara **mitralni zalistak** (bikuspidalni ili dvolisni), što omogućuje ulazak krvi u levu komoru. Sa kontrakcijom leve komore, otvara se **aortni zalistak**, čime se krv isporuči u aortu, odakle se distribuira u sve krvne sudove tela (sistemska cirkulacija). Endokard i srčani zalisci su građeni od vezivnog tkiva, vode poreklo od novog mezoderma, pa ih stoga kontroliše moždina (medulla cerebri).



NIVO MOZGA: Desna polovina endokarda, kao i trikuspidalni i pulmonalni zalistak koji se nalaze u desnom miokardu, kontroliše desna strana **moždine (medullae cerebri)**; leva polovina endokarda, kao i mitralni i aortni zalistak koji se nalaze u levom miokardu, kontroliše leva polovina moždine (medullae cerebri). **NAPOMENA:** Zbog zaokreta embrionalnih cevi od 180 stepeni, nema unakrsne veze između mozga i organa.

BIOLOŠKI KONFLIKT: Biološki konflikt povezan sa endokardom i srčanim zaliscima je **konflikt samopotcenjivanja koji se odnosi na srce** (vidi: vezivno tkivo). Uporna angina pectoris, srčana aritmija, prethodni srčani udari ili strah da ćemo dobiti srčani udar (jer se to „nasledno u našoj porodici“), dijagnoza „srčane insuficijencije“, ili presuda lekara poput „vaše srce je slabo“, „srce vam ne radi kako treba“ su samo neki primeri šta može da dovede do konflikta.

U skladu sa evolucijskim rezonovanjem, **konflikti samopotcenjivanja** su primarne teme konfliktata u vezi sa organima koje **kontrolise moždina**, a koji potiču od novog mezoderma.

FAZA AKTIVNOSTI KONFLIKTA: **nekroza (gubitak ćelija)** endokarda i/ili jednog ili više zalistaka.

FAZA ISCELJENJA: Nakon razrešenja konflikta (CL), izgubljeno tkivo se nadoknađuje novim ćelijama. Ako je isceljenje endokarda ili zalistaka praćeno zapaljenjem, nastaje **endokarditis**. Bakterije poput stafilokoka, ukoliko su dostupne, potpomažu proces isceljenja. Teorije, da bakterije iz inficiranog zuba ili grla („streptokokno grlo“) putem krvi dospevaju do srca, gde se navodno vežu za srčane zaliske, potpuno su neosnovane. U zvaničnoj medicini se simptomi endokarditisa klasifikuju pod „reumatska groznica“, iako ni na koji način nisu povezani sa reumatizmom.

NAPOMENA: Svi organi koji vode poreklo od novog mezoderma („grupa viška“), uključujući i endokard i srčane zaliske, **pokazuju biološku svrhu na kraju faze isceljenja**. Nakon završenog procesa isceljenja, tkivo ili organ je jači nego ranije, što mu omogućava da bude bolje pripremljeno za neki budući konflikt iste vrste.

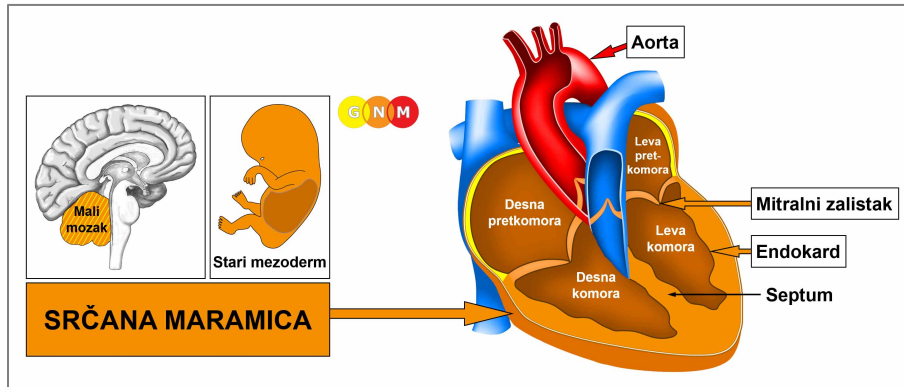
U visećem isceljenju, to jest, kada se isceljenje stalno prekida recidivima konflikta, **stvaranje ožiljaka** (skarifikacija) koje se stalno ponavlja (u **PCL-B**), na kraju dovede do oštećenja zaliska ili više njih. **Simptomi** insuficijencije zalistaka su **šumovi na srcu**.

Mitralna insuficijencija pogađa srčani zalistak smešten između leve pretkomore i leve komore. Oštećeni mitralni zalistak se više ne zatvara u potpunosti, pa se krv, kada se srčani mišić kontrahuje, kroz oštećeni zalistak vraća unazad, u plućne vene (ovakvo propuštanje krvi unazad može takođe biti rezultat progresivne nekroze kod prolongirane faze aktivnosti konflikta). U tom trenutku, stanje je nepovratno (uporedi sa: distorzija srčanih zalistaka usled izliva u srčanu maramicu, sa obnavljanjem funkcije zaliska po završetku faze isceljenja).

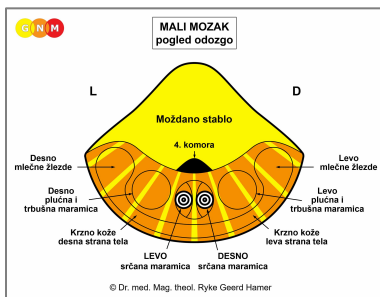
Ako zbog ožiljaka (skarifikacije) zadeblja otvor mitralnog zaliska, on postaje uži, i zalistak se više ne može otvarati u potpunosti. Ovo stanje se naziva **mitralna stenoza**. Suženje mitralnog otvora ugrožava slobodan protok krvi iz leve pretkomore u levu komoru, što dovodi do **povećanja dijastolnog krvnog pritiska** (dok sistolni pada). Isto važi i za **stenozu trikuspidalnog zaliska**. U uznapredovalom stadijumu oštećenja mitralnog zaliska se može ukazati potreba za hirurškom intervencijom, kako bi se sprečila pojava **edema pluća** (vidi takođe: plućni edem povezan sa miokardom; alveolarni edem u vezi sa alveolama pluća).

Insuficijencija aorte nastaje kada se aortni zalistak, koji se nalazi između leve komore i aorte ne zatvara pravilno zbog prisustva ožiljnog tkiva. **Stenoza aorte** nastaje zbog zadebljanja otvora aorte, koje sprečava aortni zalistak da se otvara u potpunosti. Ova promena ometa protok krvi iz srca u aortu, a time i distribuciju krvi u ostatak tela. U ovom slučaju, **dijastolni krvni pritisak pada** (dok se sistolni povećava). Isto važi i za **stenozu pulmonalnog zaliska**. **Simptomi: ošamućenost, umor i slabost**.

Kod osobe koja **ne poznaje GNM**, dijagnoza „bolest srčanog zaliska“ može da dovede do dodatnog konflikta samopotcenjivanja u vezi sa srcem, što doprinosi progresiji stanja.



RAZVOJ I ULOGA SRČANE MARAMICE: Srčana maramica (lat. pericardium) je dvoslojna membrana koja obavija i štiti srce. Unutrašnji sloj (visceralni perikardijum) koji se drugačije naziva i epikardijum je u kontaktu sa srcem; spoljašnji sloj (parijetalni perikardijum) je pripojen za grudnu kost (sternum) i u predelu baze srca spojen sa dijafragmom. Bočno, srčana maramica prijanja uz plućnu maramicu (pleura). Visceralni perikard je obložen ćelijskim slojem koji se naziva mezotelijum. Mezotelijalne ćelije luče malu količinu serozne tečnosti koja ispunjava prostor perikardne šupljine i minimizira trenje između dva lista srčane maramice. U evolucionom smislu, srčana maramica se razvila zajedno sa plućnom maramicom, trbušnom maramicom i krznom kože. Srčana maramica vodi poreklo od starog mezoderma, pa je zato kontroliše mali mozak.



NIVO MOZGA: Srčanu maramicu kontroliše **mali mozak**. Desnu polovinu srčane maramice kontroliše desna strana malog mozga; levu polovinu srčane maramice kontroliše leva strana malog mozga.

NAPOMENA: Zbog rotacije embrionalnih srčanih cevi od 180 stepeni, nema unakrsne veze između mozga i organa.

BIOLOŠKI KONFLIKT: Biološki konflikt povezan sa srčanom maramicom je konflikt napada, konkretno, **napad na srce** (vidi takođe: konflikt napada u vezi sa plućnom maramicom, trbušnom maramicom i krznom kože).

U skladu sa evolucionim rezonovanjem, **konflikti napada** su primarne teme konfliktata u vezi sa organima koje **kontroliše mali mozak**, a koji potiču od starog mezoderma.

Napad na srce se može doživeti, na primer, zbog uboda ili udarca u predelu srca, ili prilikom guranja i udaranja u gornji deo tela tokom tuče ili saobraćajne nesreće (vidi takođe: plućna maramica). Metaforički, dakle u prenesenom smislu, „oštre reči” (verbalna uvreda) mogu da se dožive kao „nož u srce”. Hirurške intervencije, poput baj-pasa ili zamene zalistaka, mogu biti registrovane kao napad na integritet organa. Zapravo, već i sama najava intervencije na srcu i mentalna slika „široj otvorenoj grudnoj koši”, mogu izazvati ovaj konflikt. Dijagnoza „srčane bolesti” ili komentari lekara, poput: „vaše srce ne radi kako treba”, „rezultati vašeg EKG-a nisu normalni”, „vaš krvni pritisak je previsok”, što je sve povezano sa rizikom od srčanog udara, može lako biti uzrok straha za nečije srce (takođe, istovremeno se može aktivirati i konflikt samopotcenjivanja, koji će pogoditi srčane zaliske). Konflikt takođe može biti doživljen sa nekim, ili u nečije ime, ako je, recimo, voljena osoba doživela srčani udar. Konflikt napada u vezi sa srcem često nastaje unutar grudnog koša, kod bolova u grudima zbog angine pektorisa, ili za vreme srčanog udara.

FAZA AKTIVNOSTI KONFLIKTA: Počevši od DHS-a, za vreme trajanja aktivnosti konflikta, ćelije srčane maramice se umnožavaju, proporcionalno intenzitetu i trajanju konflikta. **Biološka svrha povećanja broja ćelija** je stvaranje unutrašnjeg pojačanja za zaštitu srca od daljih napada. Ako je konflikt aktivan duže vreme, na pogođenom mestu se može primetiti kompaktna ili ravna izraslina. Zvanična medicina ovo zadebljanje srčane maramice dijagnostikuje kao **perikardijalni mezoteliom** (vidi takođe: pleuralni mezoteliom, peritonealni mezoteliom, mezoteliom omentuma, i testikularni mezoteliom (tunika)). Pošto tokom faze aktivnosti konflikta nema simptoma, izraslina se obično otkriva na rutinskim ili detaljnijim pregledima.

NAPOMENA: Da li će biti pogođena desna ili leva strana srčane maramice, zavisi od lateralnosti i od toga da li je konflikt povezan sa majkom/detetom ili partnerom. Lokalizovani konflikt pogađa područje koje je povezano sa „napadom”. Zbog rotacije embrionalnih srčanih cevi, princip lateralnosti je obrnut. Dakle, kod biološki desnoruke osobe, na konflikt u vezi sa partnerom (ako je prisustvovala srčanom udaru supružnika, na primer) odgovoriće leva strana srčane maramice. Biološki levoruka osoba odgovoriće desnom stranom.

FAZA ISCELJENJA: Nakon razrešenja konflikta (**CL**), gljivice, mikobakterije ili druge bakterije uklanjaju ćelije koje više nisu potrebne. **Simptomi isceljenja** su **bol iza grudne kosti** izazvan otokom i **noćno znojenje**. Ako potrebni mikrobi nisu dostupni nakon razrešenja konflikta, jer su uništeni prekomernom upotrebom antibiotika, dodatno stvorene ćelije ostaju. Na kraju, izraslina biva inkapsulirana.

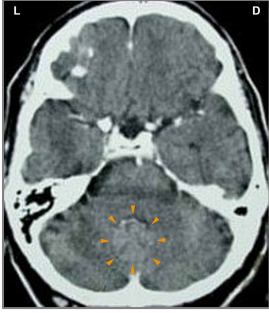
Perikarditis nastaje kada je isceljenje praćeno upalom. Tokom faze isceljenja, tečnost u srčanoj maramici prirodno apsorbuje perikardijalna membrana (**suvi perikarditis**). Međutim, ako je istovremeno prisutan i SINDROM, javlja se veća količina tečnosti koja ne može biti potpuno apsorbovana (**vlažni perikarditis**). Vlažni perikarditis je česta pojava u bonicama posle operacija na srcu.

Prekomerno zadržavanje vode, izazvano, na primer, konfliktom postojanja (stres zbog srčanog udara) dovodi do stvaranja **eksudativnog perikardijalnog izliva**, što znači nakupljanje tečnosti oko srca. Kod nekih ljudi, srčana maramica je podeljena na sredini; zato se izliv vidi samo na pogođenoj strani (vidi takođe: pleuralni izliv). Kod nepodeljene srčane maramice, jedino lokacija Hamer-ovog Fokusa u mozgu može nam otkriti na kojoj strani je konflikt napada bio doživljen, i koja strana mozga upravlja i kontroliše Biološki Specijalni Program.

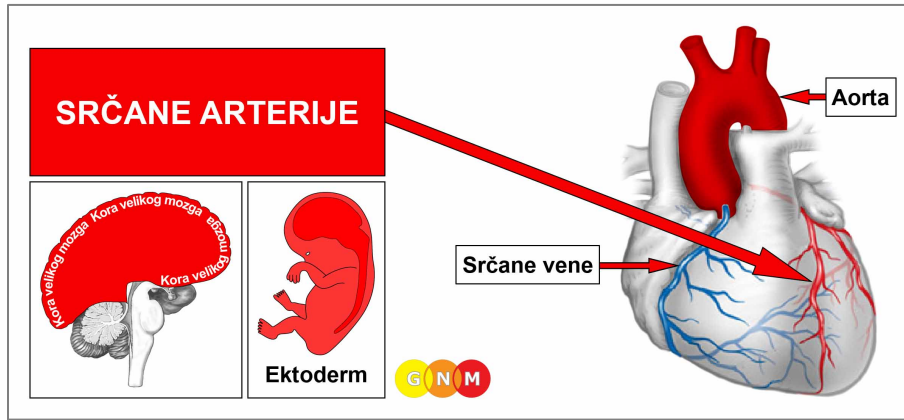
Akutni izliv u srčanu maramicu može biti kritičan, jer previše vode vrši pritisak na srce. U medicini se ovo stanje naziva **tamponada srca**. Tamponada ograničava normalan opseg srčanih pokreta, što dovodi do ozbiljnih **poteškoća sa disanjem, pritiska u grudima**, i mogućeg **zastoja srca** ili **cardiac arrest-a** (uporedi sa: zastoj srca povezan sa miokardom i srčanim arterijama). Ovo objašnjava zašto se posle srčanog udara i operacija na srcu najviše strahuje od tamponade srca.

NAPOMENA: Tečnost takođe može da prodre u srčanu maramicu kad su su susedna rebra ili grudna kost u fazi isceljenja; u ovom slučaju je u pitanju konflikt samopotcenjivanja, izazvan, recimo, dijagnozom raka pluća ili dojke. Edem „curka” kroz pokosnicu u srčanu maramicu, stvarajući takozvani **transudativni perikardijalni izliv**. Transudativni perikardijalni izliv može nastati i kada srčani mišić pukne, pa krv procuri u srčanu maramicu.

Izliv u srčanu maramicu može izobličiti srčani zalistak ili više njih. Ali, kada se završi proces isceljenja, zalisci vraćaju svoju uobičajenu funkciju (uporedi sa: mitralna insuficijencija, kada je stanje ireverzibilno).

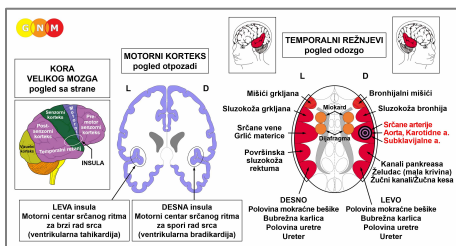


Ovaj sken pokazuje stvorene ožiljke ili skarifikaciju (**PCL-B**) u području malog mozga koje kontroliše i desnu levu polovinu srčane maramice (**vidi GNM dijagram**), što ukazuje da je konflikt napada bio povezan sa celim srcem. U svakom slučaju, Biološki Specijalni Program je potpuno završen.



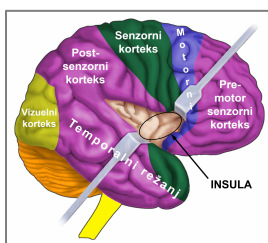
RAZVOJ I ULOGA SRČANIH ARTERIJA: Srčane arterije i srčane vene pružaju se duž spoljašnje površine srca u vidu krune (otud naziv „koronarne“). Dve srčane arterije granaju se od aorte u blizini vrha srca. Njihova glavna uloga je da krv bogatu kiseonikom isporuče u srčani mišić. Za razliku od drugih krvnih sudova, unutrašnji sloj srčanih arterija, takozvana intima, građena je od visoko osetljivih pločasto-slojevitih ćelija koje vode poreklo od ektoderma, pa ih zato kontroliše kora velikog mozga. Zid srčanih arterija sastoji se od glatkih i poprečno-prugastih mišića.

NAPOMENA: Srčane arterije potiču od ždrelnih (faringealnih) lukova, (koji se sastoje od **ždrelnih arterijskih lukova**), od kojih nastaje i nekoliko glavnih arterija (vidi takođe: srčane vene, ushodna aorta, unutrašnje karotidne arterije i unutrašnji delovi subklavijalne arterije).



NIVO MOZGA: Intimu srčane arterije kontroliše **desna insula (deo temporalnog ili slepoočnog režnja)**. Kontrolni centar za srčane arterije nalazi se tačno preko puta kontrolnog centra za srčane vene.

Kontrolni centri koji regulišu ishranu dijafragme i miokarda sadrže granicu AV-čvora unutar insule.



INSULA je smeštena duboko u kori velikog mozga, tačno na mestu gde se sreću četiri dela kore velikog mozga (pre-motor senzorni korteks, motorni korteks, senzorni korteks i post-senzorni korteks). To je područje mozga koje kontroliše unutrašnje površine velikih krvnih sudova (srčanih arterija, srčanih vena, aorte, karotidnih arterija i subklavijalnih arterija) koji isporučuju krv u srce i iz srca. Desna i leva insula takođe regulišu i spori (bradikardijalni) i brzi (tahikardijalni) srčani ritam komora (miokarda) – vidi: AV-čvor. **Bradikardijalni** (za spori rad) **centar srčanog ritma** nalazi se u desnoj insuli; tahikardijalni (za brzi rad) centar srčanog ritma smešten je u levoj insuli. Srčani ritam (i spori i brzi) zajedno sa dijafragmalnim disanjem čini jedan vodeći, nadređeni sistem.

NAPOMENA: Srčane arterije, ushodna aorta, unutrašnje karotidne arterije i unutrašnji delovi subklavijalnih arterija, dele isti kontrolni centar, pa samim tim i isti biološki konflikt; koja će arterija biti pogođena DHS-om je stvar slučaja. Karotidni sinus je takođe kontrolisan iz istog centra, ali je povezan sa drugim biološkim konfliktom.

BIOLOŠKI KONFLIKT: Biološki konflikt povezan sa srčanim arterijama je muški **konflikt teritorijalnog gubitka** ili ženski **seksualni konflikt**, što zavisi od pola, lateralnosti i hormonskog statusa osobe (vidi takođe: Postmortalna Konstelacija, Kazanova Konstelacija, Nimfo Konstelacija).

Pol, lateralnost, hormonski status**Biološki konflikt****Pogođeni organ**

Desnoruki muškarac (NHS)
Levoruki muškarac (NHS)
Desnoruki muškarac (NNT)
Levoruki muškarac (NNT)

Konflikt teritorijalnog gubitka
Konflikt teritorijalnog gubitka
Seksualni konflikt
Seksualni konflikt

Srčane arterije
Srčane vene*
Srčane vene
Srčane arterije*

Desnoruka žena (NHS)
Levoruka žena (NHS)
Desnoruka žena (NNE)
Levoruka žena (NNE)

Seksualni konflikt
Seksualni konflikt
Konflikt teritorijalnog gubitka
Konflikt teritorijalnog gubitka

Srčane vene i grlić materice
Srčane arterije*
Srčane arterije
Srčane vene i grlić materice*

NHS = Normalan hormonski status

NNT = Nizak nivo testosterona

NNE = Nizak nivo estrogena

***Kod levorukih osoba konflikt se prenosi na suprotnu hemisferu**


U skladu sa evolucijskim rezonovanjem, **teritorijalni konflikti, seksualni konflikti i konflikti razdvajanja** su primarne teme konflikata u vezi sa organima koje kontrolišu **senzorni, pre-motor senzorni i post-senzorni korteks**, a koji potiču od ektoderma.

Konflikt teritorijalnog gubitka može se doživeti **gubitkom privatnog domena** (gubitak doma zbog neočekivane selidbe ili razvoda, konfiskovanja imovine, požara ili poplave) ili zbog pretnje po bezbednost mesta na kome osoba živi. Sadržaji „teritorije” koji imaju lični značaj i vrednost, kao što su: automobil, nakit, privatne kolekcije, akcije, investicije, dozvole, imigrantski status ili članstvo u klubu, takođe spadaju u ovu kategoriju. **Gubitak iz profesionalnog domena** može nastati zbog propadanja preduzeća, bankrota, gubitka radnog mesta usled: otpuštanja, spajanja preduzeća ili premeštaja, ili zbog preranog penzionisanja usled bolesti ili smanjenja obima posla. Nemogućnost daljeg bavljenja **hobijem** (sviranje muzičkog instrumenta, slikanje, pisanje, baštovanstvo, sportske aktivnosti) može da se doživi kao teritorijalni gubitak. Ovaj konflikt se takođe odnosi i na **gubitak u intelektualnoj sferi**, kad neka osoba, na primer, izgubi neku veštinu kao rezultat saobraćajne nesreće, ili bukvalni intelektualni gubitak (gubitak rezultata istraživanja, poverljivih podataka, patenata ili poslovnih tajni). **Gubitak člana teritorije** (roditelja, bračnog druga, partnera, deteta, kućnog ljubimca, prijatelja, kolege, klijenta ili kupca) zbog smrti, svađe ili razvoda može da izazove konflikt. Muškarci doživljavaju konflikt teritorijalnog gubitka kad izgube seksualnog partnera. Muški konflikt teritorijalnog gubitka je ekvivalent ženskom seksualnom konfliktu (kontrolni centri odgovarajućih organa, u ovom slučaju srčanih arterija i grlića materice, postavljeni su tačno jedan naspram drugog u **kori velikog mozga**).

NAPOMENA: Ako je muškarac u godinama u kojima više ne može da ima konflikt teritorijalnog gubitka zbog niskog nivoa testosterona, konflikt parenja (gubitak seksualnog partnera, seksualno odbacivanje, seksualna frustracija) će pre pogoditi prostatu, nego srčane arterije. Ovo objašnjava zašto su simptomi povezani sa prostatom (povišeni PSA, hiperplazija prostate) češći kod starijih muškaraca.

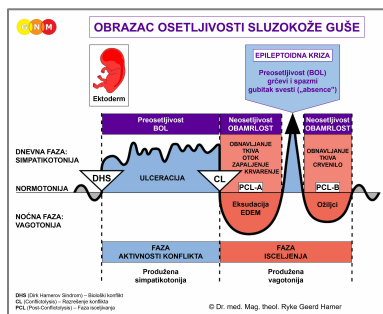
Misterija Roseta

Opisana u romanu *Outliers [Natprosečni]*, Malcolm Gladwell



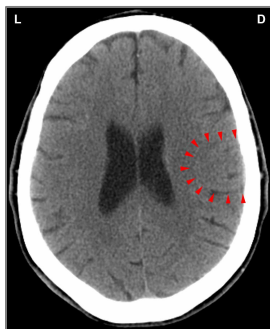
Uvod u roman govori o gradiću Roseto u Pensilvaniji, naseljenom migrantima iz mesta Roseto u Italiji. Građani Roseta su zadivili doktore izuzetno retkom pojavom srčanih bolesti u njihovoj zajednici. Stanovnici ovog grada su bili najviše skloni umiranju od starosti, a ne od bolesti. Da bi otkrili razlog, lekari i naučnici su sproveli sve vrste testova i analiza. Bili su uvereni da nešto u ishrani, načinu vežbanja ili okruženju mora objasniti neuobičajeno dobro zdravlje Rosetanaca, ali ni jedna od ovih pretpostavki nije bila potvrđena. Zatim su obratili pažnju na društveni život. Uvideli su da mnogi stanovnici Roseta redovno časkaju sa svojim komšijama. Ponekad su tri generacije porodice živele pod istim krovom. Činilo se kao da združenost i osećaj pripadnosti zajednici čini te ljude srećnim i dugovečnim. „Nikome do tada nije padalo na pamet da o dobrom zdravlju razmišlja kao o zasluži zajednice.”

Divan primer praktične primene GNM



Bioški Specijalni Program **srčanih arterija** sledi **OBRAZAC OSETLJIVOSTI SLUZOKOŽE GUŠE**, koji karakteriše povećana osetljivost za vreme faze aktivnosti konflikta i Epileptoidne Krize, a neosetljivost (hiposenzitivnost) za vreme faze isceljenja.

FAZA AKTIVNOSTI KONFLIKTA: ulcerisanje unutrašnjeg sloja zida srčanih arterija. **Bioška svrha gubitka ćelija** je proširenje lumena srčanog krvnog suda, kako bi što više krvi doteklo u srce. Veća količina krvi povećava energiju, a povećanje energije stavlja pojedinca u bolji položaj da povрати izgubljenu teritoriju, ili uspostavi novu. Ulcerisanje osetljive intime izaziva **anginu pectoris** (a ne insuficijencija miokarda, kao što se pretpostavlja). Zavisno od intenziteta konflikta, **bol u grudima** može varirati u rasponu od blagog do veoma jakog, čak žestokog.



Ovaj sken mozga prikazuje uticaj konflikta teritorijalnog gubitka na kontrolni centar za srčane arterije (vidi GNM dijagram). Oštre granice Hamer-ovog Fokusa nam otkrivaju da je osoba u fazi aktivnosti konflikta.

FAZA ISCELJENJA: Tokom prve etape faze isceljenja (**PCL-A**) izgubljeno tkivo se nadoknađuje **umnožavanjem ćelija**, sa **otokom** zbog stvaranja edema (nagomilavanja tečnosti). Otok može privremeno da zatvori zahvaćenu arteriju, posebno ako je prisutno i zadržavanje tečnosti (SINDROM). Međutim, suženje (stenoza) srčanog krvnog suda nikada ne može dovesti do srčanog udara, zbog toga što u slučaju okluzije, **pomoćni krvni sudovi nazvani kolaterale, deluju kao prirodni bajpas za snabdevanje srca krvlju** (kolaterale su, slikovito rečeno, kao suvo korito reke, koje se puni krvlju u roku od 2-3 dana nakon blokade srčanog krvnog suda. U embriološkom pogledu, kolateralni krvni sudovi vode poreklo od novog mezoderma). Ovo glatko pobija standardnu teoriju da opstrukcija srčanih arterija dovodi do infarkta, a takođe dovodi u pitanje i potrebu za bajpas-operacijama ili angioplastikom.

„Studija Rentropa i drugih iz aprila 1988. u izdanju *The American Journal of Cardiology* objavila je rezultate koji su u potpunoj suprotnosti sa teorijom zapušanih srčanih arterija. U uvodniku, dr Stephen Epstein iz *National Heart, Lung and Blood Institute*, rezimirajući 'izuzetno važna zapažanja' Rentropa i kolega. Oni su otkrili da je u uznapredovaloj fazi suženja srčanih arterija snabdevanje srčanog mišića krvlju u potpunosti obezbeđeno putem kolaterala, koje se prirodno povećavaju kao odgovor na blokadu. Zanimljivo je da su ustanovili da, što je veće suženje srčanih arterija, to je manja opasnost od infarkta... Stoga bi, u velikom broju slučajeva, bajpas operacije postale izlišne” (*World Research Foundation, 2007*).

„Bajpas operacije ne produžavaju život, niti sprečavaju buduće srčane udare. Niti to čini angioplastika, u kojoj se suženi krvni sudovi proširuju, a zatim, tipično, i otvaraju metalnim cevčicama koje se zovu stentovi” (*Is Heart Surgery Worth It? [Da li je operacija srca vredna ovoga?]*, Dr L. David Hillis, Professor of Cardiology at the University of Texas Southwestern Medical School; Bloomberg Business, 2005).

Unutrašnji sloj srčanih arterija se obnavlja pretežno uz pomoć holesterola. Zato tokom faze isceljenja **nivo holesterola raste**. U visećem isceljenju, to jest, kad se proces isceljenja stalno prekida recidivima konflikta, gomilanje holesterolskih plakova dovodi do **ateroskleroze**, a na kraju i do suženja lumena krvnog suda. Vremenom se zid arterije stvrdne i gubi elastičnost, i takvo stanje se naziva **arterioskleroza** (vidi takođe: arterioskleroza u vezi sa aortom, karotidnim arterijama, subklavijalnim arterijama i drugim krvnim sudovima).

Holesterol se uglavnom proizvodi u jetri. U stvari, 80% ukupnog holesterola se sintetiše u telu; samo 20% dolazi iz hrane. Masnoću iz hrane jetra koristi kao sirovinu za proizvodnju holesterola. Takozvani LDL-holesterol, označen kao „loš holesterol” je posebno koristan jer je veoma lepljiv, i kao takav, idealan za popravku zida krvnog suda. Lekovi za snižavanje nivoa holesterola, kao što su statini, smanjuju proizvodnju holesterola u jetri. Zbog toga, statini imaju negativne efekte na jetru. Ovi lekovi, takođe, uništavaju mišićno tkivo, uključujući i srčani mišić, što je štetno za celokupnu funkciju srca.

„Praviti vezu između povišenog holesterola i nastanka srčanog udara je fundamentalna greška u naučnom zaključivanju.”

(Dr med. Ryke Geerd Hamer)

„Holesterol je važan za zdravlje srca i krvnih sudova. Holesterol je neophodan činilac bilo koje vrste ćelijske reparacije.”

(Dr Ron Rosedale, M.D., *The Cholesterol Myth* [Mit o holesterolu])

NAPOMENA: Tokom faze isceljenja srčanih arterija, **krvni pritisak je u normalnom opsegu** (vidi: hipertenzija u vezi sa desnim miokardom i parenhimom bubrega). Ovo je objašnjenje zašto, prema medicinskoj dokumentaciji, mnogi pacijenti sa infarktom pre njega nisu patili od povišenog krvnog pritiska.

EPILEPTOIDNA KRIZA je trenutak kada nastaje srčani udar. Suprotno uvreženom verovanju, **srčani udar** nije izazvan okluzijom srčane arterije; on **počinje u mozgu**, i to precizno u trenutku kada edem mozga, koji se razvio u **PCL-A** biva izbačen simpatikotoničkim talasom izazvanim kratkim, pre-programiranim reaktiviranjem konflikta (vidi takođe: srčani udar povezan sa miokardom). Sa biološke tačke gledišta, srčani udar je ključni događaj, jer srce može da nastavi svoju normalnu funkciju tek nakon istiskivanja edema iz mozga.

NAPOMENA: Epileptoidna Kriza se dešava u roku od tri do šest nedelja posle razrešenja konflikta. Ako je intenzivan konflikt trajao više od devet meseci, srčani udar će najverovatnije biti fatalan (vidi takođe: plućna embolija u vezi sa srčanim venama). Ako postoji dodatno zadržavanje vode usled aktivnog konflikta napuštenosti ili konflikta postojanja (boravak u bolnici!), srčani udar je dramatičniji, jer zadržana voda značajno povećava edem u mozgu. Uz SINDROM, srčani udar može biti smrtonosan već posle pet do šest meseci trajanja aktivnog konflikta. Međutim, ako je faza aktivnosti konflikta kraća od četiri meseca, simptomi su vrlo blagi, i mogu proći čak i nezapaženo. Ovo se odnosi samo na srčane krvne sudove!

Srčani udar povezan sa srčanim arterijama manifestuje se kao **akutna angina pectoris, sa snažnim bolom iza grudne kosti**. Bol može da zrači u levo rame i levu ruku. Prateći simptomi su **hladan znoj i mučnina**. Pošto poprečno-prugasti mišići zida srčane arterije prolaze kroz Epileptoidnu Krizu istovremeno, **spazmi srčanog krvnog suda dešavaju se u isto vreme kad i anginozni bol**. Ovi mišićni spazmi nisu ni u kakvoj vezi sa miokardom, **koji je pod kontrolom drugog centra u mozgu**, a povezan je sa konfliktom preplavljenosti. Tokom kontrakcija mišića srčane arterije, holesterolski plakovi na intimi se mogu razlabaviti, otkinuti i otići u krvotok, gde se malo-pomalo smanjuju („ispiraju“) uobičajenim protokom krvi (uporedi sa: plućna embolija).

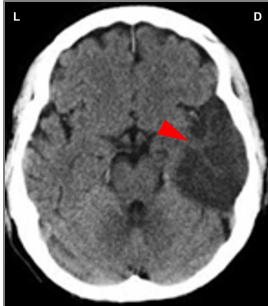
NAPOMENA: Sve Epileptoidne Krize koje kontrolišu **senzorni, post-senzorni ili pre-motor senzorni korteks**, prate: **poremećaj cirkulacije, ošamućenost**, kratki **poremećaji svesti** ili potpuni **gubitak svesti** (pad u nesvest ili „absence“), što zavisi od intenziteta konflikta. Karakterističan simptom je **pad nivoa šećera u krvi** izazvan povećanim korišćenjem glukoze u ćelijama mozga (uporedi sa: hipoglikemija u vezi sa ćelijama ostrvaca pankreasa).

Pravu opasnost kod srčanog udara predstavlja uključivanje bradikardijalnog centra srčanog ritma. Normalno, srce kuca u pravilnom, uravnoteženom ritmu. Međutim, ovo se menja tokom Epileptoidne Krize, kada dođe do istiskivanja edema oko kontrolnog centra za srčane arterije. Pritisak nastao trenutnim simpatikotoničkim talasom usporava puls, izazivajući **bradikardiju** (uporedi sa: tahikardija povezana sa srčanim venama; takođe vidi: bradikardijalna aritmija povezana sa karotidnim sinusom). Ponavljajuće epizode bradikardijalne aritmije izazvane se recidivima konflikta.

Dr Hamer: „Mi smo gubitak svesti, do koga dolazi za vreme Epileptoidne Krize, smatrali posebno dramatičnim. Sa 3-4 otkucaja srca u minuti, pa čak i sa veoma plitkim disanjem, osoba može preživeti duže vreme, zapravo, sve dok traju često dugotrajni gubitak svesti i usporen puls. EKG je dokaz u takvim slučajevima.“

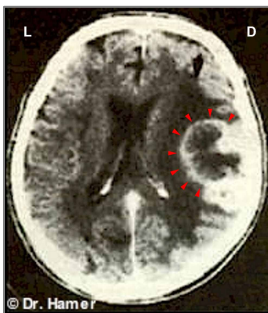
Kod veoma intenzivne Epileptoidne Krize usled velikog edema u mozgu, može doći do potpunog prestanka srčanih otkucaja ili srčanog zastoja-cardiac arrest-a (uporedi: srčani zastoj u vezi sa miokardom ili srčanom maramicom).

Konvencionalna medicina smatra da je bradikardija posledica blokade električnog provodnog sistema u AV čvoru, pa otud i naziv atrioventrikularni blok, ili **AV blok** (uporedi sa: „blok grane snopa“). Međutim, istraživanje dr Hamera pokazuje da je uloga AV čvora samo da prenosi električne impulse **iz sinusnog čvora do komora**, dok sinhronizaciju srčanih otkucaja koordiniraju i kontrolišu bradikardijalni i tahikardijalni centri srčanog ritma smešteni u insuli kore velikog mozga (vidi: kontrolni centri srčanih arterija i srčanih vena).



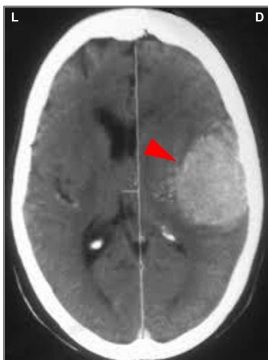
Ovaj sken prikazuje edem u mozgu (nakupinu tečnosti) u kontrolnom centru za srčane arterije (vidi **GNM dijagram**). Edem se razvio nakon razrešenja konflikta teritorijalnog gubitka (u **PCL-A**). Istovremeno je prisutan i SINDROM, koji značajno povećava edem.

NAPOMENA: Veliki edem u ovom delu mozga može da vrši pritisak na motorni korteks, naročito za vreme Epileptoidne Krize, kada zapravo dolazi do srčanog udara. Uticaj na motorni korteks može dovesti do privremene paralize na levoj strani tela (vidi: crveni šlog). Tamno (hipondenzično) područje na skenu zvanična medicina tumači kao „infarkt mozga“, i smatra ga za posledicu zapušene moždane arterije (vidi: kolaterale koje obezbeđuju protok krvi u mozgu).



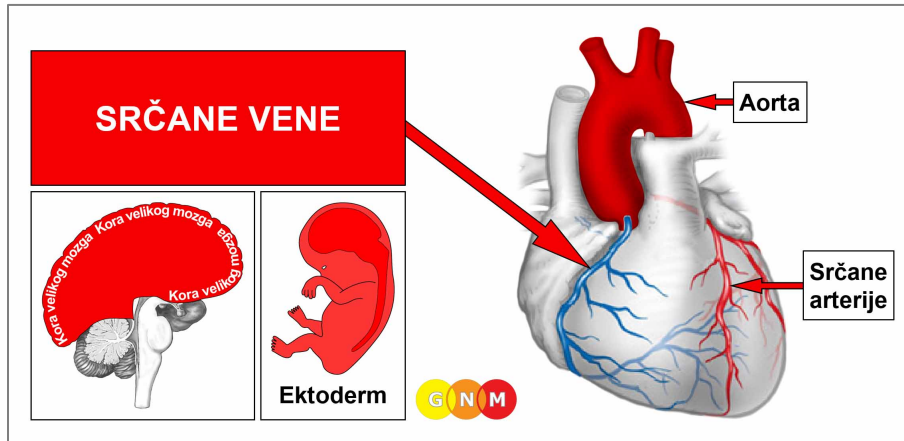
Prsten glijе u kontrolnom centru za srčane arterije (vidi **GNM dijagram**) ukazuje na početak **PCL-B**. (Ovaj sken je napravljen ubrzo posle očekivanog srčanog udara).

Prisustvo glijе se u konvencionalnoj medicini dijagnostikuje kao „tumor mozga“, preciznije, kao gliom visokog maligniteta (glioblastom), „beo spolja, sa nekrozom u sredini“. Sken mozga, međutim, pokazuje, da neuroglijа (vezivno tkivo mozga) počinje da obnavlja kontrolni centar počev od *periferije*! Ovo je u jasnoj suprotnosti sa uspostavljenom teorijom da karcinomi, uključujući i „tumore mozga“ rastu kontinuiranim povećanjem broja ćelija koje dovodi do nastanka tumora.



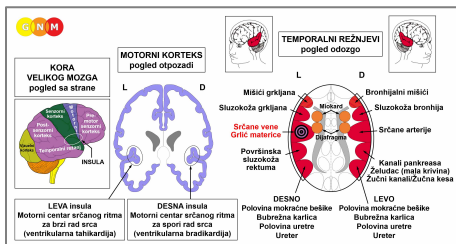
Na osnovu utvrđene teorije „tumora mozga“, zvanična medicina belo (hiperdenzično) područje dijagnostikuje kao „gliom 4. stepena“ sa lošom prognozom. Prema istraživanju dr Hamera, nakupljanje neuroglijе je pozitivan znak da je proces isceljenja u koronarnim arterijama (vidi **GNM dijagram**) skoro završen.

VERIFIKACIJA: Dr E. Mannheimer, MD (Cardiology Clinic, Vienna), prof. Pokieser i prof. dr Imhof (radiolozi Univerziteta u Beču, Austrija) testirali su **6. septembra 1984.** nalaze dr Hamera o vezi između srčanih udara, konflikta teritorijalnog gubitka i promena u mozgu, vidljivih kao tzv. Hamerov Fokus (HH). Testiranje je potvrdilo da su svi srčani udari nastali nakon razrešenja teritorijalnog konflikta.



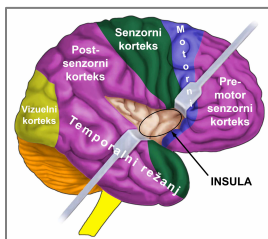
RAZVOJ I ULOGA SRČANIH VENA: Srčane arterije i srčane vene pružaju se po spoljašnjoj površini srca. Srčane vene primaju krv siromašnu kiseonikom iz srčanog mišića i prazne je u desnu pretkomoru; iz desne pretkomore dezoksigenisana krv ide preko plućne arterije u pluća, gde krv preuzima sveži kiseonik (plućna cirkulacija). Plućna arterija je jedinstvena po tome, što je jedina arterija u ljudskom telu koja nosi dezoksigenisanu krv. Za razliku od drugih krvnih sudova, unutrašnja površina srčanih vena, takozvana intima, sastoji se od visoko-osetljivog pločasto-slojevitog epitela koji vodi poreklo od ektoderma, pa je zato pod kontrolom kore velikog mozga. Zid srčanih vena sastoji se od glatkih i poprečno-prugastih mišića.

NAPOMENA: Srčane vene potiču od ždrelnih lukova (koji se sastoje od **ždrelnih arterijskih lukova**), od kojih nastaje nekoliko glavnih arterija (takođe vidi: srčane arterije, ushodna aorta, unutrašnje karotidne arterije i unutrašnji delovi subklavijalnih arterija).



NIVO MOZGA: Intimu srčane vene kontroliše **leva insula** (deo **temporalnog** ili **slepoočnog režnja**). Kontrolni centar za srčane vene nalazi se tačno preko puta kontrolnog centra za srčane arterije.

Kontrolni centri koji regulišu ishranu dijafragme i miokarda sadrže granicu AV-čvora unutar insule.



INSULA je smeštena duboko u kori velikog mozga, tačno na mestu gde se sreću četiri dela kore velikog mozga (pre-motor senzorni korteks, motorni korteks, senzorni korteks i post-senzorni korteks). To je područje mozga koje kontroliše unutrašnje površine velikih krvnih sudova (srčanih arterija, srčanih vena, aorte, karotidnih arterija i subklavijalnih arterija), koji isporučuju krv u srce i iz srca. Desna i leva insula takođe regulišu i spori (bradikardijalni) i brzi (tahikardijalni) srčani ritam komora (miokarda) – vidi: AV-čvor. **Tahikardijalni** (centar za brzi rad) **centar srčanog ritma** nalazi se u **levoj insuli**; bradikardijalni (centar za spori rad) centar srčanog ritma smešten je u desnoj insuli. Srčani ritam (i spori i brzi) zajedno sa dijafragmalnim disanjem čini jedan vodeći, nadređeni sistem.

NAPOMENA: Srčane vene i grlić materice dele isti kontrolni centar, pa stoga i isti biološki konflikt. Kod žena, dakle, ta dva Biološka Specijalna Programa teku istovremeno.

BIOLOŠKI KONFLIKT: Biološki konflikt povezan sa srčanim venama je ženski seksualni konflikt ili muški konflikt teritorijalnog gubitka, zavisno od pola, lateralnosti i hormonskog statusa osobe (vidi takođe: Postmortalna Konstelacija, Kazanova Konstelacija, Nimfo Konstelacija). Kod žena, seksualni konflikt takođe utiče i na sluzokožu grlića materice. **NAPOMENA:** Muškarac doživljava ženski seksualni konflikt kada ima nizak nivo testosterona. Ako mu je nivo testosterona u normalnim granicama, seksualni konflikt pogađa prostatu.

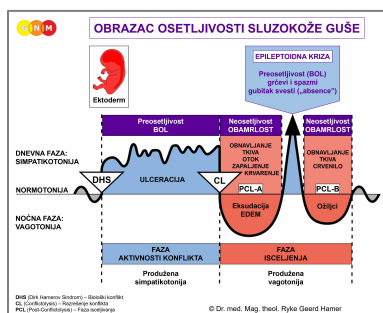
Pol, lateralnost, hormonski status	Biološki konflikt	Pogođeni organ
Desnoruki muškarac (NHS)	Konflikt teritorijalnog gubitka	Srčane arterije
Levoruki muškarac (NHS)	Konflikt teritorijalnog gubitka	Srčane vene*
Desnoruki muškarac (NNT)	Seksualni konflikt	Srčane vene
Levoruki muškarac (NNT)	Seksualni konflikt	Srčane arterije*
Desnoruka žena (NHS)	Seksualni konflikt	Srčane vene i grlić materice
Levoruka žena (NHS)	Seksualni konflikt	Srčane arterije *
Desnoruka žena (NNE)	Konflikt teritorijalnog gubitka	Srčane arterije
Levoruka žena (NNE)	Konflikt teritorijalnog gubitka	Srčane vene i grlić materice*

NHS = Normalan hormonski status NNT = Nizak nivo testosterona NNE = Nizak nivo estrogena

***Kod levorukih osoba konflikt se prenosi na suprotnu hemisferu**

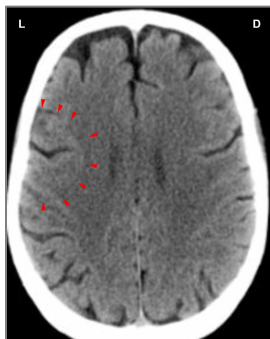
U skladu sa evolucijskim rezonovanjem, **teritorijalni konflikti, seksualni konflikti i konflikti razdvajanja** su primarne teme konflikata u vezi sa organima koje kontrolišu **senzorni, pre-motor senzorni i post-senzorni korteks**, a koji potiču od ektoderma.

Seksualni konflikt se odnosi na **svaku nedaću koja se tiče seksualnosti**. Ovo uključuje: bolan (prvi) seks, seksualno zlostavljanje, seksualno uznemiravanje, neželjene seksualne aktivnosti, seksualno odbijanje, osećaj seksualne nepoželjnosti, nedostatak seksualne aktivnosti zbog neočekivanog razdvajanja ili gubitka seksualnog partnera. Konflikt takođe mogu pokrenuti: uvredljivi pornografski sadržaji, saznanje da partner ili bračni drug spava sa nekim drugim ili prekidanje i upadi sa strane tokom seksualnog odnosa.



Biološki Specijalni Program **srčanih vena** sledi **OBRAZAC OSETLJIVOSTI SLUZOKOŽE GUŠE**, koji karakteriše povećana osetljivost za vreme faze aktivnosti konflikta i Epileptoidne Krize, a neosetljivost (hiposenzitivnost) za vreme faze isceljenja

FAZA AKTIVNOSTI KONFLIKTA: **ulcerisanje unutrašnjeg sloja srčanih vena** proporcionalno stepenu i trajanju aktivnosti konflikta. **Biološka svrha gubitka ćelija** je proširenje lumena krvnog suda, kako bi se poboljšao protok krvi. Ulceracija osetljive intime izaziva **umerenu anginu pectoris**. Kod žena, na sluzokoži grlića materice se takođe dešava ulcerisanje, ali to, međutim, protiče nezapaženo.



Ovaj sken pokazuje uticaj seksualnog konflikta na područje u mozgu koje kontroliše srčane vene (**vidi GNM dijagram**). Oštra granica Hamerovog Fokusa ukazuje na aktivan konflikt. Kod žena je takođe pogođen grlić materice.

FAZA ISCELJENJA: Tokom prve etape faze isceljenja (**PCL-A**) izgubljeno tkivo se nadoknađuje **umnožavanjem ćelija**. Kao i kod srčanih arterija, popravka srčanih vena se uglavnom ostvaruje uz pomoć holesterola.

EPILEPTOIDNA KRIZA se manifestuje kao privremena reaktivacija **angine pectoris** sa **bolom u grudima nalik na grč**, pošto su uključeni i poprečno-prugasti mišići zidova srčanih vena. Dok traju mišićne kontrakcije, komadići holesterolskog plaka otkidaju se od zida krvnog suda i bivaju otplavljeni u plućnu cirkulaciju, gde začepljuju plućnu arteriju, dovodeći do **plućne embolije** sa **kratkim dahom**. Zavisno od intenziteta i trajanja konflikta, simptomi se kreću u opsegu od blagih do vrlo teških.

NAPOMENA: Sve Epileptoidne Krize koje kontrolišu **senzorni, post-senzorni ili pre-motor senzorni korteks**, prate: **poremećaj cirkulacije, ošamućenost**, kratki **poremećaji svesti** ili potpuni **gubitak svesti** (pad u nesvest ili „absence”), što zavisi od intenziteta konflikta. Karakterističan simptom je **pad nivoa šećera u krvi** izazvan povećanim korišćenjem glukoze u ćelijama mozga (uporedi sa: hipoglikemija u vezi sa ćelijama ostrvaca pankreasa).

Zvanična medicina tvrdi da je plućnu emboliju izaziva ugrušak krvi, koji navodno nastaje u donjim ekstremitetima, i putuje kroz ceo venski sistem uključujući i srce, sve do pluća. U stvarnosti, „plućni embolusi” su kraste isceljenja koje potiču iz srčanih vena. Lekovi za razređivanje krvi koji se u tom trenutku daju da bi „smanjili zgrušavanje krvi” mogu doprineti akutnom krvarenju iz grlića materice koji istovremeno prolazi kroz Epileptoidnu Krizu.

NAPOMENA: Tromb (krvni ugrušak) se formira unutar krvnog suda, kada krv stagnira, zato što je viskozna i zgušnjava se kad ne teče normalno. Ovo se, na primer, dešava kada je neka osoba neaktivna ili nepokretna tokom dužeg vremenskog perioda (post-operativno, indukovana koma, duža hospitalizacija; posle povrede ili dužeg boravka u krevetu) – (vidi takođe: tromboza vena nogu). Glavni rizik kod opšte anestezije je smrt od krvnih ugrušaka! Prema tome, tromb u plućima može izazvati plućnu emboliju i bez prethodnog DHS-a. Da li je plućna embolija povezana sa Epileptoidnom Krizom ili trombotom drugog porekla, može se lako ustanoviti uz pomoć snimanja skenerom (vidi dole). Takođe, kod plućne embolije koja se javlja tokom krize isceljenja, stanje podrazumeva i angionozni bol i tahikardiju, čega nema kod plućne embolije trombotom drugog porekla. Jedno je sigurno: krvni ugrušak nikada ne može dovesti do srčanog ili moždanog udara, kao što se tvrdi, jer u slučaju opstrukcije, pomoćni krvni sudovi snabdeavaju srce i mozak krvlju (vidi takođe: karotidne arterije). Pored toga, patološka istraživanja su potvrdila da ne postoji veza između krvnog ugruška u arterijama i srčanog udara, što u potpunosti pobija teoriju o infarktu koji je izazvan trombotom. Štaviše, klinička posmatranja su pokazala da su antikoagulansi (**razređivači krvi**), koji se primenjuju u terapiji angine pectoris kako bi sprečili srčani udar, potpuno neefikasni.

Zašto gusta krv štiti od srčanog udara

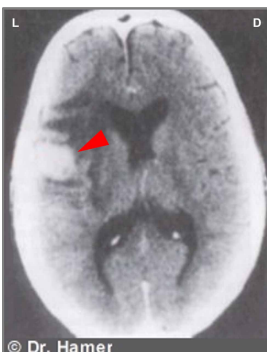Istraživači iz Univerzitetske bolnice Heidelberg (Nemačka) „ispitali su miševе sa povećanim nivoom masti u krvi i genetskim defektom koji dovodi do povećanog zgrušavanja krvi. Kod tih miševa su plakovi bili veći nego kod kontrolne grupe miševa bez genetskog defekta, ali su bili stabilniji. Pored toga, nije primećena nikakva vaskularna opstrukcija, jer se zid krvnog suda proširio, kako bi se adaptirao na novu situaciju. Negativni efekat većih plakova u cirkulaciji bio je kompenzovan pozitivnim efektom stabilnosti plakova i većim prečnikom krvnih sudova. Međutim, dugotrajna upotreba antikogulanasa (u ovom slučaju heparina male molekulske težine) je poništila sve prednosti. Veličina plakova je smanjena, ali je izgubljena njihova stabilnost, čime je povećan rizik od komplikacija.”

„Naši nalazi su napravljeni na miševima, ali oni potvrđuju rezultate kliničkih studija na ljudima”, kaže dr Isermann. „Osim toga, in vitro ispitivanja pokazuju da ljudske ćelije raguju slično kao ćelije miševa”. Istraživački tim pretpostavlja da se njihovi rezultati mogu primeniti na ljude, i preporučuje pažljivo vaganje prednosti i nedostataka antikoagulanasa, pre nego što se daju pacijentu.

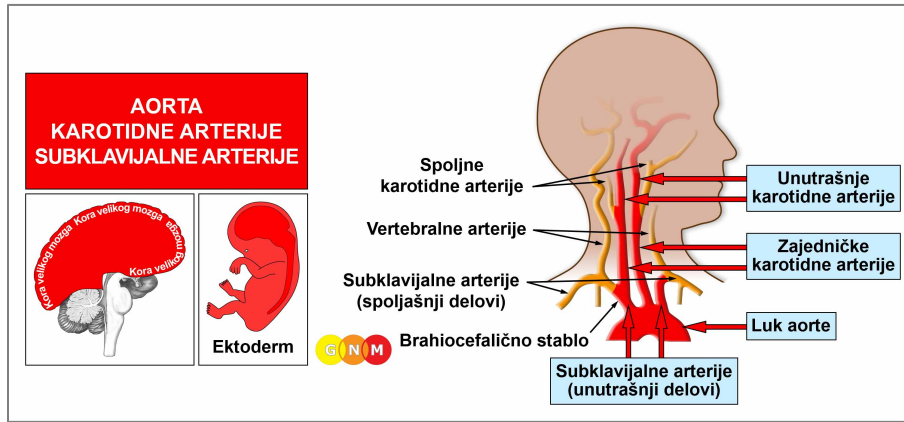
Science News, 25. avgusta 2009.

Prava opasnost kod plućne embolije leži u učešću kontrolnog centra za tahikardijalni (brzi) ritam srca. Normalno, srce kuca u pravilnom, uravnoteženom ritmu. Ovo se, međutim, menja, za vreme Epileptoidne Krize, kada biva izbačen edem iz kontrolnog centra za srčane vene. Pritisak koji stvara trenutni simpatikotonički nalet ubrzava puls i dovodi do **tahikardije** (uporedi sa: bradikardija, spori otkucaji srca u vezi sa srčanim arterijama; vidi takođe: komorna tahikardija, pretkomorna tahikardija). Recidivi konflikta dovode do pojave ponavljajućih epizoda tahikardijalne aritmije u kombinaciji sa ubrzanim disanjem (tahipneja) ili dahtanjem. Međutim, trajna tahikardijalna aritmija može da dovede do smrtnog ishoda, jer neprekidni lepršajući otkucaji srca (flutter) na kraju zaustavljaju protok krvi (hemodinamska staza).

NAPOMENA: Epileptoidna Kriza se događa tri do šest nedelja nakon razrešenja konflikta. Ako je intenzivan konflikt trajao duže od devet meseci, plućna embolija će najverovatnije biti fatalna (takođe vidi: srčani udar povezan sa srčanim arterijama). Ako postoji istovremeno zadržavanje vode, plućna embolija je još dramatičnija, jer zadržana voda značajno uvećava edem u mozgu. Plućna embolija uz SINDROM može biti smrtonosna već posle pet-šest meseci aktivnosti konflikta. Ali, ako je faza aktivnosti konflikta kraća od četiri meseca, simptomi su blagi, pa čak mogu proći i neopaženo. Ovo se odnosi samo na srčane krvne sudove!

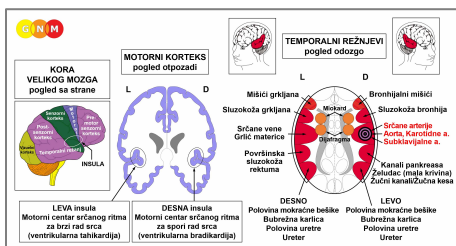


Nakupljanje neuroglije u kontrolnom centru za srčane vene ([vidi GNM dijagram](#)), ukazuje da je osoba već prošla Epileptoidnu Krizu (plućnu emboliju), i sada je u drugoj etapi faze isceljenja (u [PCL-B](#)). Zvanična medicina pogrešno pretpostavlja da je nakupina glije „tumor mozga”.



RAZVOJ I ULOGA AORTE, KAROTIDNIH ARTERIJA I SUBKLAVIJALNIH ARTERIJA: Aorta je glavna arterija u telu koja neposredno posle aortnog zaliska izlazi iz leve komore srca, iz koje preuzima krv i distribuira je u ostatak tela (sistemska cirkulacija). Anatomski, aorta je cev koja se pruža od srca nagore (ushodna ili ascendentna aorta), savija u luku preko srca (aortni luk) i nastavlja naniže kroz grudni koš (nishodna ili descendentna aorta). Deo aorte do dijafragme naziva se grudna aorta; posle prolaska kroz aortni otvor dijafragme govorimo o trbušnoj ili abdominalnoj aorti. Zajedničke karotidne arterije prolaze sa obe strane vrata i glave i svaka se deli na po dve grane – unutrašnju i spoljašnju karotidnu arteriju. Unutrašnje karotidne arterije prenose krv iz srca u mozak; spoljašnje karotidne arterije snabdevaju krvlju lice i skalp. **Cerebralne arterije** su grane unutrašnje karotidne arterije. **Subklavijalne** (potključne) **arterije** su parne arterije koje prolaze ispod ključnih kostiju i snabdevaju krvlju obe ruke. Leva subklavijalna (potključna) arterija izlazi direktno iz luka aorte; desna subklavijalna (potključna) arterija, zajedno sa desnom zajedničkom karotidom izlazi iz brahiocefaličnog stabla, koje snabdeva krvlju desnu ruku i desnu stranu glave i vrata. Iz svake subklavijalne arterije nastaju vertebralne arterije. Za razliku od drugih krvnih sudova, unutrašnji sloj ushodne (ascendentne) aorte, zajedničkih karotidnih arterija, unutrašnjih karotidnih arterija i unutrašnjih delova subklavijalnih arterija, sastoji se od pločasto-slojevitog epitela koji vodi poreklo od ektoderma, pa je zato pod kontrolom kore velikog mozga. Zid ovih arterija građen je od glatkih i poprečno-prugastih mišića.

NAPOMENA: Nishodna (descendentna) aorta, spoljašnje karotidne arterije, spoljašnji delovi subklavijalnih (potključnih) arterija, vertebralne arterije i cerebralne (moždane) arterije vode poreklo od novog mezoderma, pa ih zato kontroliše moždina (medulla cerebri) (vidi: krvni sudovi). Delovi mezoderma i ektoderma na kraju su se spojili. Ushodna aorta, unutrašnje karotidne arterije i unutrašnji delovi subklavijalnih arterija potiču od ždrelnih (faringealnih) lukova (koji se sastoje od **ždrelnih arterijskih lukova**), iz kojih nastaje nekoliko velikih arterija (vidi takođe: srčane arterije i srčane vene).



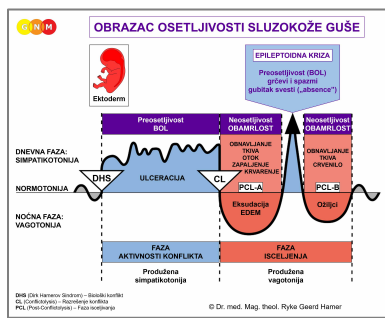
NIVO MOZGA: Pločasto-slojeviti epitel unutrašnjeg sloja ushodne aorte, unutrašnjih karotidnih arterija i unutrašnjih delova subklavijalnih arterija kontroliše **desna insula** (deo **temporalnog** ili slepoočnog **režnja**). Njihov kontrolni centar nalazi se tačno preko puta kontrolnog centra za srčane vene.

Insula je smeštena duboko u kori velikog mozga, tačno na mestu gde se sreću četiri dela kore velikog mozga (pre-motor senzorni korteks, motorni korteks, senzorni korteks i post-senzorni korteks).

NAPOMENA: Ushodna aorta, unutrašnje karotidne arterije, unutrašnji delovi subklavijalnih arterija i srčane arterije dele isti kontrolni centar, pa stoga i isti biološki konflikt; koja od ovih arterija će biti pogođena DHS-om je stvar slučajnosti. Karotidni sinus je takođe kontrolisan iz istog kontrolnog centra, ali je povezan sa drugim biološkim konfliktom. Nishodna aorta, spoljašnja karotidna arterija i spoljašnji delovi subklavijalnih arterija su u vezi sa konfliktom samopotcenjivanja.

BIOLOŠKI KONFLIKT: muški **konflikt teritorijalnog gubitka** ili ženski seksualni konflikt, zavisno od pola, lateralnosti i hormonskog statusa osobe (vidi: srčane arterije).

U skladu sa evolucijskim rezonovanjem, **teritorijalni konflikti, seksualni konflikti i konflikti razdvajanja** su primarne teme konflikata u vezi sa organima koje kontrolišu **senzorni, pre-motor senzorni i post-senzorni korteks**, a koji potiču od ektoderma.



Biološki Specijalni Program **aorte, karotidnih arterija i subklavijalnih arterija** slede **OBRAZAC OSETLJIVOSTI SLUZOKOŽE GUŠE**, sa povećanom osetljivošću tokom faze aktivnosti konflikta i Epileptoidne Krize, i smanjenom osetljivošću tokom faze isceljenja.

FAZA AKTIVNOSTI KONFLIKTA: **ulceracije unutrašnje površine pogođene arterije**, proporcionalne stepenu i trajanju aktivnosti konflikta. **Biološka svrha gubitka ćelija** je proširenje lumena arterijskog krvnog suda, kako bi se poboljšao protok krvi. **Simptomi:** bol u opsegu od blagog, do jakog.

NAPOMENA: Dok je konflikt-aktivna, osoba je u depresivnom raspoloženju.

Ako konflikt duže traje, zid krvnog suda postaje slab, pa se na području ulceracije stvara lokalizovana izbočina. Ovo se zove **aneurizma aorte, aneurizma karotidne arterije ili aneurizma subklavijalne arterije** (uporedi sa: aneurizma abdominalne (trbušne) aorte i aneurizme u vezi sa spoljašnjim karotidnim arterijama, spoljašnjim delovima subklavijalnih arterija, ili cerebralnom aneurizmom). Male aneurizme mogu proći potpuno neopažene. Međutim, kako se aneurizma povećava, tako raste rizik od njenog pucanja i krvarenja u okolno tkivo sa mogućim ozbiljnim komplikacijama. Normalno je da glatka mišićna vlakna, utkana u poprečno-prugaste mišiće arterijskog zida, stabilizuju aneurizmu i sprečavaju njeno pucanje. Zbog toga, do rupture aneurizme dolazi samo usled energičnog pokreta ili podizanja teškog tereta.

FAZA ISCELJENJA: Tokom prve etape faze isceljenja (**PCL-A**), izgubljeno tkivo se nadoknađuje **umnožavanjem ćelija sa otokom** zbog edema (nakupljanje tečnosti) u području koje se isceljuje. Zid krvnog suda se uglavnom reparira kalcijumom i holesterolom. U visećem isceljenju, što znači, kada se isceljenje stalno prekida recidivima konflikta, nakupljanje naslaga holesterola na kraju dovede do **ateroskleroze**, „otvrdnjavanja” arterije (vidi takođe: ateroskleroza u vezi sa srčanim arterijama i drugim krvnim sudovima). Veliki otok, obično zbog istovremenog zadržavanja vode kada je prisutan i **SINDROM**, i nakupljeni aterosklerotski plak dovode do sužavanja arterije sa osećajem ošamućenosti i nesvesicom kada je pogođena karotidna arterija (**stenozna karotidne arterije**).

„Zapažanja da mali procenat pacijenata sa moždanim udarom ima tešku karotidnu stenozu, kao i da mnogi stariji ljudi imaju tešku karotidnu stenozu ali bez simptoma, ukazuju na to da stepen stenozne nije jedini činilac u predviđanju rizika od moždanog udara.”

American Journal of Neuroradiology, maj 1999.

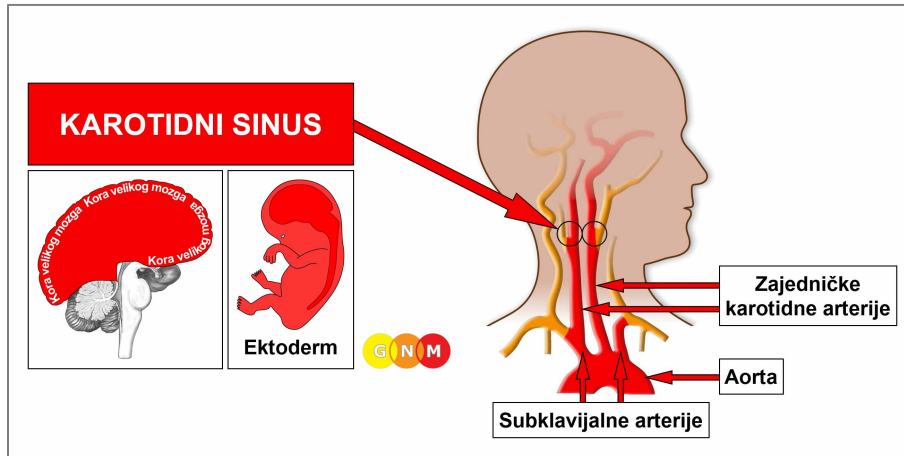
NAPOMENA: Sve Epileptoidne Krize koje kontrolišu **senzorni, post-senzorni ili pre-motor senzorni korteks**, prate: **poremećaj cirkulacije, ošamućenost**, kratki **poremećaji svesti** ili potpuni **gubitak svesti** (pad u nesvest ili „absence”), što zavisi od intenziteta konflikta. Karakterističan simptom je **pad nivoa šećera u krvi** izazvan povećanim korišćenjem glukoze u ćelijama mozga (uporedi sa: hipoglikemija u vezi sa ćelijama ostrvaca pankreasa).

Za vreme mišićnih kontrakcija koje se dešavaju u zidu arterije tokom Epileptoidne Krize, mali komadi holesterolskog plaka (za koje se pogrešno veruje da su „trombovi”) se mogu odvojiti i krvotokom otići u mozak. Međutim, blokada karotidne arterije ne izaziva moždani udar, kao što tvrdi zvanična medicina. Kao i u slučaju okluzije srčanih arterija, ukoliko je opstrukcija u izgledu, pomoćni krvni sudovi, poznati kao kolaterale deluju kao prirodna prenosnica ili bajpas za snabdevanje mozga krvlju i kiseonikom.

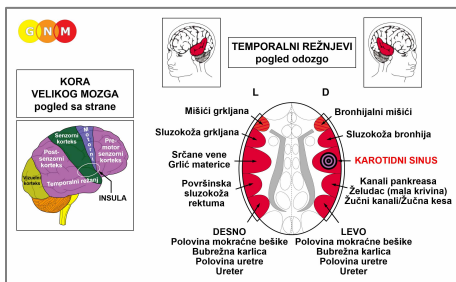
Moždana kolateralna cirkulacija kod bolesti karotidnih arterija

„U slučaju da je jedna od glavnih cerebralnih arterija ugrožena okluzivnom bolešću, kolateralna cirkulacija mozga igra važnu ulogu u očuvanju prokrvljenosti mozga obezbeđivanjem pojačanog protoka krvi.”

Current Cardiology Review, novembar 2009.



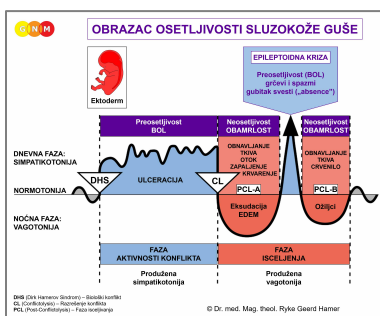
RAZVOJ I ULOGA KAROTIDNOG SINUSA: Karotidni sinus je proširenje koje se nalazi sa obe strane vrata (bilateralno), blizu mesta gde se zajedničke karotidne arterije račvaju. U karotidnom sinusu se nalaze receptori koji kontrolišu krvni pritisak u telu, posredstvom promena u srčanom ritmu. Unutrašnja površina karotidnog sinusa obložena je pločasto-slojevitim epitelom koji void poreklo od ektoderma, pa je zato pod kontrolom kore velikog mozga.



NIVO MOZGA: Karotidni sinus kontroliše **desna insula** (deo **temporalnog** ili **slepoočnog režnja**). **Insula** je smeštena duboko u kori velikog mozga, tačno na mestu gde se sreću četiri dela kore velikog mozga (pre-motor senzorni korteks, motorni korteks, senzorni korteks i post-senzorni korteks). Kontrolni centar za karotidni sinus smešten je tačno preko puta kontrolnog centra za srčane vene.

NAPOMENA: Karotidni sinus deli kontrolni centar sa srčanim arterijama, ushodnom aortom, unutrašnjim karotidnim arterijama i unutrašnjim delovima subklavijalnih arterija.

BIOLOŠKI KONFLIKT: krvni pritisak je previsok



Biološki Specijalni Program **karotidnog sinusa** sledi **OBRAZAC OSETLJIVOSTI SLUZOKOŽE GUŠE** sa povećanom osetljivošću za vreme faze aktivnosti konflikta i Epileptoidne Krize, i smanjenom osetljivošću u fazi isceljenja.

FAZA AKTIVNOSTI KONFLIKTA: **ulceracija unutrašnje površine karotidnog sinusa** proporcionalna stepenu i trajanju aktivnosti konflikta. **Biološka svrha gubitka ćelija** je sniženje krvnog pritiska. Stalna i intenzivna aktivnost konflikta dovodi do **preosetljivosti karotidnog sinusa** sa izraženom **bradikardijom** (uporedi sa: spori otkucaji srca za vreme srčanog udara koji je povezan sa srčanim arterijama) i **padom krvnog pritiska** (uporedi sa: pad krvnog pritiska za vreme srčanog udara levog miokarda).

FAZA ISCELJENJA: Tokom prve etape faze isceljenja ([PCL-A](#)), ulcerisano područje se obnavlja **umnožavanjem ćelija**. Karotidni sinus se popravlja pretežno holesterolom. U visećem isceljenju, nagomilani holesterolski plak, nazvan **karotidni bifurkacioni aterom**, sužava lumen karotidne arterije (uporedi sa: stenoza karotidne arterije koja izaziva ošamućenost i nesvesticu, ali NE i moždani udar; vidi: cerebralna kolateralna cirkulacija kod bolesti karotidne arterije).

Prevod: Dr Radmila Jonić

Izvor: www.learninggnm.com