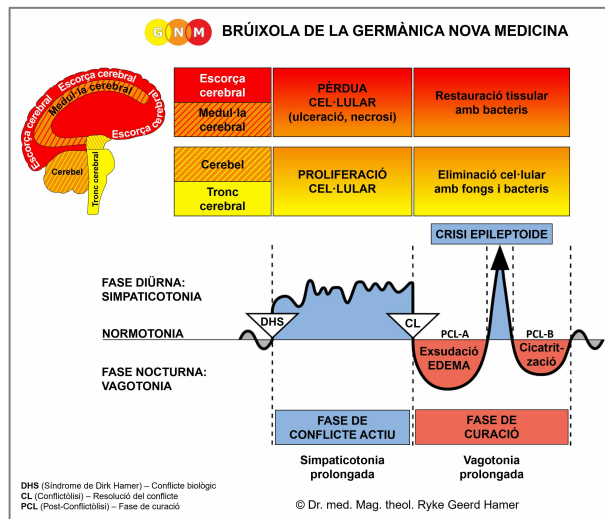




PROGRAMES ESPECIALS BIOLÒGICS

PIT FEMENÍ

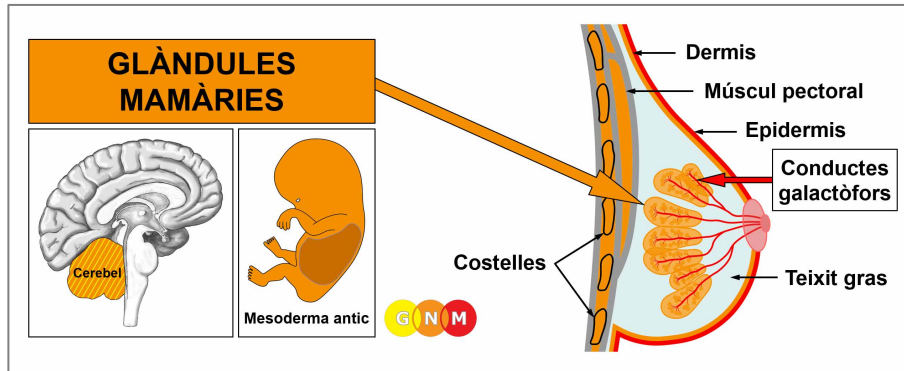
escrit per Caroline Markolin, Ph.D.



Glàndules mamàries

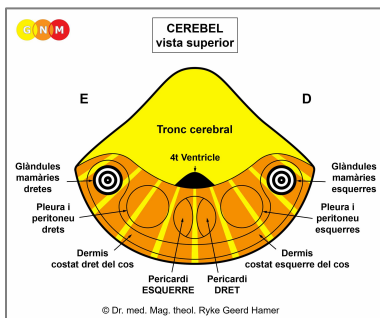
Conductes galactòfors

Rev. 1.03



DESENVOLUPAMENT I FUNCIÓ DE LES GLÀNDULES MAMÀRIES: Anatòmicament, els pits cobreixen els músculs del pit (pectorals) davant de les costelles i l'estèrnum. El teixit gras, el teixit connectiu i els lligaments (lligaments de Cooper) donen suport als pits i els donen la seva forma. Els pits femenins són glàndules mamàries que contenen a cada pit 15-20 lòbuls formats per molts petits lòbuls. La funció de les glàndules mamàries és produir llet per alimentar la cria jove. Durant l'embaràs, hormones com la prolactina canvien el teixit glandular en preparació per a la lactància. Quan una dona alleta el seu nadó, la llet viatja a través d'una xarxa de conductes galactòfors fins al mugró a la punta del pit. El mugró està vorejat per una àrea fosca de la pell, anomenada arèola. En termes evolutius, les glàndules mamàries es van desenvolupar a partir de les glàndules sudorípares de la dermis. El mugró és una evaginació de la dermis; per això tant els mugrons com l'arèola estan molt pigmentats. Igual que la dermis, les glàndules mamàries s'originen del mesoderma antic i, per tant, estan controlades des del cerebel.

NOTA: Amb el sorgiment dels mamífers, les línies galactòfores es van desenvolupar al costat dret i esquerre de la línia mitjana, arribant des del tòrax fins a l'àrea de l'engonal. Normalment, les dones humanes tenen dues glàndules mamàries, una a banda i banda de l'estèrnum, però el teixit mamari i els mugrons es poden formar en qualsevol lloc al llarg de les línies galactòfores embrionàries.



NIVELL CEREBRAL: Al **cerebel**, les glàndules mamàries del pit dret es controlen des del costat esquerre del cervell; les glàndules mamàries del pit esquerre es controlen des de l'hemisferi cerebral dret (lateral). Per tant, hi ha una correlació creuada entre el cervell i l'òrgan.

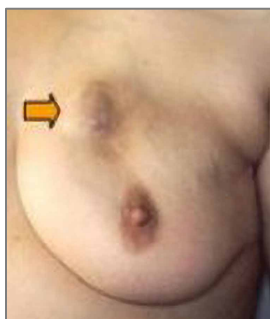
NOTA: La línia galactòfora dreta i esquerra es controlen des dels mateixos relés cerebrals que la dermis.

CONFLICTE BIOLÒGIC: En termes biològics, el pit femení és sinònim de cuidar i nodrir. El conflicte biològic lligat a les glàndules mamàries és, per tant, un **conflicte de preocupació al niu** pel que fa al benestar d'un ésser estimat (inclosa una mascota) o preocupacions pel propi "niu" (angoixa pel que fa a la llar o el lloc de treball d'una dona). Les glàndules mamàries també corresponen a un **conflicte de discussió**. Típicament, la discussió (amb una parella, un dels fills, un pare, un amic) té un aspecte de "preocupació".

FASE DE CONFLICTE ACTIU: A partir del DHS, durant la fase de conflicte actiu les cèl·lules de la glàndula mamària proliferen proporcionalment a la intensitat del conflicte. El **propòsit biològic de l'increment cel·lular** és millorar la funció de les glàndules mamàries per tenir més llet disponible quan un membre del niu ho necessita (les mamífers femelles també alleten els mascles adults en cas d'emergència). Fins i tot si una dona no està donant el pit en aquell moment o ja no està en edat de tenir fills, els seus pits encara responen a un conflicte de preocupació d'aquesta manera biològicament significativa.

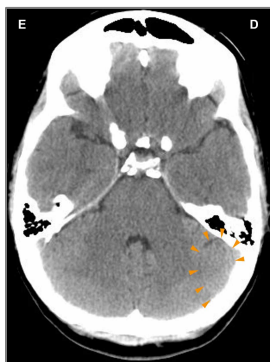
NOTA: Des d'un punt de vista evolutiu, el cervell es va desenvolupar amb la tendència a unir-se en grups i associar-se entre ells. Per tant, aquest va ser el període en què es van fer rellevants la lateralitat biològica i els conflictes relacionats amb la mare/fill o amb la parella. Si una dona dretana experimenta un conflicte de preocupació al niu o de discussió relacionat amb la seva mare o fill, afecta el seu pit esquerre; si associa el conflicte amb la seva parella, afecta el seu pit dret. Per a les dones esquerranes, s'inverteix. Si el conflicte és sobre el niu en si mateix, implica el pit-mare/fill (pit esquerre per a les dones dretanes, pit dret per a les dones esquerranes).

Amb una activitat conflictiva perllongada (conflicte pendent) es desenvolupa un nòdul compacte a la mama (també es pot formar al llarg de la línia mamària). Durant tot aquest període, la mare lactant té més llet a la mama relacionada amb el conflicte. A la medicina convencional, el creixement s'anomena **càncer de mama glandular (lobel·lar)** o **carcinoma mamari** (compareu amb "càncer de mama" relacionat amb els conductes galactòfors); si la taxa de divisió cel·lular excedeix un cert límit, el càncer es considera "maligne".



Aquesta imatge mostra el nòdul d'un càncer de mama glandular al pit esquerre, causat per un conflicte de preocupació al niu concernint la seva mare o el seu fill si la dona és dretana. La mida del nòdul ve determinada per la duració i la intensitat del conflicte.

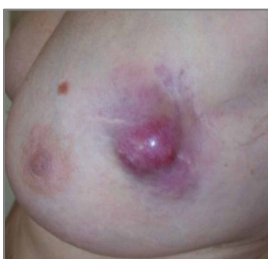Dr. Hamer: "Una dona associa el vincle amb els seus fills i la seva parella predominantment amb el seu pit. Per això les malalties de la mama són les afeccions mèdiques més freqüents a les dones".



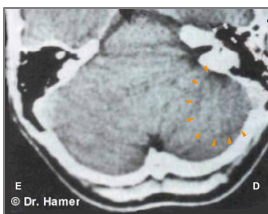En aquesta TC cerebral, veiem l'impacte d'un conflicte de preocupació al niu al costat dret del cervell ([vegeu el diagrama de la GNM](#)). És el relé cerebral des d'on es controla un càncer de mama glandular al pit esquerre. La nítida vora del Focus de Hamer indica activitat conflictiva.

Càncer de mama en homes: Els homes també tenen glàndules mamàries, però els pits segueixen sense desenvolupar-se a causa del seu nivell més alt de testosterona (a les dones, els estrògens afavoreixen el desenvolupament dels pits). Tanmateix, si un home té un nivell baix de testosterona a causa d'un conflicte actiu de pèrdua (vegeu testicles) o un desequilibri hormonal relacionat amb el conflicte, pot patir un conflicte de preocupació al niu igual que una dona. Els homes no solen prestar atenció als nòduls de mama, ni van ni han d'anar a fer-se mamografies, per això el nombre de càncers de mama que es troben en homes és molt baix. **NOTA:** La lactància masculina ocorre amb un conflicte relacionat amb la glàndula pituïtària que secreta prolactina, l'hormona que estimula les glàndules mamàries perquè produeixin llet.

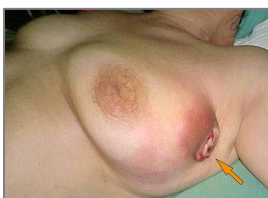FASE DE CURACIÓ: Després de la resolució del conflicte (CL), les cèl·lules que ja no es necessiten es descomponen amb l'ajuda de fongs, bacteris de la tuberculosi (TB) o altres bacteris. Durant aquest procés el tumor s'omple de fluid serós i secreció tuberculosa; en aquest punt, es podria diagnosticar com un "quist" (vegeu el quist de la glàndula mamària a continuació). Els **síntomes de curació** són **inflor** a causa de l'edema (acumulació de fluid) a la mama en curació (en PCL-A) i **suors nocturnes**. Amb la SÍNDROME, és a dir, amb la retenció d'aigua com a conseqüència d'un conflicte actiu d'abandonament o d'existència, la inflamació es fa molt més gran. La reparació del teixit mamari es nota com un **dolor agut**, que és característic per a la curació de tots els teixits mesodèrmics antics (vegeu zona). L'extensió dels símptomes està determinada pel grau i la duració de la fase de conflicte actiu. Depenent de la mida del tumor, el procés de curació pot prendre diversos mesos; amb una curació pendent a causa de les recaigudes en el conflicte encara més. Quan la fase de curació es perllonga, el procés de descomposició en curs condueix a una pèrdua de cèl·lules de la glàndula mamària. Si una dona està alletant en aquell moment, la pèrdua del teixit glandular mamari (hipoplàsia de la glàndula mamària) causa una reducció o cessament de la producció de llet al pit afectat (compareu amb la falta de producció de llet relacionada amb la glàndula pituïtària).



Aquesta imatge mostra un tumor de glàndula mamària en curació al pit esquerre. La inflor (edema ple de fluid) i la inflamació indiquen que el Programa Especial Biològic (SBS) es troba en PCL-A (primera part de la fase de curació).



En un escàner cerebral, la fase de curació (PCL-A) d'un càncer de mama glandular al pit esquerre es presenta com a anells edematosos "inflats" (edema cerebral) al relé de la glàndula mamària situat al costat dret del cerebel (vegeu el diagrama de la GNM).



Quan la pressió d'un tumor trenca l'epidermis suprajacent, la **secreció sagnant i pudent** es fa camí a través de l'obertura externa cap a l'exterior del pit (el pit esquerre en aquesta imatge).

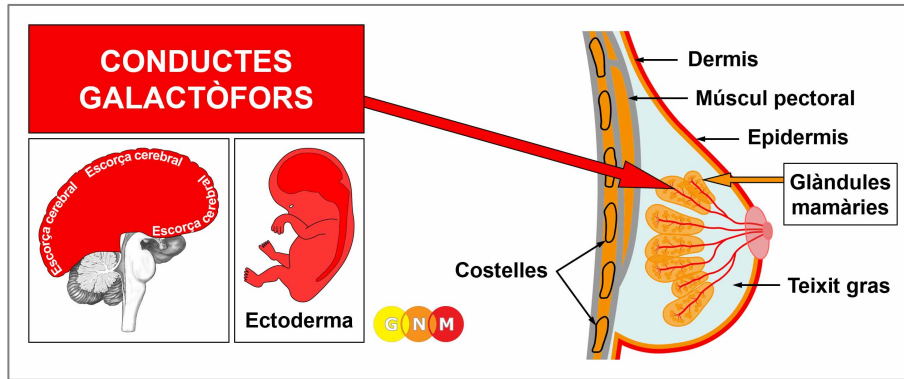
Les complicacions amb càncer de mama glandular sorgeixen quan la dermis de la mama afectada experimenta una fase de curació al mateix temps (vegeu tuberculosi cutània). Això passa amb un "conflicte d'atac" desencadenat, per exemple, per una **biòpsia de mama** o quan una dona pateix un "conflicte de desfiguració" evocat per l'aparició del seu pit. Amb una curació pendent, el pit supura constantment (observeu la pèrdua de proteïnes!) contribuint, addicionalment, a conflictes de "sentir-se tacat". En aquest cas, s'ha de considerar la cirurgia.

Els subproductes del procés d'eliminació cel·lular s'eliminen a través del sistema limfàtic. El fluid limfàtic viatja predominantment fins al nòdul limfàtic axil·lar situat a l'aixel·la de la mama en curació. Per tant, en la fase de curació, el nòdul limfàtic s'infla.

Les dones que tenen càncer de mama sovint pateixen un conflicte de desvalorització de si mateix que porta al desenvolupament d'un limfoma al nòdul axil·lar. A la medicina convencional, el nou "tumor" s'interpreta com un "càncer que fa metàstasi", basant-se en la suposició errònia que els vasos limfàtics són vies per a la "difusió de cèl·lules cancerígenes". Si el conflicte de desvalorització de si mateix és més greu, normalment després d'una **mastectomia**, això afecta l'estèrnum o les costelles sota la mama amputada (vegeu càncer d'os). La mastectomia també podria desencadenar un "conflicte d'atac" amb el desenvolupament d'un melanoma a l'àrea de la cicatriu quirúrgica. Les possibles complicacions ocorren quan el fluid de l'edema entra a la pleura causant un vessament pleural transsudatiu. El conflicte de desvalorització de si mateix ("I meu pit es veu lleig") també podria implicar el teixit gras amb una inflor localitzada (vegeu lipoma) a la mama durant la fase de curació. No és estrany que aquest creixement es diagnostiqui malament com a càncer de mama o "metàstasi".

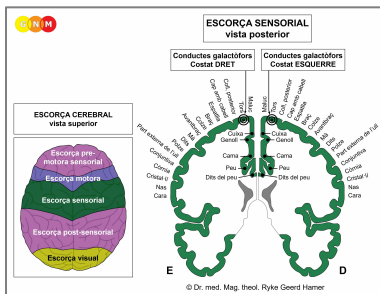
Després de la descomposició del tumor, roman una **caverna** al lloc (vegeu també caverne pulmonars, caverne del fetge, caverne del pàncrees). Els dipòsits de calci a la paret de la caverna es mostren en una mamografia com a **macrocalcificació** (compareu amb la microcalcificació als conductes galactòfors). La retenció d'aigua concurrent a causa de la SÍNDROME infla la caverna creant un **quist mamari** (compareu amb els quists mamaris als conductes galactòfors). Els anomenats **pits fibroquístics** són el resultat de processos recurrents de curació i escarificació (**PCL-B**) al pit.

Si els microbis necessaris no estan disponibles en el moment de la resolució del conflicte, perquè van ser destruïts per un ús excessiu d'antibiòtics, les cèl·lules addicionals romanen. Eventualment, el tumor s'encapsula amb teixit connectiu. Aquest nòdul encapsulat es podria trobar anys més tard durant una mamografia, sovintment amb conseqüències nefastes.



DESENVOLUPAMENT I FUNCIÓ DELS CONDUCTES GALACTÒFORS: Els conductes galactòfors són una xarxa estructurada de conductes que s'uneixen als lòbuls de les glàndules mamàries. Es fusionen als conductes mamaris principals al mugró. Els mugrons són petites projeccions de la pell dotades d'uns nervis especials que els fan sensibles a estímuls com el tacte. A les dones lactants, els conductes galactòfors transporten la llet per alletar el nadó. El revestiment intern dels conductes galactòfors està format per epiteli escamós, s'origina de l'ectoderma i, per tant, està controlat des de l'escorça cerebral.

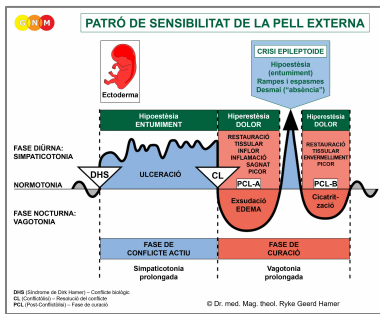
NOTA: Un cop desenvolupades les glàndules mamàries, les cèl·lules epitelials escamoses van migrar des de la pell externa a través dels mugrons fins als conductes galactòfors.



NIVELL CEREBRAL: El revestiment epitelial dels conductes galactòfors es controla des de l'**escorça sensorial** (part de l'escorça cerebral). Els conductes galactòfors del pit dret es controlen des del costat esquerre de l'escorça; els conductes galactòfors del pit esquerre es controlen des de l'hemisferi cortical dret. Per tant, hi ha una correlació creuada entre el cervell i l'òrgan (vegeu el diagrama de la GNM que mostra l'**homuncle sensorial**).

CONFLICTE BIOLÒGIC: El conflicte biològic relacionat amb els conductes galactòfors és un **conflicte de separació** viscut com si un ésser estimat fos "arrancat del pit" (compareu amb el conflicte de pèrdua relacionat amb els ovaris). Les dones pateixen conflictes de separació per un divorci inesperat, una ruptura amb la parella, el seu fill, un pare o un amic o quan una persona (o mascota) estimada mor. La por a una separació ja pot activar el conflicte. De la mateixa manera, els conductes galactòfors es correlacionen amb l'angoixa de **voler separar-se**, diguem-ne, d'un cònjuge o d'un pare a causa d'una traïció, una baralla constant o un abús. La separació d'una llar (el "niu") d'una dona també correspon als conductes galactòfors (compareu amb el conflicte de preocupació al niu lligat a les glàndules mamàries). La pèrdua del "niu" és l'equivalent al conflicte de pèrdua territorial masculí.

En línia amb el raonament evolutiu, els **conflictes territorials**, els **conflictes sexuals** i els **conflictes de separació** són les temàtiques principals de conflicte associades amb els òrgans d'origen ectodèrmic, controlats des de l'**escorça sensorial, pre-motora sensorial i post-sensorial**.



El Programa Especial Biològic dels **conductes galactòfors** segueix el **PATRÓ DE SENSIBILITAT DE LA PELL EXTERNA** amb hiposensibilitat durant la fase de conflicte actiu i la Crisi Epileptoide i hipersensibilitat en la fase de curació.

FASE DE CONFLICTE ACTIU: ulceració al revestiment del conducte galactòfor afectat proporcional al grau i duració de l'activitat conflictiva. La ulceració ocorre a les branques que surten dels lòbuls de les glàndules mamàries o en un dels **conductes principals propers al mugró**. Un conflicte de separació sever podria implicar tots els conductes galactòfors del pit relacionat amb el conflicte. El **propòsit biològic de la pèrdua cel·lular** és eixamplar els conductes per tal que la llet que ja no es necessita (per la separació) pugui escórrer més fàcilment; el lumen més gran dels conductes evita una congestió de llet a la mama. La ulceració sol passar desapercibuda a causa de la hiposensibilitat durant la fase de conflicte actiu (Patró de Sensibilitat de la Pell Externa). La **pèrdua de sensibilitat** podria arribar al **mugró**.

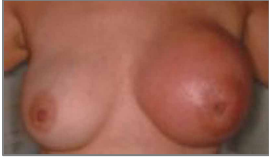NOTA: Si el pit dret o esquerre està afectat depèn de la lateralitat de la dona i de si el conflicte està relacionat amb la mare/fill o amb la parella. Si el conflicte és sobre el niu en si mateix, implica el pit-mare/fill, és a dir, el pit esquerre per a una dona dretana, el pit dret per a la dona esquerrana.

Amb un conflicte pendent intens i persistent, la ulceració contínua contrau els conductes galactòfors donant lloc a **nusos escirrosos** i estiraments dolorosos de la mama. La contracció és visible com una retracció local al pit i un **mugró invertit**. El pit afectat **es fa considerablement més petit** (l'escarificació recurrent a causa d'una curació pendent en **PCL-B** també fa el pit més petit). En una mamografia, pot aparèixer un nus escirrosos en forma de nòdul compacte i subseqüentment diagnosticat com a càncer ("**carcinoma escirrosos**"), tot i que no hi ha mitosi de "cèl·lules cancerígenes"!

La fase de conflicte actiu va acompanyada d'una **pèrdua de memòria a curt termini** que arriba fins la **PCL-A**. Això és característic de tots els conflictes de separació (vegeu Programa Especial biològic relacionat amb la pell).

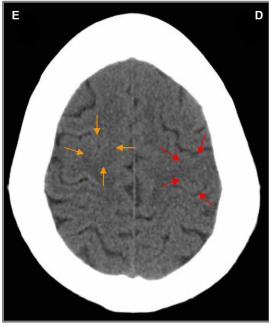
FASE DE CURACIÓ: Durant la primera part de la fase de curació (**PCL-A**) la pèrdua de teixit es reposa mitjançant la **proliferació cel·lular**. El **pit està inflat, vermell, calent i amb picor**. Quan la separació s'associa al mateix temps amb la pell, també es desenvolupa una erupció a la mama (vegeu la malaltia de Paget). En la fase de curació la sensibilitat torna, notablement amb **hiperestèsia**, una major sensibilitat al tacte, concretament al mugró. La inflor fa que el mugró sembli invertit (compareu amb el mugró invertit en la fase de conflicte actiu).

A la medicina convencional, la proliferació cel·lular al conducte galactòfor es diagnostica com un **càncer de mama intraductal**, amb una inflamació com un **càncer de mama inflamatori** (compareu amb el càncer de mama relacionat amb les glàndules mamàries). En base a les Cinc Lleis Biològiques, les noves cèl·lules no es poden considerar "cèl·lules cancerígenes" ja que l'increment cel·lular és, en realitat, un procés de reposició. Un tumor de mama "benigne" se sol diagnosticar com un **papil·loma intraductal** o un **carcinoma papil·lar**.



Aquesta imatge presenta la fase de curació d'un càncer de mama intraductal al pit esquerre.

La teoria que el càncer de mama està relacionat amb "gens anormals" no pot explicar per què el "tumor" es desenvolupa a la mama dreta o esquerra, per què afecta els conductes galactòfors o les glàndules mamàries, o per què el "càncer" ocorre en un moment determinat en la vida d'una dona.



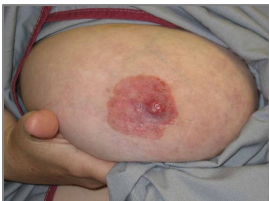Les fletxes vermelles d'aquesta TC apunten a l'àrea de l'escorça sensorial des d'on es controla la curació d'un càncer de mama intraductal al pit esquerre (vegeu el diagrama de la GNM). L'anell desigual, en part edematós, del Focus de Hamer confirma que la dona (és esquerrana) ha resolt un conflicte de separació relacionat amb la seva parella.

No obstant això, encara està en conflicte actiu amb un conflicte d'aclaparat associat amb el seu fill, que implica el miocardi esquerre. El Focus de Hamer es mostra com una configuració d'anell nítid al relé cerebral corresponent a l'escorça motora (fletxes taronges). Els dos conflictes van ocórrer molt probablement junts.

Amb la SÍNDROME a causa d'un conflicte actiu d'abandonament o d'existència l'aigua retinguda s'emmagatzema en excés al pit en curació, la qual cosa incrementa la inflor. Una gran inflor pot **ocloure el conducte galactòfor**. En aquest cas, la secreció produïda durant el procés de reparació s'obstrueix al pit, especialment darrere del mugró. Biològicament, aquesta complicació no està prevista perquè si una dona està alletant, el nadó normalment xuclaria el pit fins drenar-lo (els mamífers adults xuclen la mamella de la femella quan la llet està congestionada). A les dones no-lactants, però, la secreció no té sortida, la qual cosa incrementa la inflor i el dolor. Per tant, en Dr. Hamer recomana drenar el fluid dues vegades al dia amb una bomba de llet o que la seva parella, un amic o la seva llevadora el xucli, ja que això és menys dolorós (la secreció té un gust lleugerament dolç com la llet). Si un pit escirrós no es drena durant la fase de curació, el pit es torna petit i dur.

Una **fuita al pit** és una indicació que el conducte galactòfor no està completament obstruït o que el procés de curació ocorre a prop de la mama. La secreció que es buida a través del mugró és un **fluid clar o sagnant** (compareu amb una secreció pudent quan un tumor de mama glandular s'està curant i una secreció lletosa relacionada amb la glàndula pituitària productora de prolactina). Amb la retenció d'aigua concurrent, la inflor en un conducte galactòfor se sol diagnosticar com un **quist mamari** (compareu amb el quist mamari a les glàndules mamàries).

La mastitis (mastitis periductal) ocorre quan els conductes sota el mugró s'inflamen. Les mares que es separen del seu nadó, per exemple després del part, desenvolupen mastitis tan aviat com poden alletar el seu nadó sense interrupcions. La **mastitis de la lactància** o una **inflamació del mugró (telitis)** està relacionada amb un conflicte de separació o, en dones que alleten, quan el lactant està succionant amb força.



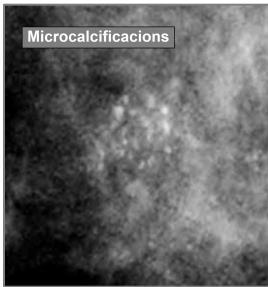
Si el procés de curació implica el mugró, inclosa l'arèola, es diagnostica com a **malaltia de Paget**. A la medicina convencional, es considera un càncer de mama!

Un èczema a l'arèola (vegeu epidermis) indica que el conflicte de separació d'un fill o parella es va relacionar amb aquella part concreta del pit, per exemple, quan es discontinua la lactància materna (hospitalització del lactant o de la mare) o per una pèrdua de contacte físic relacionat amb aquesta àrea. Per tant, la "malaltia de Paget" i un càncer de mama intraductal es poden ocórrer junts fàcilment.

La Crisi Epileptoide es manifesta com un dolor agut. El dolor no és de naturalesa sensorial sinó un fort dolor d'estirament. El dolor també ocorre en **PCL-B**; en aquest cas, pel procés d'escarificació.

NOTA: Totes les Crisis Epileptoides que es controlen des de l'**escorça sensorial, post-sensorial o pre-motora sensorial** s'acompanyen de **problemes circulatoris, marejos**, breus **alteracions de la consciència** o una completa **pèrdua de la consciència** (desmai o "absència"), depenent de la intensitat del conflicte. Un altre símptoma distintiu és una **caiguda de sucre en sang** causada per l'ús excessiu de glucosa per part de les cèl·lules cerebrals (compareu amb la hipoglucèmia relacionada amb les cèl·lules dels illots del pàncrees).

Després de la Crisi Epileptoide, la inflor de la mama baixa.



En una mamografia, la **compleció del procés de curació** es mostra com a taques de calci o **microcalcificacions** (compareu amb la macrocalcificació a les glàndules mamàries) causades per la reserva temporal de la secreció lletosa. A la medicina actual, però, les microcalcificacions a la mama es consideren un signe primerenc de càncer de mama!

Font: www.learninggnm.com