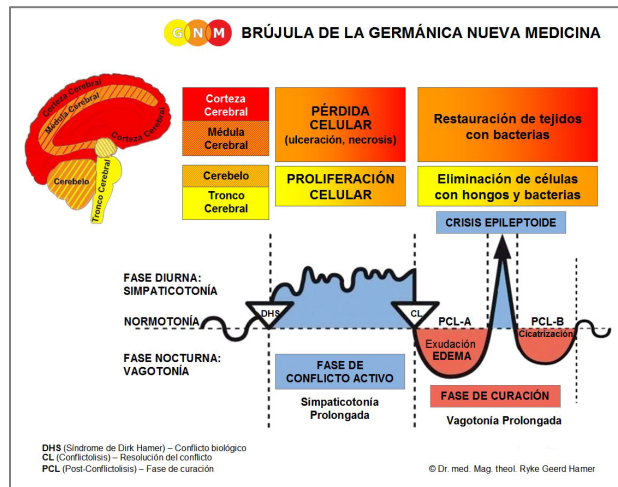


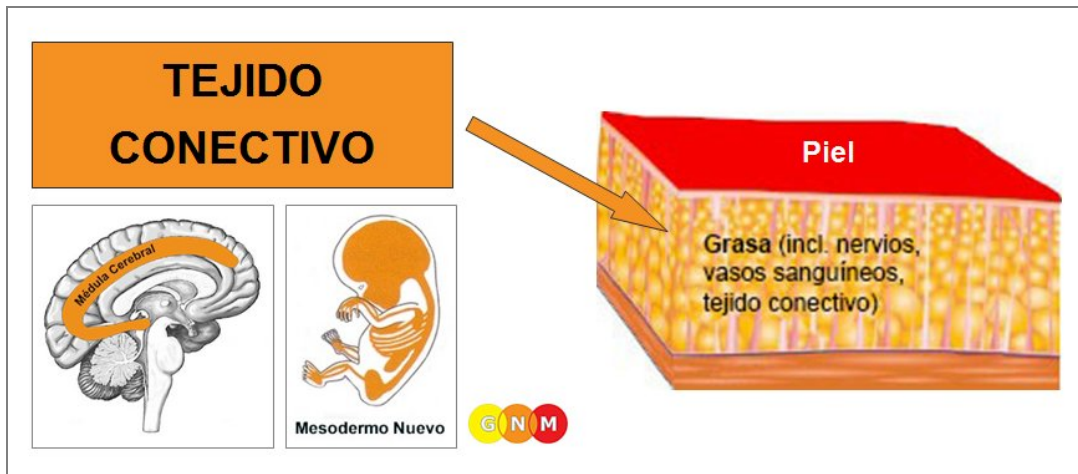

PROGRAMAS ESPECIALES BIOLÓGICOS

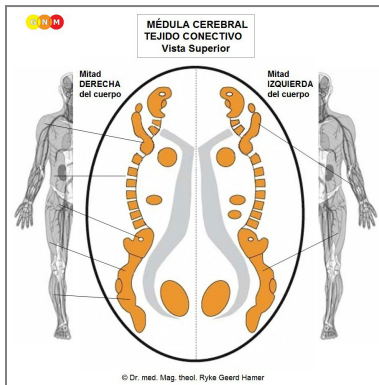
TEJIDO CONECTIVO

escrito por Caroline Markolin, Ph.D.





DESARROLLO Y FUNCIÓN DEL TEJIDO CONECTIVO: Como su nombre lo indica, el tejido conectivo se une a otros tejidos del cuerpo. Conecta los músculos a los huesos y da fuerza a los tendones y ligamentos; consiste en su mayor parte en fibras elásticas. Una capa de tejido conectivo laxo que contiene células grasas se encuentra directamente debajo de la piel. Además de proporcionar soporte estructural, el tejido conectivo ayuda en la reparación del tejido formando tejido cicatricial fibroso (durante PCL-B). La neuroglia es una forma especializada de tejido conectivo que ayuda a los procesos de curación en el cerebro. El tejido conectivo se deriva del mesodermo nuevo y, por lo tanto, se controla desde la médula cerebral. **NOTA:** Al igual que el tejido conectivo, la neuroglia también es de nuevo origen mesodérmico.



NIVEL CEREBRAL: En la **médula cerebral**, el tejido conectivo del lado derecho del cuerpo se controla desde el lado izquierdo del cerebro; el tejido conectivo del lado izquierdo se controla desde el hemisferio cerebral derecho. Por lo tanto, existe una correlación cruzada entre el cerebro y el órgano.

NOTA: Los huesos, los músculos esqueléticos, los vasos linfáticos y los nódulos linfáticos, los vasos sanguíneos, el tejido conectivo y el tejido graso comparten los mismos relés cerebrales y, por lo tanto, el mismo conflicto biológico, es decir, un conflicto de desvalorización de si mismo/a. Los centros de control están posicionados ordenadamente de la cabeza a los pies.

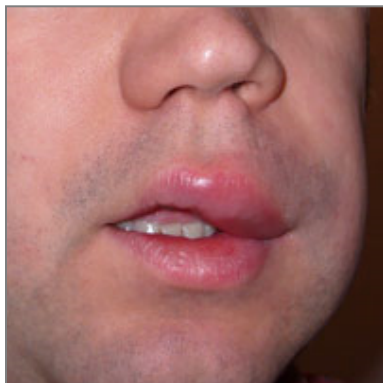CONFLICTO BIOLÓGICO: El conflicto biológico ligado al tejido conectivo es un **conflicto de desvalorización ligera de si mismo/a** o **pérdida de autovalía**. Los conflictos específicos de desvalorización de si mismo/a son los mismos que para los huesos y las articulaciones.

De acuerdo con el razonamiento evolutivo, los **conflictos de desvalorización de si mismo/a** son la temática principal de conflicto asociada con **los órganos controlados por la médula cerebral** que se derivan del mesodermo nuevo.

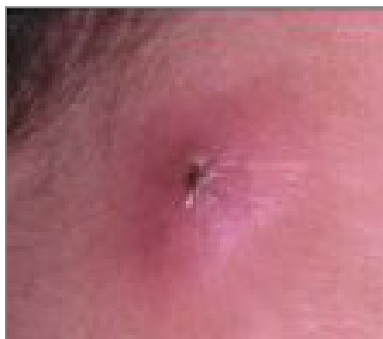NOTA: Si el conflicto afecta el tejido conectivo del lado derecho o izquierdo del cuerpo está determinado por la lateralidad biológica de una persona y si el conflicto está relacionado con la madre/hijo o con la pareja. Un conflicto localizado afecta el tejido conectivo más cercano al sitio asociado con el conflicto de desvalorización de si mismo/a.

FASE DE CONFLICTO ACTIVO: **necrosis del tejido conectivo (pérdida celular).**

FASE DE CURACIÓN: Durante la primera parte de la fase de curación (**PCL-A**) la pérdida de tejido se repone a través de la **proliferación celular** con **hinchazón** debida al edema (acumulación de fluido). Con un crecimiento celular profuso, la hinchazón se puede diagnosticar como un **sarcoma de tejido conectivo**, considerado en la medicina convencional como un cáncer "maligno" (ver también sarcoma muscular). Sin embargo, si la tasa de división celular está por debajo de cierto límite, entonces el crecimiento se considera un tumor o **fibroma** "benigno" (compárese con el neurofibroma relacionado con la vaina de mielina). - Un sarcoma que se desarrolla en la mama se denomina "**tumor filoides**" y se considera un tipo de cáncer de mama (compárese con el cáncer de mama glandular y el cáncer de mama intraductal).

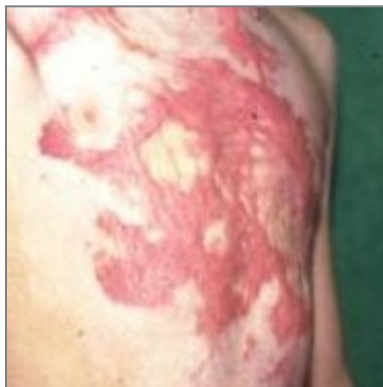

El edema de Quincke, también conocido como **angioedema**, es una hinchazón gruesa y localizada del tejido conectivo o tejido graso debajo de la piel causada por una acumulación de fluido (compárese con la urticaria, una erupción elevada, roja y con picazón relacionada con la epidermis). Que la hinchazón ocurra en la cara (alrededor de los ojos, nariz, boca, labios), en los brazos, piernas, pies o manos, en el lado derecho o izquierdo del cuerpo o en ambos, depende del conflicto individual de desvalorización de si mismo/a y de con qué área exacta se asoció el conflicto. Un gran edema usualmente indica retención de agua concurrente debida a un conflicto activo de abandono o existencia (el SÍNDROME). Una gran hinchazón de la lengua que bloquea las vías respiratorias podría poner en peligro la vida. Se cree que un "angioedema alérgico" es la respuesta a un "alérgeno" (ver "alergias"). En términos de GNM, esto significa que un componente específico (caspa de animales, un determinado alimento) estaba involucrado cuando el DHS tuvo lugar, lo que podría servir potencialmente como raíz para una condición recurrente (ver también *shock* anafiláctico).

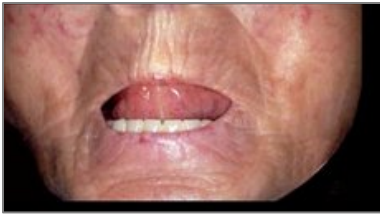

Un **carbúnculo** o **furúnculo**, también conocido como **flemón**, se desarrolla en el área del cuerpo donde se experimentó el conflicto de desvalorización de si mismo/a, por ejemplo, en la frente debido a un conflicto de desvalorización intelectual de si mismo/a.

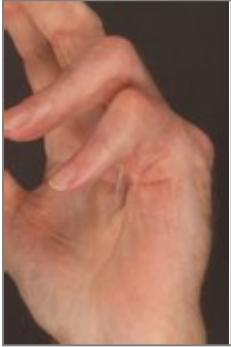
El absceso se origina en la capa de tejido conectivo debajo de la piel. A menudo, el flemón comienza en un folículo piloso, que penetra profundamente en el tejido subcutáneo. Si bacterias como las bacterias estafilococas asisten la curación, el doloroso crecimiento se torna lleno de pus, típicamente acompañado de una inflamación, denominada **carbunculosis, furunculosis o foliculitis**. Un carbúnculo o furúnculo también podría originarse en la dermis; en este caso, el conflicto relacionado es un conflicto de ataque o un conflicto de "sentirse manchado/a".



Los queloides son un crecimiento excesivo de tejido cicatricial en el sitio de una herida, por ejemplo, después de quemaduras. Sin embargo, los queloides también se forman como consecuencia de fases de curación de larga duración debido a las continuas recaídas conflictivas, particularmente durante la fase de cicatrización (**PCL-B**). La reparación recurrente conduce a la gruesa, y elevada apariencia característica de las cicatrices queloides.



La esclerodermia ("piel dura") es una condición en la que la piel se vuelve gruesa y dura y pierde su elasticidad. Es el resultado de una curación prolongada en la capa de tejido conectivo debajo de la piel. La esclerodermia alrededor de los labios revela que el conflicto de desvalorización de si mismo/a se asoció con el área de la boca similar a un conflicto oral (ver también esclerodermia relacionada con la epidermis).



Un engrosamiento y tensión del tejido conectivo de la palma y los dedos se denomina **contractura de Dupuytren** (la condición no afecta a los tendones, como se assume generalmente). Los síntomas incluyen protuberancias dolorosas (nódulos) que se convierten en bandas duras de tejido, lo que hace que los dedos se curven (compárese con la distonía focal de la mano, donde el(los) dedo(s) se curva(n) hacia la palma debido a contracciones musculares sostenidas). Una recurrencia después de la cirugía es una indicación de que el conflicto no se ha resuelto.



Un conflicto de desvalorización de si mismo/a relacionado con problemas con el alcohol (asociado con la mano que sostiene la bebida) es un posible escenario de conflicto ...



... o un conflicto de desvalorización de si mismo/a relacionado con la conducción (asociado con el cambio de marcha).

NOTA: Todos los **órganos que derivan del mesodermo nuevo** ("grupo excedente"), incluido el tejido conectivo, muestran el **propósito biológico al final de la fase de curación**. Una vez se ha completado el proceso de curación, el órgano o tejido es más fuerte que antes, lo que permite estar mejor preparado para un conflicto del mismo tipo.

Fuente: www.LearningGNM.com