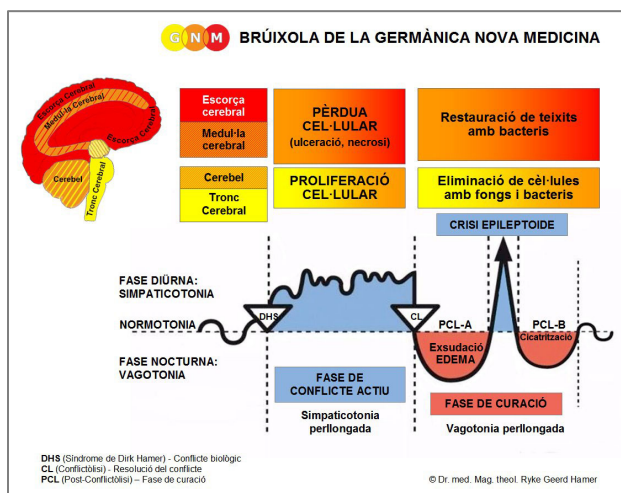


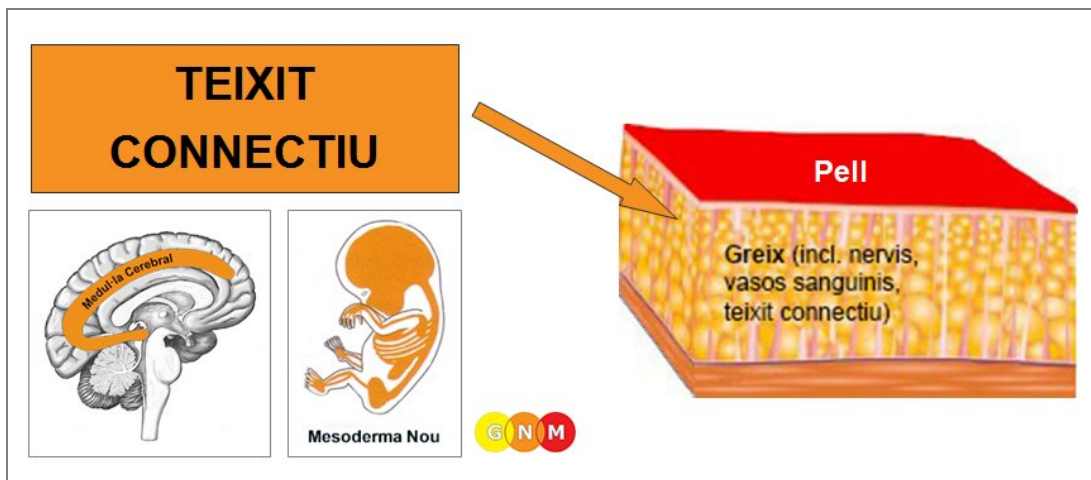


# PROGRAMES ESPECIALS BIOLÒGICS

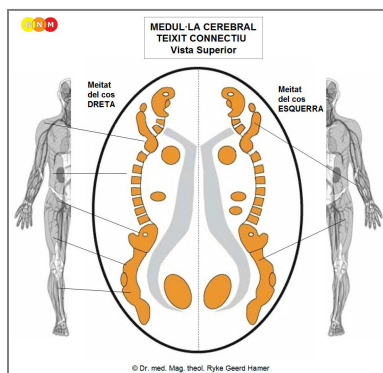
## TEIXIT CONNECTIU

escrit per Caroline Markolin, Ph.D.





**DESENVOLUPAMENT I FUNCIÓ DEL TEIXIT CONNECTIU:** Com el seu nom indica, el teixit connectiu uneix altres teixits del cos. Connecta els músculs amb els ossos i dóna força a tendons i lligaments; consisteix en la seva major part de fibres elàstiques. Una capa de teixit connectiu solt que conté cèl·lules grasses es troba directament sota la pell. A més de proporcionar suport estructural, el teixit connectiu ajuda a la reparació del teixit formant teixit cicatricial fibrós (durant PCL-B). La neuròglia és una forma especialitzada de teixit connectiu que assisteix els processos de curació del cervell. El teixit connectiu deriva del mesoderma nou i per tant es controla des de la medul·la cerebral. **NOTA:** Igual que el teixit connectiu, la neuròglia també és de nou origen mesodèrmic.



**NIVELL CEREBRAL:** A la **medul·la cerebral**, el teixit connectiu del costat dret del cos es controla des del costat esquerre del cervell; el teixit connectiu del costat esquerre està controlat des de l'hemisferi cerebral dret. Per tant, hi ha una correlació creuada entre el cervell i l'òrgan.

**NOTA:** Els ossos, músculs esquelètics, vasos limfàtics i nòduls limfàtics, vasos sanguinis, teixit connectiu i teixit gras comparteixen els mateixos relés cerebrals i, per tant, el mateix conflicte biològic, és a dir, un conflicte de desvalorització de si mateix/a. Els centres de control estan ordenadament posicionats de cap a peus.

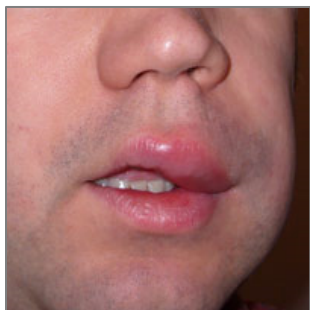**CONFLICTE BIOLÒGIC:** El conflicte biològic lligat al teixit connectiu està lligat a un **conflicte de desvalorització lleu de si mateix/a** o **pèrdua d'autovàlua**. Els conflictes de desvalorització de si mateix/a específics són els mateixos que els dels ossos i articulacions.

D'acord amb el raonament evolutiu, els **conflictes de desvalorització de si mateix/a** són la temàtica principal de conflicte associada amb els **òrgans controlats per la medul·la cerebral** que deriven del mesoderma nou.

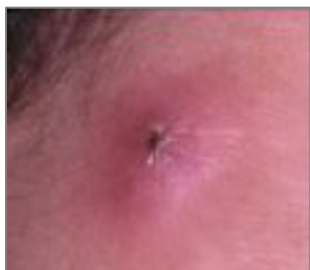**NOTA:** Si el conflicte afecta el teixit connectiu del costat dret o esquerre del cos està determinat per la lateralitat biològica d'una persona i per si el conflicte està relacionat amb la mare/fill o la parella. Un conflicte localitzat afecta el teixit connectiu més proper al lloc associat amb el conflicte de desvalorització de si mateix/a.

**FASE DE CONFLICTE ACTIU:** **necrosi (pèrdua cel·lular)** del teixit connectiu.

**FASE DE CURACIÓ:** Durant la primera part de la fase de curació (**PCL-A**) la pèrdua de teixit es reposa mitjançant la **proliferació cel·lular** amb **inflor** a causa de l'edema (acumulació de fluid). Amb un creixement cel·lular profús, la inflor es pot diagnosticar com un **sarcoma de teixit connectiu**, considerat en la medicina convencional com un càncer "maligne" (vegeu també sarcoma muscular). Tanmateix, si la taxa de divisió cel·lular està per sota d'un cert límit, llavors el creixement es considera un tumor o **fibroma** "benigne" (compareu amb el neurofibroma relacionat amb la beina de mielina). - Un sarcoma que es desenvolupa a la mama s'anomena "**tumor filoides**" i es considera un tipus de càncer de mama (compareu amb el càncer de mama glandular i el càncer de mama intraductal).

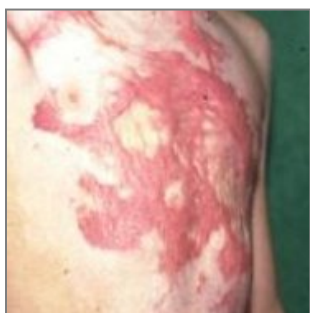

L'**edema de Quincke**, també conegut com a **angioedema**, és una inflor localitzada i engrossida del teixit connectiu o del teixit gras sota la pell causada per una acumulació de fluid (compareu amb urticària, una erupció cutània elevada, vermella i amb picor relacionada amb l'epidermis). Si la inflor ocorre a la cara (al voltant dels ulls, nas, boca, llavis), als braços, cames, peus o mans, al costat dret o esquerre del cos o a tots dos, ve determinat pel conflicte de desvalorització de si mateix/a individual i amb quina àrea exacta es va associar el conflicte. Un gran edema sol indicar una retenció d'aigua concurrent a causa d'un conflicte actiu d'abandonament o d'existència (la SÍNDROME). Una gran inflor de la llengua que bloqueja les vies respiratòries podria posar en perill la vida. Es creu que un "angioedema al·lèrgic" és la resposta a un "al·lèrgen" (vegeu "al·lèrgies"). En termes de GNM, això significa que un component específic (caspa animal, un cert aliment) estava implicat quan el DHS va prendre lloc, servint potencialment com a rail per a una condició recurrent (vegeu també xoc anafilàctic).

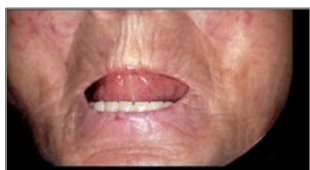

Un **carbuncle** o **furóncul**, també conegut com a **florónc** o **abscess cutani**, es desenvolupa a l'àrea del cos on es va experimentar el conflicte de desvalorització de si mateix/a, per exemple, al front a causa d'un conflicte de desvalorització intel·lectual de si mateix/a.

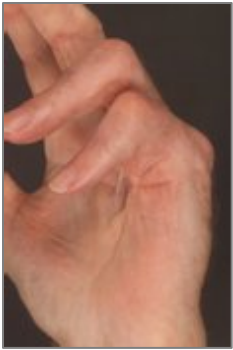L'abscess s'origina a la capa de teixit connectiu sota la pell. Sovintment, un abscess comença en un fol·licle pilós, que arriba profundament al teixit subcutani. Si bacteris com els estafilococs assisteixen la curació, el creixement dolorós s'omple de pus, típicament acompanyat d'una inflamació, anomenada **carbunculosi**, **furunculosi** o **fol·liculitis**. Un carbuncle o furóncul també podria originar-se a la dermis; en aquest cas, el conflicte relacionat és un conflicte d'atac o de "sentir-se tacat/ada".



**Els queloides** són un creixement excessiu de teixit cicatricial al lloc d'una ferida, per exemple, després de cremades. Tanmateix, els queloides també es formen com a conseqüència de fases de curació de llarga duració a causa de les contínues recaigudes en el conflicte, especialment durant la fase d'escarificació (**PCL-B**). La reparació recurrent condueix a l'aspecte gruixut i elevat característic de les cicatrius queloidals.



L'**esclerodèrmia** ("pell dura") és una condició en la qual la pell es torna gruixuda i dura i perd la seva elasticitat. És el resultat de la curació perllongada de la capa de teixit connectiu sota la pell. L'esclerodèrmia al voltant dels llavis revela que el conflicte de desvalorització de si mateix/a es va associar amb l'àrea de la boca similar a un conflicte oral (vegeu també esclerodèrmia relacionada amb l'epidermis).



Un engrossiment i enduriment del teixit connectiu del palmell i els dits s'anomena **contractura de Dupuytren** (la condició no implica els tendons, com se suposa generalment). Els símptomes inclouen protuberàncies doloroses (nòduls) que es desenvolupen en bandes dures de teixit, fent que els dits s'enrosquin (compareu amb la distonia focal de la mà on els dits s'enrosquen al palmell a causa de contraccions musculars sostingudes). Una recurrència després de la cirurgia és un indicatiu que el conflicte no s'ha resolt.



Un conflicte de desvalorització de si mateix/a relacionat amb problemes d'alcohol (associat amb la mà que sosté la beguda) és un possible escenari de conflicte...



... o un conflicte de desvalorització de si mateix/a relacionat amb la conducció (associat amb el canvi de marxa).

**NOTA:** Tots els òrgans que deriven del mesoderma nou ("grup excedent"), inclòs el teixit connectiu, mostren el **propòsit biològic al final de la fase de curació**. Un cop s'ha completat el procés de curació, l'òrgan o teixit és més fort que abans, la qual cosa permet estar millor preparat per a un conflicte del mateix tipus.

Font: [www.LearningGNM.com](http://www.LearningGNM.com)