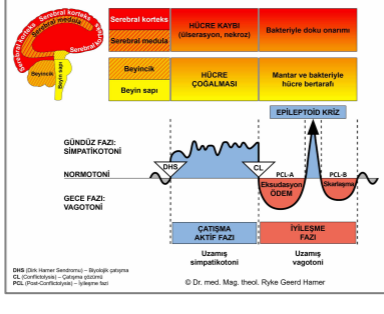




BİYOLOJİK ÖZEL PROGRAMLAR

KALP

Yazan: Caroline Markolin, Ph.D.



Miyokardiyum (ventriküler kalp kası – karıncıklar)

Miyokardiyum (atrial kalp kası – kulakçıklar)

Endokardiyum ve Kalp Kapakçıkları

Perikardiyum

Kalp Atardamarları

Kalp Toplardamarları

Aort-Karotid Arterler – Subklavyan Arterler

Karotid Sinüs

Rev. 1.01

KALP BİR POMPA DEĞİLDİR

Resmi teorinin aksine, embriyoloji ve diğer kaynaklardan elde edilen bulgular kalbin kan damarları boyunca kanı pompalayan mekanik bir pompa olmadığını, bunun yerine kanın kendi biyolojik kuvvetiyle ileriye doğru hareketini, kalbin desteklediğini göstermektedir. Doğada sıvılar spiral (sarmal) şekilde hareket eder. Bu nedenle kardiyovasküler sistemin yapısının, sıvıların bu doğal spiral eğiliminden tam anlamıyla yararlandığı öne sürülmektedir.

Kalbin ve kanın bu dönme hareketi, bir çok araştırmacı tarafından saptanmış ve ölçülmüştür:

Daha 1908'de, St. Andrews Üniversitesi (İskoçya) tıp profesörü olan **James B. Pettigrew**, kalbin dokularını kesip ayırarak incelemiş ve kalp kasının yedi katmandan oluştuğunu keşfetmişti.

Pettigrew bir grup kasın sistolik devrede (kan atımının damar duvarlarına yaptığı basınç) kasıldığını, diğerlerinin ise diyastolik devrede (kan basıncının gevşediğinde damar duvarında kalan basınç) kullanılacak olan enerjiyi depoladığını varsaymıştı. Ona göre kalp kasının hareketi, bir burulma (bükülme) sarkacınıninki gibidir. (*Design in Nature*, 1908)

1920'lerde, bilim insanı ve filozof **Rudolf Steiner**, tıp öğrencilerine embriyonun kan damarlarındaki spiral akışın, en sonunda kalp haline gelen tüplerde başlatılan kendi biyolojik hareket gücüyle ilerletildiğini öğretti. Kalp sadece bu sürece yardımcı oluyordu. Steiner, Psikoanaliz ve Ruhsal Psikoloji adlı eserinde şöyle diyor: "Kan basıncı kan akışının sebebi değil fakat onun bir sonucudur".

1932'de, Harvard Üniversitesi bilim insanı **J. Bremer**, embriyoların kalp kapakçıkları gelişmeden önceki kan akışının filmi çekti. Kanın spiral şeklinde akışının, kalp atışları tarafından kanda herhangi bir karışıklığa yol açmaksızın desteklendiğini gözlemledi. Kalp tüplerinde kendi boylamsal eksenleri ve birbirlerinin etrafında, ileriye doğru farklı hızlarla spirallenen iki akışı tanımladı (*Civciv embriyosunun kalbindeki spiral akışların varlığı ve etkisi*, American Journal of Anatomy, 49: 409-440). Bremer'in bulguları 1981'de A. Arbulu ve I. Aswaf'ın cerrahi çalışmaları ile teyit edilmiştir: "Kapakçıkların gelişiminden önce embriyoda kan akışı gayet iyi sürdürülmekle kalmamakta, yetişkinlerde enfekte olmuş triküspit ve pulmoner kapakçıkların cerrahi olarak alınarak yerine protez kapakların konmadığı ve herhangi bir ciddi sorunun çıkmadığı durum raporları da bulunmaktadır".

Suyun enerji etkisine dair olağanüstü keşifleriyle bilinen Avusturyalı araştırmacı **Viktor Schaubberger** (1885-1958), bir çok kez kalbin bir pompa olmayıp, daha çok kan akımını düzenleyici bir işlevi olduğunu belirtmiştir. Kan damarlarının peristaltik

ve nabız gibi atan hareketini, kan dolaşımından sorumlu unsurlar olarak görmüştür. Berlin Üniversitesinden Prof. **Kurt Bergel**'e göre (yaklaşık 1925-30) bu işlev, vücuda yayılan milyonlarca yüksek etkinlikteki kılcal damarlar tarafından yerine getirilmektedir. Bergel bu nabız gibi atışları, bir kuşun yumurta kesesinin etrafında oluşan küçük kan damarlarını gözleyerek saptamıştır. Yumurtayı açtığına, henüz kalp oluşmadığı halde yumurta kesesini çevreleyen kan damarlarının soğumadan önce nabız atışı gösterdiğini fark etmiştir.

Temple Üniversitesi Philadelphia'dan **Ralph Marinelli** şöyle yazmış: "Kalp işlev görmeye başladığında sarmal itkilerle kanın ilerleme kuvvetini güçlendirir. Arterler, dolaşımdaki kana spirallenme desteği sağlamak üzere, kalbin işlevini taklit eden yardımcı olarak hizmet ederler. Bunu yapmak için gelen kanı almak üzere arterler genişler ve kanın ileri hareket etme kuvvetini artırmak için bir itki sağlamak üzere büzülürler." (*The Heart is not a Pump – Kalp Bir Pompa Değildir*, 1995)

Spiral (sarmal) tema, kalbin ve kan damarlarının işlevinde ve şekillerinde görünür durumdadır: "Kan damarlarının iç yüzeyinin spiral şekli, kor ve ekstremiteler arasındaki vücut ısısı farkları ve arteryal (oksijen bakımından zengin-temiz kan) ile venöz (karbondioksit bakımından zengin-kirli kan) kan arasındaki elektromanyetik yük farkı da dolaşım hareketini destekliyor gibidir" (Viktor Schauberger).

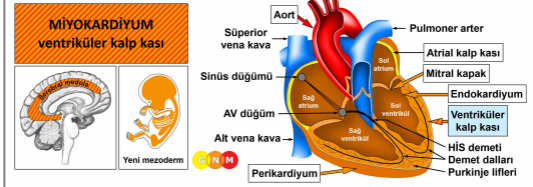
"Atardamarların ve kalbin kas yapısı, kılcal damarlara varıncaya kadar spiral yönelimlidir ve hem kalp hem de arterler (atardamarlar), kanın ileri hareketini artırmak için spiral olarak hareket eder". (Stonebridge and Brophy, 1991). "Kalp aynı yönde spiral olarak yönlenmiş olan ve hareketi etkilemek için birlikte hareket eden çizgili kas lifi demetleri nedeniyle bu şekilde hareket eder... 3 boyutta sağlıklı kalpler, kendi bükülme biçimini uygular. Yalnızca basit bir pompalama hareketinden çok, sanki bir havluyu sıkarcasına kanı dolaştırır." (Harvard School of Engineering and Applied Sciences, 24 Şubat, 2014)

Kalbe dair çağdaş analizler, vücudun kan damarlarının bütün uzunluğu boyunca kanı iktirmeyi gerektiren basınç miktarının, yüz poundluk bir ağırlığı bir mil yüksekliğe kaldırmayı gerektirdiğini göstermektedir. İnsan bedeninin en azından 60.000 mil (96.500 km) uzunluğunda kan damarı barındırdığı düşünüldüğünde, kalbin kanı dolaştırmak için gereken gücü üretebileceğini düşünmek güçtür (Ernst O. Attinger, *Hydrodynamics of Blood Flow*, Univ. Virginia Med. Center, Charlottesville, VA).

Kaynaklar: "The Heart is not a Pump. A Refutation of the Pressure Propulsion Premise of Heart Function" (Kalp Bir Pompa Değildir. Kalp İşlevinin Basınç Gücü Olduğu Önermesinin Reddi), R. Marinelli ve diğ. (Frontier Perspectives, The Journal of the Center for Frontier Sciences at Temple University Philadelphia, Pa, 1995) ve "Living Energies, Viktor Schauberger's Brilliant Work with Natural Energy Explained" (Canlı Enerjiler, Victor Schauberger'in Doğal Enerji Açıklamalı Muhteşem Çalışması), Callum Coats, 1995.

<http://www.rsarchive.org/RelArtic/Marinelli/>

Önerilen video: "[The Heart May Not be a Pump](#)": Thomas Cowan, Kardiyovasküler Hastalıklar MD.,



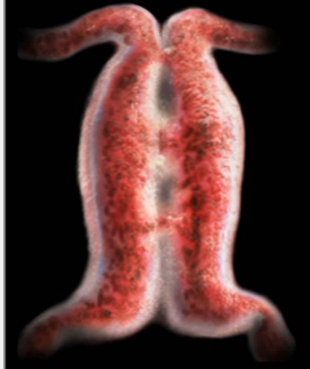MİYOKARDİYUMUN (VENTRİKÜLER KALP KASI) GELİŞİMİ VE İŞLEVİ: Kalp, akciğerlerin arasında torasik kavitede (göğüs boşluğu) yerleşiktir. Kalbin tabanı diyaframa sıkıca tutunmuştur. Perikardiyum (kalp dış zarı) kalbi sarar ve onu yerli yerinde tutar. Kalp atardamarları ve toplardamarları, kalp kasının kan ihtiyacını karşılar.

Kalpte dört adet oda bulunur; sağ ve sol kulakçık (üst odalar) ile sağ ve sol karıncık (alt odalar). Kalbin iki yanı birbirinden septum ile ayrılır. Kardiyak duvarın çoğunluğunu oluşturan kas dokusu, miyokardiyumdur. Perikardiyumun bir parçası olan dış epikardiyum ile kalp boşluklarını ve kapaklarını kaplayan iç endokardiyum arasındaki kalın tabakayı oluşturur. Miyokardiyumun kasılmaları, damarlar boyunca kan akışını başlatacak kuvveti harekete geçirir. İki karıncık kanı kalpten dışarıya taşır. Sol karıncık, oksijeni

zengin olan kanı (temiz kan) aort yoluyla diğer bütün organlara dağıtırken (sistemik dolaşım), oksijeni tükenmiş olan kan (kirli kan), sağ karıncıktan akciğer atardamarı yoluyla akciğerlere (pulmoner dolaşım) gider. İki kulakçık, kalbe geri dönen kanı karşılar. Sağ kulakçık, oksijensiz kanı superior ve inferior vena kavalardan alır. Sol kulakçık, oksijenli kanı akciğer toplardamarları yoluyla akciğerden alır. Kan akımı döngüsüne devam ederek, kulakçıklar kanı sağ ve sol karıncığa boşaltır. Kalp odacıklarına yerleşmiş olan kalp kapakları açılıp kapanarak kanın tek yönlü akımını sağlar.

NOT: “Balık çağı” zamanlarında, tüplerden biri solungaçlardan oksijenden zengin kanı (temiz kan) organlara taşıyan, diğeri ise oksijeni tükenmiş kanı (kirli kan) solungaçlara geri taşıyan (bkz. yutak kanalları) tüp olmak üzere, kalpte iki adet tüp bulunmaktaydı. Evrim sürecinde yaşam karaya çıktığında, oksijenin sudan alınması yerine havadan alınmasını sağlayan akciğerler gelişti. Solungaç solumasının yerini akciğer solumasına bıraktığı zamanlar, o zamandı. Yeni gelişen akciğerlere yer açabilmek için, **kalp tüpleri** yaklaşık 180 derece **büküldü**. Sonuçta orjinalinde sağdaki tüp, sol kulakçık ve sol karıncık olarak sol kalp odacıkları, orjinalinde soldaki tüp de sağ kulakçık ve sağ karıncık olarak sağ kalp odacıkları haline geldi. Septum, kalbi iki ayrı bölüme ayırdı. Kalbin dış yüzeyinde bulunan kalp damarları, **yutak yayı arterlerinden** gelişti. (ayrıca bkz. aort, karotid arterler ve subklavyen arterler).

İnsan embriyosundaki iki kalp tüpü ilk 21 gün sırasında gelişir. 22.günden başlayarak kalp tüpleri birleşmeye başlar. Embriyonik kalbin bükülmesi 22. Ve 24. günler arasında gerçekleşir. Kan akımı, kalp kapaklarının gelişimi öncesinde gayet iyi sürdürülüyor durumdadır (bkz. J. Bremer).



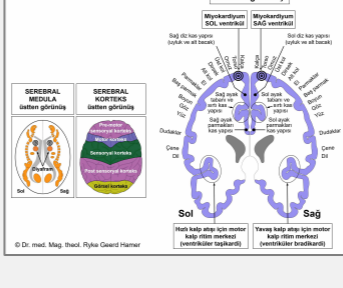
Bu resimde, bükülmeden önceki insan embriyosunun iki kalp tüpü görülmektedir.

Bu [videoda](#) Alexander Tsirias, insanın döllenmeden doğuma kadar gelişim sürecinin muhteşem görüntülerini sunmaktadır.

Sağ kulakçık ile sağ karıncık arasındaki sınırda bulunan atriyoventriküler düğüm (AV düğüm), kalp atışları için sinüs düğümünden (sağ kulakçıktaki) elektrik sinyallerini alır ve bunları, kalp uyarılarını demet dalları yoluyla Purkinje liflerine taşıyan His demetine gönderir. Purkinje lifleri; elektriksel yükün, **kalbin iletim sisteminin** diğer parçalarına göre karıncıklara çok daha hızlı aktarılabilmesi için uzmanlaşmış kas hücrelerinden oluşmaktadır.

NOT: Orjinalinde kalbin tamamı yalnızca düz kaslardan oluşmaktaydı. Zamanla karıncıkların düz kaslarının çoğu kısmı (yaklaşık %90-95), çok daha verimli olan çizgili kaslarla yer değiştirmiştir. Dolayısıyla günümüzde, His demeti atriyal uyarıyı yalnızca düz karıncık kaslarına iletmektedir.

Ventriküler miyokardiyumun çizgili kasları yeni mezodermden doğar ve serebral medula ile motor korteksten kontrol edilir. Düz kaslar, **orta beyinden** kontrol edilir.



BEYİN DÜZEYİ: Ventriküler kalp kasının, beyinde iki adet kontrol merkezi vardır. Kasın, dokunun beslenmesinden sorumlu olan besleyici işlevi **serebral meduladan**, kasın kasılması ve ventriküler iletim sistemi ise (AV düğüm, demet dalları, Purkinje lifleri) **motor korteksten** (serebral korteksin bir bölümü) kontrol edilir. Sağ miyokardiyum beyin sağ tarafından, sol miyokardiyum da sol beyin yarı küresinden kontrol edilmektedir (bkz. **motor homünkülü**sü gösteren GNM diyagramı). Kalp tüplerinin 180 derecelik bükülmesi sebebiyle **beyinden organa**

Çapraz bir karşılıklı ilişki BULUNMAZ.

Motor kalp ritim merkezleri, yavaş (ventriküler bradikardi) ve hızlı (ventriküler taşikardi) kalp atışlarını kontrol eder.

NOT: Ventriküler kalp kası işlevsel olarak diyaframa sıkı sıkıya bağlıdır. Bu yüzden miyokardiyumun kontrol merkezleri, diyafram beyin rölelerinin hemen üzerinde yer almaktadır.

BIYOLOJİK ÇATIŞMA: Ventriküler miyokardiyum ile bağlantılı biyolojik çatışma, negatif stresin aşırı yüklenmesiyle ortaya çıkan **bunalmışlık çatışmasıdır** (diyaframla bağlantılı fiziksel olarak bunalmışlık çatışmasıyla karşılaştırınız).

NOT: Çatışma her zaman bir kişi veya insanlarla ilgilidir (örn. bunaltıcı iş yükü, işin kendisi yerine talepkar bir patronla veya destekleyici olmayan bir iş arkadaşı ile ilişkilidir). Sağ veya sol miyokardiyumun etkilenişi (veya her ikisinin birden), kişinin el kullanımı ve çatışmanın anne/çocuk veya eş ile bağıntılı olup olmaması tarafından belirlenir. Kalp tüplerinin bükülmesine bağlı olarak, **yanallık ilkesi tersine çevrilmiştir**. Dolayısıyla anne/çocuk bağıntılı bir bunalmışlık çatışmasına, sağ elini kullanan biri sağ miyokardiyumuyla tepki verir. Eğer çatışma eş ile bağıntılıysa sol miyokardiyum tepki verecektir. Sol elini kullanan biri ise anne/çocuk bağıntılı bunalmışlık çatışmasına sol miyokardiyumuyla, çatışma eş ile ilişkiliyse sağ miyokardiyumuyla tepki verir.

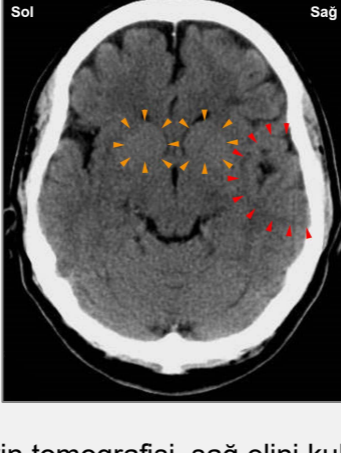
ÇATIŞMA AKTİF FAZİ: Kalp kası dokusunda (serebral meduladan kontrol edilir) **hücre kaybı (nekroz)** ve çatışma etkinliğinin derecesiyle orantılı olarak artan **kalp kası felci** (motor korteksten kontrol edilir).

NOT: Çizgili kaslar, ilgili çatışmaya işlev kaybıyla yanıt veren organ grubuna aittir (ayrıca bkz. pankreas adacık hücrelerinin Biyolojik Özel Programları (alfa adacık hücreleri ve beta adacık hücreleri), iç kulak (koklea ve vestibüler organ) koku alma sinirleri, retina ve gözlerin vitreus gövdesi) veya hiperfonksiyon (periyostum ve talamus).

Nekroz (hücre kaybı) miyokardiyumun dışında, ortasında, içerisinde veya "transmural" (her katmanı etkileyerek) olarak meydana gelir. Kardiyak kas doku kaybı; atriyoventriküler düğüm, nekroza uğrayan bölgede sinyali atlatmak zorunda kaldığı için, kalbin elektriksel uyarılarının iletimini yavaşlatır. Bu, **düzensiz kalp atışlarına** neden olur (bradikardik aritmi ve taşikardik aritmi ile karşılaştırınız). Buna "**demet dalı bloğu**" denir (atriyoventriküler blok ile karşılaştırınız). Eğer çatışma devam ederse, ince miyokardiyal duvar yırtılarak perikardiyuma kan sızabilir (bkz. transudatif perikardiyal efüzyon). Miyokardiyal bir delik, Epileptoid Kriz sırasında da ortaya çıkabilir. Bu yırtık ani bir **kalp durmasına** yol açar (perikardiyum veya kalp atardamarları ile bağıntılı kalp durmasıyla karşılaştırınız).

NOT: Geleneksel tıbbi göre, kalp kasının doku kaybına koroner tıkanmaya bağlı olarak kan akışının eksikliği sebep olur. GNM bilgisi kapsamında ve kardiyolojideki en son bulgulara göre bu varsayımın yanlış olduğu kanıtlanmıştır (bkz. kalp atardamarlarının iyileşme fazı).

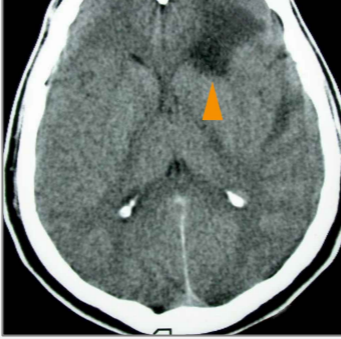
Çatışma etkinliğinin devam etmesi ile, kalp kası zayıflar ve kalbin vücudun kan (merdiven çıkmada veya kısa mesafe yürüyüşünde güçlükler). Tıp dilinde bu duruma **miyokardiyal veya kardiyak yetersizlik** denir (günlük dilde "kalp yetmezliği" olarak adlandırılır). Sol miyokardiyum etkilendiğinde, azalan kalp kası kasılmaları, sol kalbin ön tarafındaki kan akışını yavaşlatır. Bu, kanın akciğerlere kan taşıyan damarlara geri akmasına sebep olur. Kan damarlarındaki artan basınç, sıvıyı akciğerlere doğru iterek akut **nefes darlığına** ve yoğun bir çatışmayla, kardiyak pulmoner ödem de denilen **akciğer ödemine** sebep olur (akciğer alveolüyle bağıntılı alveolar ödemle karşılaştırın, ayrıca bkz. mitral kapak yetmezliği ile akciğer ödemi). Sağ miyokardiyum **etkilendiğinde**, kanın hücumu sağ kalbin ön tarafında meydana gelir. Kan dolaşımındaki bozulma, kan damarlarındaki sıvıyı çevre dokulara doğru dışarıya iterek, **özellikle ayak bileklerinde, ayaklar ve bacaklarda şişkinlikle birlikte periferik ödeme** sebep olur (ayrıca bkz. bacak damarları veya bacak kemikleri bağıntılı periferik ödem). Sağ miyokardiyumu içeren çatışma aktif fazında, kan basıncı yükselir (bkz. miyokardiyal kalp krizi).



Bu beyin tomografisi, sağ elini kullanan ve karısının kendisini çocuklarıyla birlikte terkettiği için bunalmışlık çatışması yaşayan bir erkeğe aittir. Beyin taraması, anne/çocuk ve eş tarafıyla ilişkili olan serebral meduladaki (turuncu oklar – [bkz. GNM diyagramı](#)) her iki miyokardiyum rölesini göstermektedir. Beyin taraması kişinin aynı zamanda bir alan kaybı çatışmasını yaşadığını belli eden kalp atardamarları rölesindeki Hamer Odağını da (kırmızı oklar) göstermektedir. Düzensiz, ödemli halka, alan kaybı çatışmasının henüz çözülmüş olduğuna işaret etmektedir. Yine de kısmen keskin sınırlar, kişinin hala çatışma nöksleri yaşadığını anlatmaktadır.

İYİLEŞME FAZİ: İyileşme fazının ilk kısmında ([PCL-A](#)), kalp kasındaki doku ölümü, **hücre çoğalması** yoluyla yenilenip tazelenir. Geleneksel tıpta bu “tümör”, **miyokardiyal sarkoma** olarak teşhis edilebilir. Enflamasyon eşlik ediyorsa, buna kalp ile ilişkilendirilmiş bir öz-değersizlik çatışmasına bağlı olan **miyokardit** (kalp kası iltihabı) denir (ayrıca bkz. endokardiyum ve kalp kapakçıkları).

NOT: Miyokardiyum da dahil olmak üzere **yeni mezodermden doğan tüm organlar** (“ihtiyaç fazlası grup”), **biyolojik amacı iyileşme fazının sonunda gösterirler**. İyileşme sürecinin tamamlanmasından sonra, benzer bir çatışmaya daha iyi hazırlıklı olmayı sağlayacak şekilde, bu organ ve dokular eskisinden daha güçlü hale gelir.



İyileşme fazının ilk aşaması [PCL-A](#)'da, ilişkili olan beyin rölesinde bir ödem gelişir. Bu beyin tomografisi, serebral meduladaki sağ miyokardiyumu kontrol eden bölgedeki bir **beyin ödemi** göstermektedir ([bkz. GNM diyagramı](#)).

Kalp kası felci ve buna bağlı belirtiler (nefes darlığı, fiziksel güçsüzlük, artan kan basıncı) [PCL-A](#)'da görülür. Sürekli çatışma nöksleri nedeniyle tekrar eden iyileşme fazları, **kalp büyümesine (kardiyomegali)** sebep olur. Sporda olduğu gibi düzenli fiziksel çaba, herhangi bir bunalmışlık çatışması *olmaksızın da* kalpte büyümeye sebep olabilir.

EPİLEPTOID KRİZ sırasında, beyin ödemi simpatikotonik bir itkiyle boşalır. Bu, **miyokardiyal kalp krizinin** gerçekleştiği dönemdir. Kalp atardamarlarıyla bağıntılı kalp krizlerine benzer şekilde, miyokardiyal enfarktüs beyin tarafından başlatılır! **Motor korteksten** kontrol edilerek miyokardiyal ataklar kendisini **sancılı kramplarla kalp kası kasılmaları** şeklinde gösterir (“kalp epilepsisi”). Şiddetli bir Epileptoid Kriz, bütün vücudu kapsayan titreme ve kasılmaları tetikleyebilir ve olasılıkla yanlış bir teşhise yol açabilir.

Miyokardiyumun hızla kasılması **taşikardiye**, hızlı kalp atışlarına yol açar ve buna **kalp çarpıntısı** veya **ventriküler fibrilasyon** da denir (düz kalp kasları ile bağıntılı atriyal fibrilasyon ve kalp toplardamarları bağıntılı ventriküler taşikardiye karşılaştırınız). Kalp atışının hızlanması, kanın kalbe ve kalpten aktarılmasını sağlama amacına yöneliktir. Güçlü kalp atışları tipik olarak boyun bölgesinde hissedilir. Eğer kasılmalar şiddetliyse, kalp kası yırtılarak kanın perikardiyuma sızmasına yol açacak bir kardiyak tamponada yol açabilir (ayrıca bkz. çatışma aktif fazındaki miyokardiyal delinme). Bu durum genellikle kalp kasının zaten yıpranmış ve çok sayıda çatışma nöksünden ötürü yaralı olmasından kaynaklanır. Su tutulumuyla (SENDROM), bir yırtılma yaşanması çok daha olasıdır. Normal koşullar altında yine de, karıncık kaslarının düz olan kısımları (yaklaşık %5-10), yırtılmayı önleyebilir.

Miyokardiyum, solunum sisteminin şefi sayılan diyafram kasına, işlevsel olarak yakından bağlıdır (beyinde diyaframın beyin röleleri, miyokardiyumun kontrol merkezlerinin hemen altında yer alır). Bu yüzden miyokardiyal kalp krizine, özellikle sağ miyokardiyal kalp krizine, sağ kalp duvarının diyaframa sıkı sıkıya birleşik olması nedeniyle, **diyafram krampları** ve **solunum güçlükleri** eşlik eder.

Tipik olarak Epileptoid Kriz dinlenme zamanlarında (vagotonide), genellikle uykuda gelir. İyileşme krizleri tek bir olay gibi ya da ardışık gerçekleşir (bkz. gece öksürük nöbetleri). Miyokardiyum söz konusu olduğunda, bunlar diyaframın kasılmasından doğan solunumun durduğu (bir kaç saniyeden iki dakikaya kadar süren) epizotlar ile **uyku apnesi** olarak kendini gösterir. GNM deyimiyle uyku apnesi, aslında kısa diyafram kramplarıyla bir dizi “mini miyokardiyal krizlerdir”. Kronik uyku apnesi, orjinal bunalmışlık çatışması gerçekleştiğinde yerleşmiş olan yolların tetiklediği çatışma nökslerine işaret eder. Rüyalar da çatışma nökslerini harekete geçirebilir! Uyku apnesi daha çok sol miyokardiyum için içindeyse görülür çünkü sağ diyafram, karaciğer tam olarak altında yer aldığı için yeterince genişleyemez.

NOT: Uyku apnesi ayrıca sadece diyaframa ilişkin olarak fiziksel bir bunalmışlıkla da ortaya çıkar.

Geleneksel tıp yalnızca tek bir tür kalp krizi tanır. Standart teoriye göre “akut bir miyokardiyal enfarktüs” (“anterior miyokardiyal enfarktüs” veya “posterior miyokardiyal enfarktüs”), kalp atardamarlarındaki kolesterol plaklarının veya damar içi pıhtılaşmanın, muhtemelen kalp kriziyle sonuçlanacak şekilde kalp kasına giden kanı ve oksijeni bloke etmesinden kaynaklanır. Miyokardiyal kriz geçiren insanların çoğunun normal kolesterol seviyelerine sahip olması ve herhangi bir kalp atardamarı tıkanması olmamasına dair kanıtlara rağmen, kalp atardamar tıkanıklığı varsayımı hala geçerliliğini sürdürmektedir. GNM bilgisine dayanarak, miyokardiyum ve kalp atardamarları farklı embriyonik katmanlardan doğar, beyin farklı bölgelerinden kontrol edilir, farklı biyolojik çatışmalarla bağıntılıdır ve bu yüzden de çok belirli – ön görülebilir – belirtilerle farklı tipte kalp krizlerine yol açar.

“Tıpkı kanserlerde beyin önemli rolünü görmezden geldiğimiz gibi, kalp krizleri konusunda da beyin anlamlı rolünü fark etmemiş durumdayız.”

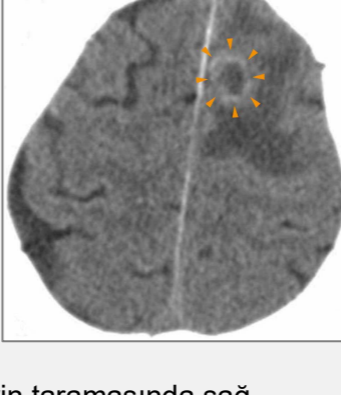
Dr. Ryke Geerd Hamer

Miyokardiyal kalp krizinin ayırt edici bir belirtisi, iki dolaşım sisteminin kendine özgü yollarından ötürü **akut kan basıncı değişimidir**. Sol miyokardiyum kanı aort yoluyla vücudun geri kalanına gönderirken (sistemik dolaşım), sağ miyokardiyum akciğerlere doğru kan akımını harekete geçirir (pulmoner-akciğer-dolaşımı). Kalpten bütün vücuda kanın dolaşımı, kalpten akciğerlere gidişinden daha uzun mesafe aldığı için, sol karıncık, sağ kalp kasına oranla daha fazla başlangıç kuvvetine (“basınç”) ihtiyaç duyar. Bu ayrıca neden sol miyokardiyumun daha geniş olduğunu açıklar.

Sağ miyokardiyal kalp krizi: Eğer kalp krizi sağ miyokardiyumu ilgilendiriyorsa (yukarıda yanallığa bkz.) sol kalp odasındaki kan basıncı hızla artarak **hipertansiyona** (yüksek tansiyon) yol açar. Kan basıncı, sağ kalp kasının felcine bağlı olarak zaten çatışma aktif fazında ve **PCL-A**'da yükselmiştir. Epileptoid Kriz sırasında kan basıncı, sağ karıncığın düzensiz kasılmalarını dengeleyebilmek için önemli ölçüde artar. Bu yüzden, iddia edildiği gibi **yüksek kan basıncı kalp krizine sebep olmaz**. Bunun yerine, sağ miyokardiyal kriz sırasında gerçekte yaşamsal, telafi edici bir belirtidir (ayrıca bkz. böbrek işlevlerini sürdürebilmek için çatışma aktif fazında böbrek parenkimi ile ilişkili yüksek tansiyon). Tersine, kalp atardamarlarını ilgilendiren bir kalp krizinde, kan basıncı normal değerlerde kalır. **NOT:** Sürekli yüksek kan basıncı, kalp kapaklarının birleştiği miyokardiyum kaslarını bozabilir.

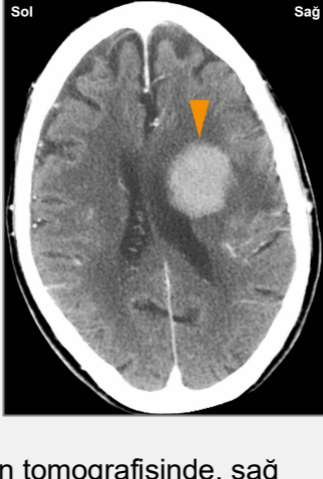Sol miyokardiyal kalp krizi: Sol miyokardiyum Epileptoid Krize girdiği zaman (yukarıda yanallığa bkz.) sağ kalp odacığındaki kan basıncı düşerek **tansiyon düşüklüğüne (hipotansiyon)** yol açar (ayrıca bkz. Karotid Sinüs bağıntılı hipotansiyon). Düşük kan basıncı zayıf bir kan dolaşımına (solgunluk, sersemlik) ve akut durumlarda sistemik dolaşımın tam çöküşüyle birlikte ani bulantıya ve bilinç kaybına sebep olur (kalp atardamarlarını ilgilendiren bir kalp krizi sırasındaki “baygınlık” ile karşılaştırınız). Kardiyak işlevleri sürdürebilmek için nabız hızlanır. Tipik olarak kırmızı kan hücreleri, geçici oksijen yetersizliğini telafi edebilmek için artar (polisitemi) (kırmızı kan hücre sayısı düşüklüğü, anemi ile karşılaştırınız). Kan

basıncının düşmesi nedeniyle sol miyokardiyum kalp krizi, sağ miyokardiyal krizine göre oldukça tehlikelidir. Diğer yandan düşen kan basıncı, kalp kasları kramplarında miyokardiyal yırtılma riskini azaltır ("kalp epilepsisi"). Sol miyokardiyum kalp krizlerindeki delinmelerin nadir görünmesinin sebebi budur. İlaçla kan basıncını yükseltmeye çalışmak kalp kasında yırtılma ve ölümlle sonuçlanabilir.



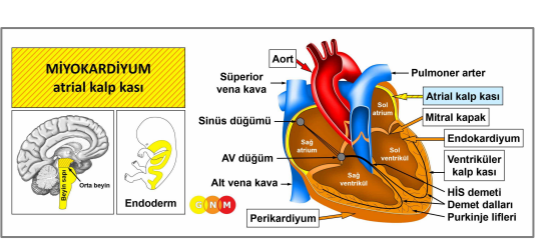
Bu beyin taramasında sağ miyokardiyumun kasılmalarını kontrol eden motor korteks bölgesindeki gliya halkası görülmektedir (bkz. [GNM diyagramı](#)).

NOT: Nöroglialar beyin rölesini dışarıdan (periferi) başlayarak onarırlar. Miyokardiyal kalp krizinden kısa süre sonra (Epileptoid Kriz) çekilen bu beyin tomografisi, [PCL-B](#)'nin başlangıcını göstermektedir.



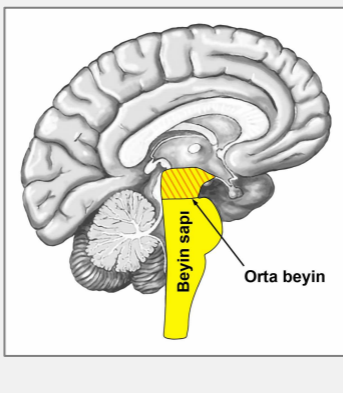
Bu beyin tomografisinde, sağ miyokardiyumun beslenme işlevini kontrol eden serebral medula bölgesindeki nöroglia varlığını görmekteyiz (bkz. [GNM diyagramı](#)).

Miyokardiyal kalp krizini izleyen iyileşme fazının ikinci kısmı ([PCL-B](#)), çok daha ilerlemiş bir aşamadır. Geleneksel tıpta, gliya birikiminin, yanlış bir şekilde "beyin tümörü" olduğu varsayılır.

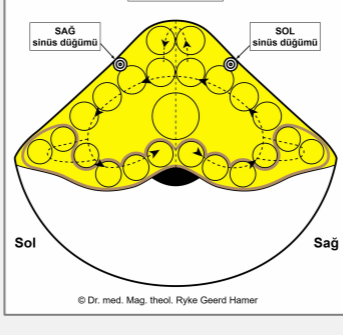


MİYOKARDİYUMUN (ATRİAL KALP KASI) GELİŞİMİ VE İŞLEVİ: Sağ ve sol kulakçıklar, üstteki iki kalp odacığını oluşturur. Sağ kulakçık; oksijeni tükenmiş olan kanı (kirli kan) superior ve inferior vena kavadan alır, sol kulakçık; oksijenden zengin kanı (temiz kan) akciğer toplardamarları yoluyla akciğerlerden alır. Kulakçıklar, kanı akciğer atardamarları yoluyla akciğerlere (pulmoner dolaşım) ve aort yoluyla vücudun diğer tüm organlarına (sistemik dolaşım) taşıyacak olan sağ ve sol karıncıklara boşaltır.

Kulakçıkların duvarları (atriyal duvarlar) düz kaslardan oluşur (karşılaştırsak, karıncıkların duvarı temelde çizgili kaslardan oluşmaktadır). "Besin lokmasını" peristaltik hareketlerle bağırsak kanalında hareket ettiren bağırsak kasları gibi, düz kaslar sürekli olarak "kan lokmasını" karıncıklara doğru gönderebilmek için kasılırlar. Atrial kalp kasının ritmik kasılmaları, sağ kulakçığın üst kısmında yer alan **sinüs düğümü** tarafından (sinoatriyal düğüm veya SA düğüm) uyarılır. Sinüs düğümü, kalp atışını başlatan ve nabız ritmini kararlaştıran (dinlenme anında dakikada yaklaşık 50-90 kez) elektriksel bir uyarı yayır. Elektrik sinyali buradan **AV düğümüne ve kardiyak uyarı demet dalları yoluyla karıncıklara aktaran His demetine** ulaşır. Kalp atışı hızı ayrıca otonom sinir sistemi tarafından belirlenir: Sempatik sinirler örneğin çatışma aktif fazı ve Epileptoid Kriz (simpatikotonide) olduğu gibi, heyecan ve stres sırasında kalp atışlarını hızlandırır. Parasempatik sinirler dinlenme sırasında ve uykuda (vagotonide) kalp hızını yavaşlatır. Sempatik ve parasempatik sinirler, kalp atışlarının sıklığını etkiledikleri sinüs düğümünde birleşir. Kulakçıkların düz kasları endodermden doğar ve orta beyinden kontrol edilir.



BEYİN DÜZEYİ: Atriyal miyokardiyumun düz kasları, beyin sapının en dış kısmında yer alan **orta beyinden** kontrol edilir.



Sağ kulakçıktaki **sinüs düğümü** (öncesinde sol kalp tüpü), beyin sapının sol tarafından, sol kulakçıktaki sinüs düğümü (öncesinde sağ kalp tüpü) sağ beyin yarı küresinden kontrol edilir.

NOT: Embriyonik kalp tüplerinin 180 derecelik bükülmesi nedeniyle, beyinden organa karşılıklı çapraz bir ilişki bulunmaktadır.

Ektopik kalp atışı (prematür atriyal kasılma) sağ sinüs düğümü rölesinden, atriyal fibrilasyon sol sinüs düğümü rölesinden doğar.

NOT: Orjinalinde kalbin sağ ve sol kulakçıklarında yerleşik iki sinüs düğümü bulunmaktaydı. Sağ sinüs düğümü (beyin sapının sağ tarafından kontrol edilirdi) “kan lokmasının” “içeri alınıp taşınmasıyla” ilişkiliydi (bağırsakların “besin lokmasını” “içeri alıp taşınmasıyla” eş değer şekilde). Sol sinüs düğümü (beyin sapının sol tarafından kontrol edilirdi), “kan lokmasının” “bertaraf edilmesiyle” ilişkiliydi. Kalp tüplerinin bükülmesiyle birlikte, beyinden sinüs düğümlerine olan sinir donatısı da yer değiştirmiştir. Beyin sapının sağ tarafından kontrol edilen sol sinüs nodu, kanın boşaltılmasından (günümüzdeki aorta) sorumlu olmuştur. Beyin sapının sol tarafından kontrol edilen sağ sinüs düğümü ise, kanın çekilerek (günümüzdeki vena kavadan) sağ kulakçığa aktarılmasından sorumluydu. Ancak zamanla sol sinüs düğümü körelmiştir. Sağ kulakçıkta konumlanan sağ sinüs düğümünün, günümüzde kulakçıkların her ikisinin de işlevlerine hizmet eden tek iletici olmasının sebebi budur.

BİYOLOJİK ÇATIŞMA: Miyokardiyumun kulakçıklarıyla bağlantılı biyolojik çatışma **“kanı (lokmayı) hareket ettirememektir”**. Atriyal miyokardiyuma ilişkin çatışma, kalbin kan akımını yönetmeye ve organizmaya yeterli miktarda kan sağlamaya gücünün yetmemesine bağlı biyolojik sıkıntıdır.

Evrimsel gerekçelendirme doğrultusunda, **lokma çatışmaları**, **beyin sapından kontrol** edilen endodermden doğan organlarla ilişkilenen ilksel çatışma temasıdır.

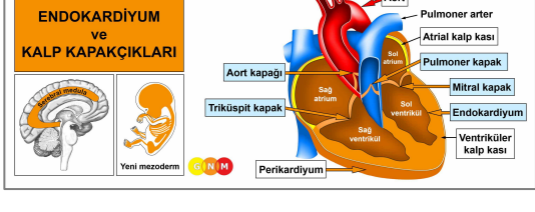
Bu çatışma genellikle örneğin “kan dolaşımın zayıf”, “atardamarların tıkalı”, “şah damarın tıkalı” gibi bir teşhisle veya hatta kişinin kendi kendine yarattığı bir kalp krizi ya da inme korkusuyla (“kalp hastalıklarının aile öyküsü”) meydana gelir. **“Kan sulandırıcılar”** (antikoagülanları) almak, çatışmayı aktif durumda tutar!

ÇATIŞMA AKTİF FAZİ: Kulakçık kaslarının hipertonusü. Artan kas gerginliğinin biyolojik amacı kan dolaşımının güçlendirilmesidir.

İYİLEŞME FAZİ: İyileşme fazında kas gerginliği normale geri döner. Epileptoid Kriz, **taşikardi** ile **atriyal fibrilasyona** sebep olan kalp kasının artan peristalsisi (sağınımı), hızlanmış kalp atışları olarak kendini gösterir (karıncıkla bağıntılı ventriküler fibrilasyon ve kalp toplardamarlarını kapsayan akciğer embolisi sırasındaki taşikardi ile karşılaştırınız). Tekrarlayan epizotlar, her çatışma nüksünde ortaya çıkar. İyileşme fazının tamamlanmasıyla, kalp atışı hızı normale geri döner.

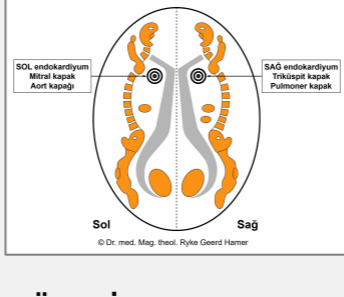
NOT: Karıncık kaslarıyla karşılaştırırsak, kulakçıkların düz kalp kaslarının Epileptoid Krizi bir kalp krizi şeklinde ortaya çıkmaz. Bunun yerine “bağırsak koliği” benzeri “kalp koliği” olarak kendini gösterir (bkz. düz bağırsak kasları).

Dr. Hamera göre, kalp hızını dengelemek için elektrik uyarılarını gönderme işini üstlenmek üzere tasarlanmış yapay kalp pilleri, yalnızca **sinüs düğümü ve AV düğümünü** birlikte etkinleştirdiğinde yararlı olur. Çünkü her ikisi de birlikte çalışan elektriksel katman istasyonlarıdır. Ancak eğer düzensiz kalp atışları bradikardiyal veya taşikardiyal kalp ritm merkezinden kaynaklanıyorsa (bkz. kalp atardamarları ve kalp toplardamarları), o zaman yalnızca AV düğümünü (atriyoventriküler düğüm) uyarmak yeterlidir.



ENDOKARDİYUM VE KALP KAPAKÇIKLARININ GELİŞİMİ VE İŞLEVİ:

Endokardiyum, miyokardiyumun kalbin boşluklarını kaplayan en iç katmandır. Miyokardiyum, kan akışını tek yöne doğru yönlendiren dört kapakçıya sahiptir. Kalp kapakçıkları, kan dolaşımı sistemlerinin verimi açısından yaşamsaldır. Sağ kulakçık ve sağ karıncık arasında yerleşmiş bulunan **triküspit kapak**, oksijeni tükenmiş kanı sağ karıncığa boşaltmak üzere açılır. Sağ karıncık kasıldığında **pulmoner kapak**, kanı oksijen almak üzere akciğerlere taşıyan akciğer atardamarına (pulmoner arter) aktarmak üzere açılır (pulmoner dolaşım). Kalbe geri dönen oksijene doymuş kan, sol kulakçık kasılıncaya kadar bekleyeceği sol kulakçığa girer. Bu noktada **mitral kapak** açılır ve kan sol karıncığa girer. Sol karıncığın kasılmasıyla **aort kapığı** açılır ve kan, vücudun kan damarlarına dağılmak üzere aorta gönderilir (sistemik dolaşım). Endokardiyum ve kalp kapakçıkları bağ dokusundan oluşur, yeni mezodermden kaynaklanır ve bu yüzden serebral meduladan kontrol edilir.



BEYİN DÜZEYİ: Serebral medulada, sağ miyokardiyumda bulunan triküspit kapak ve pulmoner kapağın yanısıra sağ endokardiyum, beynin sağ tarafından kontrol edilir. Mitral kapak ve aort kapağının yanısıra sol endokardiyum ise, sol beyin yarı küresinden kontrol edilir. **NOT:** Embriyonik kalp tüplerinin 180 derecelik bükülmesinin sonucunda, beyinden organa karşılıklı çapraz bir ilişki bulunmamaktadır.

BIYOLOJİK ÇATIŞMA: Kalp kapakçıkları ve endokardiyumla bağıntılı biyolojik çatışma **kalple ilişkili bir öz-değersizlik çatışmasıdır** (bkz. bağ dokusu). İsrarlı göğüs ağrıları, kalp aritmisi, önceki bir kalp krizi veya kalp krizi geçirme korkusu (çünkü “ailede yaşanıyordu”), bir “kalp yetmezliği” teşhisi veya bir doktorun “kalbiniz zayıf” veya “kalbiniz iyi çalışmıyor” yargısı, çatışmayı tetikleyebilecek örneklerdir.

Evrimsel gerekçelendirme doğrultusunda, **öz-değersizlik çatışmaları**, **serebral meduladan kontrol** edilen yeni mezodermden türeyen organlarla bağlantılı ilksel çatışma temasıdır.

ÇATIŞMA AKTİF FAZİ: Endokardiyum ve/veya kalp kapakçık(lar)ında **nekroz (hücre kaybı)**.

İYİLEŞME FAZİ: Çatışma çözümünü takiben (CL), doku kaybı yeni hücrelerce tazelenip yeniden doldurulur. Eğer endokardiyumun veya kalp kapakçıklarının iyileşmesine enflamasyon da eşlik ediyorsa, bu durum **endokardite** sebep olur. Ortamda mevcut bulunmaları halinde stafilokokos bakterisi gibi bakteriler iyileşmeye yardımcı olur. Bakterinin iltihaplanmış bir diğten veya boğazdan (“strep boğaz”-streptokokal farenjit) kalbe giderek kalp kapakçıklarına yerleşmesine dayanan varsayım, tümüyle temelsizdir. Geleneksel tıpta, endokardit belirtileri, gerçekte romatizmayla hiç bir ilgisi bulunmamakla birlikte, “romatizmal ateş” (kalp romatizması) olarak sınıflandırılır.

NOT: Endokardiyum ve kalp kapakçıkları dahil olmak üzere **yeni mezodermden doğan tüm organlar** (“ihtiyaç fazlası grup”), **biyolojik amacı iyileşme fazının sonunda gösterirler**. İyileşme sürecinin tamamlanmasından sonra, benzer bir çatışmaya daha iyi hazırlıklı olmayı sağlayacak şekilde, bu organ ve dokular eskisinden daha güçlü hale gelir.

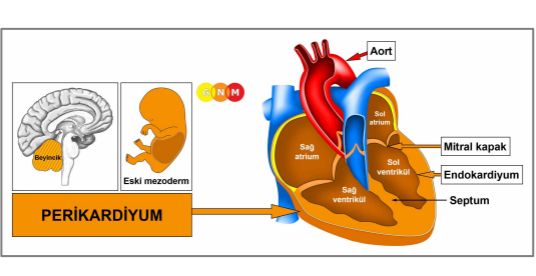
Askıda kalmış bir iyileşme ile, yani iyileşme fazının sürekli olarak çatışma nöksleriyle kesintiye uğraması hainde, tekrarlayan **skarlaşma** (nedbeleşme-yara izi bırakma) (**PCL-B**), en sonunda kapakçıkları zayıflatır. Kalp kapakçıklarının yetersizliklerinin **belirtisi, kalp üfürümüdür**.

Mitral yetmezliği, sol kulakçık ve sol karıncık arasında yerleşmiş olan kalp kapakçığına ilişkindir. Mitral kapakçık etkilendiğinde, artık kapak tam olarak kapanamaz ve kalp kasları kasıldığında kan, bu kapak yoluyla akciğer toplardamarlarına geriye doğru sızar (böylesi bir sızıntı, uzamış bir çatışma aktif fazına bağlı olarak ilerleyen bir nekroz sebebiyle de olabilir). Bu noktada, rahatsızlık geri döndürülemez hale gelir (iyileşme fazı tamamlandıktan sonraki kapakçık işlevinin geri gelmesi ile perikardiyal efüzyonun sebep olduğu kalp kapakçıklarının bozulması ile karşılaştırınız).

Eğer skarlaşma mitral kapağın ağzını kalınlaştırırsa, ağız daralır ve kapak artık tam olarak açılmaz. Bu durum **mitral stenoz** olarak bilinir. Mitral ağzın daralması, serbest kan akımını sol kulakçıktan sol karıncığa sızma tehlikesi yaratır. Bu da **küçük tansiyonu** (diastolik-dinlenme anındaki kan basıncı) **yükseltir** (büyük tansiyon-sistolik kan basıncı-düşerken). Aynı durum **triküspit kapak stenozu** için de geçerlidir. İlerlemiş bir mitral kapak bozukluğunda, akciğerlerde sıvı birikmesinin neden olacağı bir **akciğer ödemi**ni önlemek için cerrahi müdahale gerekebilir (ayrıca bkz. miyokardiyum bağıntılı akciğer ödemi ve akciğer alveolü bağıntılı alveolar ödem).

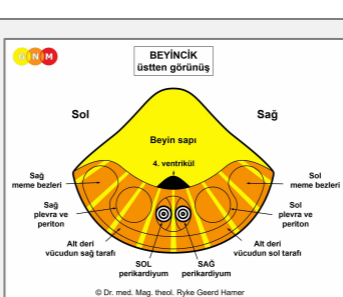
Skarlaşmaya bağlı olarak sol karıncık ile aort arasındaki aort kapağı artık doğru şekilde kapanamadığı zaman, **aort yetmezliği** gelişir. Kapağın tam olarak açılmasına engel olan aort kapağı daralması halinde **aort stenozu** ortaya çıkar. Kan akımının engellenmiş olması, kanın kalpten aorta ve vücudun geri kalan kısmına akışını geciktirir. Bu durumda **küçük tansiyon düşer** (büyük tansiyon yükselirken). Aynı durum **pulmoner kapak stenozu** için de geçerlidir. **Belirtiler: baş dönmesi, yorgunluk, güçsüzlüktür**.

GNM hakkında bilgisi olmayan bir kişi için "kalp kapaklarında bozukluk" teşhisi, ilerleyici bir rahatsızlık yaratacak şekilde kalple ilişkili ilave öz-değersizlik çatışmalarına sebep olabilir.



PERİKARDİYUMUN GELİŞİMİ VE İŞLEVİ:

Perikardiyum kalbi saran ve koruyan iki katmanlı bir zardır. İç katman (viseral perikard) kalple temastadır (epikardiyum). Dış katman (parietal perikard) göğüs kemiğine yapışık ve kalbin tabanında diyaframa kaynaşmıştır. Yanlamasına olarak, perikardiyum plevraya (akciğer zarı) yapışıktır. Viseral perikard, mezotel deniler hücre tabakası ile kaplıdır. Mezotel hücreleri iki perikardiyal katman arasındaki sürtünmeyi en aza indirebilmek için perikardiyal boşluğu doldurmak üzere az miktarda seröz sıvı salgılar. Evrimsel anlamda perikardiyum, plevra, periton ve alt deri ile birlikte gelişmiştir. Perikardiyum eski mezodermden doğar ve bu yüzden beyincikten kontrol edilir.



BEYİN DÜZEYİ: Beyincikte sağ perikardiyum beyin sağ tarafından, sol perikardiyum ise sol beyin yarı küresinden kontrol edilir. **NOT:** Embriyonik kalp tüplerinin 180 derecelik bükülmesi nedeniyle, beyinden organa karşılıklı bir çapraz ilişki bulunmamaktadır.

BIYOLOJİK ÇATIŞMA: Perikardiyumla bağlantılı biyolojik çatışma bir saldırı ve özelde **kalbe karşı bir saldırı** çatışmasıdır (ayrıca bkz. plevra, periton ve alt deriyle bağıntılı saldırı çatışmaları).

Evrimsel gerekçelendirme doğrultusunda, **saldırı çatışmaları beyincikten kontrol** edilen eski mezodermden türeyen organlarla bağlantılı ilksel çatışma temasıdır.

Kalbe karşı bir saldırı örneğin bir kavga veya kaza sırasında vücudun üst kısmına bir şey saplanması, bir itme ya da vurma sonucu darbe alınması şeklinde yaşanabilir (ayrıca bkz. plevra-akciğer zarı). Mecazi anlamda “keskin sözler” (sözlü hakaretler), “iç parçalayıcı” olarak algılanabilir. Bypass veya kalp kapağı değişimi ameliyatları, organ bütünlüğüne bir saldırı olarak kaydedilebilir. Aslında bir kalp ameliyatı duyurusu ve “açılıp yarılmış” olmanın hayal edilmesi bile çatışmayı tetikleyebilir. “Kalp hastalığı” teşhisi veya bir doktorun “kalbiniz düzgün çalışmıyor”, “EKG sonuçlarınız normal değil” veya “tansiyonunuz çok yüksek” gibi kalp krizi ile ilişkilendirilebilecek yorumları, kişinin kalbiyle ilgili korkusunu kolaylıkla harekete geçirebilir (bu ayrıca kalp kapakçıklarını etkileyen bir öz-değersizlik çatışmasını da tetikleyebilir). Çatışma biri ile veya birisi adına da, diyelim ki sevilen biri kalp krizi geçirdiğinde de yaşanabilir. Kalple bağıntılı saldırı çatışmaları örneğin anjina pectoris veya kalp krizi sırasındaki göğüs ağrıları şeklinde göğüs içinden de kaynaklanabilir.

ÇATIŞMA AKTİF FAZİ: DHS ile başlayarak çatışma aktif fazı sırasında, çatışma etkinliğinin şiddetine ve süresine bağlı olarak perikardiyal hücrelerde çoğalma olur. **Hücre artışının biyolojik amacı**, kalbi daha sonra gelişebilecek saldırılardan korumak için içsel bir destek yaratmaktır. Uzamış bir çatışma etkinliği sonucunda bölgede yassı veya kesif bir kitle gelişir. Geleneksel tıpta perikardiyumdaki kalınlaşmaya perikardiyal mezotelyom olarak tanı konur (ayrıca bkz. plevral mezotelyom, peritoneal mezotelyom, omental mezotelyom ve testiküler mezotelyomlar (Tunika)). Çatışma aktif fazında hiç bir belirti olmadığı için, genellikle söz konusu kitle ancak rutin bir kontrol veya takip muayenesinde tespit edilir.

NOT: Sağ veya sol perikardiyumun etkilenmesi, kişinin el kullanımına ve çatışmanın anne/çocuk ya da eş ile bağıntılı olmasına göre belirlenir. Yerel bir çatışma, “saldırı” ile ilişkilendirilen bölgeyi etkiler. Kalp tüplerinin bükülmüş olmasına bağlı olarak yanallık ilkesi tersine dönmüştür. Dolayısıyla sağ elini kullanan bir kişi eşiyle bağıntılı bir çatışmaya (örneğin eşinin kalp krizi geçirdiğine tanık olması nedeniyle tetiklenmiş olabilir) sol perikardiyumu ile tepki verir. Sol elini kullanan bir kişi ise sağ tarafıyla tepki verecektir.

İYİLEŞME FAZİ: Çatışma çözümünü takiben (CL) mantar, tüberküler bakteri veya diğer bakteriler, artık ihtiyaç kalmayan hücreleri ortadan kaldırırlar. **İyileşme belirtileri**; şişkinlik sebebiyle **göğüs kemiğinin arkasında ağrı** ve **gece terlemeleridir**. Çatışma çözümünü takiben eğer, aşırı dozda antibiyotik kullanımıyla tahrip edilmiş olmaları nedeniyle ihtiyaç duyulan mikroplar ortamda mevcut değilse, ilave olan hücreler yerinde kalır. Sonunda kitle enkapsüle olur (sarmalanır).

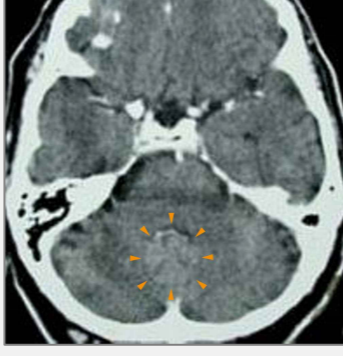Kalp zarı iltihabı (perikardit), iyileşmeye enflamasyon eşlik ettiği zaman ortaya çıkar. İyileşme fazı sırasında perikardiyumdaki sıvı, perikardiyal zar tarafından doğal bir şekilde emilir (**kuru kalp zarı iltihabı**). Ancak eş zamanlı olarak SENDROMA bağlı su tutulumu, sıvı birikimini artırır (**sulu perikardit**). Sulu perikardit genellikle bir kalp ameliyatını takiben hastanede yatma sırasında gelişir.

Örneğin bir var oluş çatışması sonucu aşırı su tutulumu (kalp krizi geçirme endişesi), kalbin çevresinde sıvı birikimi demek olan **eksüdatif perikardiyal efüzyon** yaratır. Bazı insanlarda perikardiyum ortadan ikiye ayrılmıştır. Dolayısıyla efüzyon (sızıntı) sadece etkilenen tarafta gerçekleşir (ayrıca bkz. plevral efüzyon). Eğer perikardiyum bölünmemişse, efüzyon perikardiyumun tamamında gelişir (sirküler perikardiyal efüzyon). Çatışmanın hangi tarafla algılandığı ve dolayısıyla Özel Biyolojik Programın hangi alan tarafından yönlendirildiği ve kontrol edildiği, ancak beyindeki Hamer Odağının yerinin tespiti ile açığa çıkar.

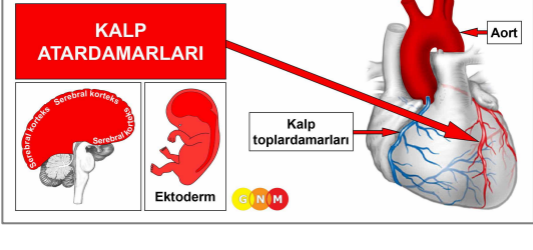
Akut bir perikardiyal efüzyon ciddi hale gelebilir çünkü perikardiyumdaki aşırı su, kalbe baskı yapar. Tıp dilinde buna **kardiyak tamponad** denir. Tamponad, kalbin normal hareket aralığını sınırlar ve şiddetli **solunum güçlüklerine, göğüste baskıya** ve olasılıkla **kalp durmasına** (miyokardiyum veya kalp atardamarlarına bağlı kalp durmasıyla karşılaştırınız) yol açar. Bu durum kardiyak tamponadın neden bir kalp krizi veya kalp ameliyatını takip eden komplikasyonların en korkulunu olduğunu açıklamaktadır.

NOT: Sivi ayrıca bitişikteki kaburgalar veya göğüs kemiği iyileşirken de perikardiyuma girebilir. Bu durum örneğin bir akciğer kanseri veya meme kanseri teşhisi tarafından öz-değersizlik çatışmasının tetiklenmesi nedeniyledir. Ödem, kemik zarı (periyostum) yoluyla perikardiyuma “terleme” yaparak, **transudatif perikardiyal efüzyon** denilen durumu yaratır. Transudatif perikardiyal efüzyon ayrıca kalp kasının yırtılmasıyla kan perikardiyuma sızdığına da ortaya çıkabilir.

Perikardiyal efüzyon kalp kapakçıklarını bozabilir. Ancak iyileşme tamamlandıktan sonra kapakçıklar normal işlevlerini geri kazanırlar (problemin geri döndürülemez olduğu mitral yetmezlik ile karşılaştırınız).

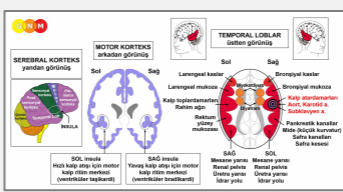


Bu beyin tomografisi, beyincikteki sağ ve sol perikardiyum bölgesindeki skarlaşmayı (PCL-B) göstermektedir (bkz. GNM diyagramı). Saldırı çatışmasının kalbin mamıyla ilişkili olduğuna işaret etmektedir. Ancak Biyolojik Özel Program tamamlanmıştır.



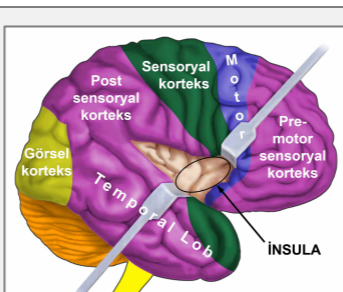
KALP ATARDAMARLARININ GELİŞİMİ VE İŞLEVİ: Kalp atardamarları ve kalp toplardamarları, kalbin dış yüzeyi boyunca bir taç benzeri (koroner-taç gibi) şekilde uzanırlar. Kalbin en üst noktasının yanında, aorttan iki kalp atardamarı birbirinden ayrılıp dallanır. Temel işlevleri, oksijene doymuş olan kanı kalp kasına aktarmaktır. Diğer kan damarlarının aksine, kalp atardamarlarının intima denilen iç astarı, ektodermden doğan ve bu nedenle serebral korteksten kontrol edilen, üst düzeyde duyarlı yassı epitel hücrelerinden oluşur. Atardamarların duvarları, düz kaslar ve çizgili kaslardan oluşur.

NOT: Kalp atardamarları, pek çok ana atardamarı doğuran ve **yutak yayı atardamarlarını** içeren yutak kavisinin soyundan gelir (ayrıca bkz. kalp toplardamarları, çıkan aort, iç karotid arterler ve subklavyen arterlerin iç bölümleri).



BEYİN DÜZEYİ: Kalp atardamarları intiması **sağ insuladan** kontrol edilir (**temporal lobun** bir kısmı). Kalp atardamarlarının kontrol merkezi, kalp toplardamarlarının beyin rölesinin karşısında yer alır.

Atriyoventriküler (AV) düğümü barındıran diyaframın ve miyokardiyumun besleyici işlev röleleri, içeriden insula ile sınır komşusudur.



İNSULA serebral korteksin derininde, tam olarak dört korteksin (pre-motor sensoryal korteks, motor korteks, sensoryal korteks, post-sensoryal korteks) bulunduğu noktada konumlanmıştır. Burası beynin, kanı kalpten alıp kalbe taşıyan büyük kan damarlarının (kalp atardamarları, kalp toplardamarları, aort, karotid arterler ve subklavyen arterler) astarını kontrol ettiği yerdir. Sağ ve sol insula ayrıca karıncıkların (miyokardiyum) yavaş (bradikardi) veya hızlı (taşikardi) kalp atışlarını düzenler (bkz. AV düğümü). **Bradikardiyal kalp ritim merkezi, sağ insulada** bulunmaktadır. Taşikardiyal kalp ritim merkezi ise sol insulada konumlanmıştır. Kalp ritmi (yavaş ve

hızlı), diyafram nefesi ile birlikte bir üst sistemi oluşturur.

NOT: Kalp atardamarları, çıkan aort, iç karotid arterler ve subklavyen arterlerin iç bölümleri aynı kontrol merkezini ve dolayısıyla aynı biyolojik çatışmaları paylaşırlar. Hangi arterlerin DHS tarafından etkileneceği rastlantısalıdır. Karotid sinüs de aynı beyin rölesinden kontrol edilir fakat farklı bir biyolojik çatışmayla bağlantılıdır.

BİYOLOJİK ÇATIŞMA: Kalp atardamarlarıyla ilişkili biyolojik çatışma, kişinin cinsiyetine, el kullanım durumuna ve hormonal durumuna göre belirlenmek üzere, eril bir **alan kaybı çatışması** ve dişil bir **cinsel çatışmadır** (ayrıca bkz. Ölüm sonrası Dizilimi, Kazanova Dizilimi, Nemfomani Dizilimi).

Cinsiyet, El kullanım durumu, Hormon seviyesi	Biyolojik Çatışma	Etkilenen Organ
Sağ el kullanan erkek (NHS)	Alan kaybı çatışması	Kalp atardamarları
Sol el kullanan erkek (NHS)	Alan kaybı çatışması	Kalp toplardamarları*
Sağ el kullanan erkek (DTS)	Cinsel çatışma	Kalp toplardamarları
Sol el kullanan erkek (DTS)	Cinsel çatışma	Kalp atardamarları*
Sağ el kullanan kadın (NHS)	Cinsel çatışma	Kalp toplardamarı ve rahim ağzı
Sol el kullanan kadın (NHS)	Cinsel çatışma	Kalp atardamarları*
Sağ el kullanan kadın (DÖS)	Alan kaybı çatışması	Kalp atardamarları
Sol el kullanan kadın (DÖS)	Alan kaybı çatışması	Kalp toplardamarı ve rahim ağzı*

NHS = Normal hormon seviyesi DTS = Düşük testosteron seviyesi DÖS = Düşük östrojen seviyesi

*Sol elini kullananlar için çatışma, diğer beyin yarı küresine aktarılır.

Evrimsel gerekçelendirme doğrultusunda **alan çatışmaları**, **cinsellik çatışmaları** ve **ayrılık çatışmaları**, **sensoryal**, **pre-motor sensoryal** ve **post-sensoryal korteksten** kontrol edilen ektodermal organlarla ilgili ilksel çatışma temalarıdır.

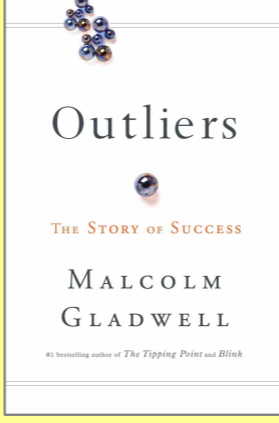
Bir **alan kaybı çatışması**; özel bir alanın kaybıyla (beklenmeyen bir taşınma veya boşanma nedeniyle bir ev, bir gayrimenkulün haczi, yangın veya sel) veya kişinin yaşadığı yerin güvenliğine bir tehdit yoluyla yaşanabilir. "Alana ait" kişisel değer taşıyan araba, mücevher, özel bir koleksiyon, stoklar, yatırımlar, bir lisans, bir göçmen statüsü veya bir klüp üyeliği gibi varlıklar da bu sınıflandırmaya girer.

Çalışma alanının kaybı; bir iş kaybı, iflas, işten çıkarmalarla iş yerinin kaybı, birleşme, yer değiştirme, erken emeklilik veya bir hastalığa bağlı olarak işten ayrılma nedeniyle ortaya çıkabilir. Bir **hobiyi** sürdürmemek de (bir müzik aleti çalmak, resim yapmak, yazmak, bahçe işleriyle uğraşmak, bir spor etkinliği) alan kaybı olarak algılanabilir. Çatışma **entelektüel alan kaybına** dair de olabilir. Örneğin bir kaza sonucu birinin yeteneklerini kaybetmesi veya gerçek anlamda bir entelektüel mülkiyetin (araştırma sonuçları, gizli kalması gereken özel bilgiler, patentler, ticari sırlar) kaybı. Bir tartışma veya ayrılık sonucu **alanın bir üyesinin kaybı** (ebeveyn, eş, özel arkadaş, çocuk, evcil bir hayvan, arkadaş, meslekdaş, danışan, müşteri), çatışmayı harekete geçirebilir. Erkekler, cinsel eşlerini kaybettiklerinde alan kaybı çatışması yaşarlar. Eril alan kaybı çatışması, dişil cinsel çatışmayla eşdeğerdir (ilgili organların yani kalp atardamarları ve rahim ağzıyla bağlantılı beyin röleleri, **serebral kortekste** birbirlerinin tam karşısında yer alır).

NOT: Bir erkek yaşı gereği düşük testosteron seviyesine bağlı olarak artık alan kaybı çatışması yaşamayacak ancak çiftleşme çatışması (cinsel eşini kaybetme, cinsel reddedilme, cinsel hayal kırıklığı) kalp atardamarlarındansa büyük olasılıkla prostatı etkileyecektir. Bu durum yaşlı erkeklerde neden prostat bağlantılı belirtilere (yüksek PSA, prostat büyümesi) sıklıkla rastlandığını açıklamaktadır.

Roseto'nun Sırrı

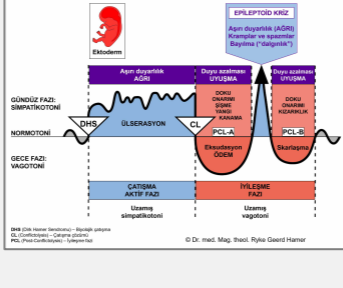
Malcolm Gladwell'in *Aykırılar* romanında betimlenmiştir.



Aykırılar'ın (*Outliers*) giriş bölümü, insanların başlangıçta İtalya'nın Roseto kasabasından göç ettikleri Pensilvanya'daki Roseto kasabası hakkında bir öyküyü anlatmaktadır. Roseto halkı, topluluk içerisindeki kalp rahatsızlıklarının azlığı ile doktorları hayrete düşürmüşlerdi. Buradaki insanlar herhangi bir sebepten değil de, yaşlılıktan ölmeye daha yatkındı. Doktorlar ve bilim insanları bunun nedenini anlayabilmek için her tür testi yaptılar. Rosetoluların alışılmadık şekilde sağlıklı olmalarını açıklayacak beslenme, eksersiz alışkanlıkları veya çevreleriyle ilgili şeyler olduğunu düşünmüşlerdi fakat bu varsayımların

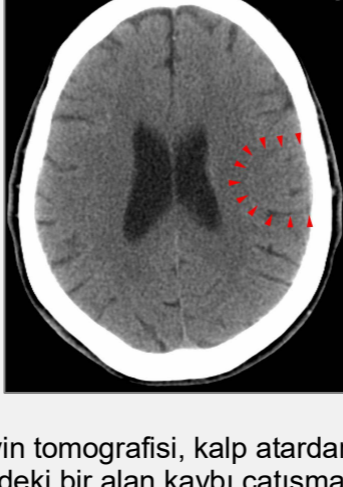hiç biri doğrulanamadı. Sonra Roseto'nun sosyal yapısına baktılar. Yaşayanların bir çoğu komşularıyla sohbet edebiliyordu. Bazen aileden üç kuşak, aynı çatı altında yaşıyordu. Sanki topluluk olma duygusu ve birliktelik onların yaşamını mutlu kılıyor ve uzun yaşamalarını sağlıyordu. "Hiç kimse topluluk açısından sağlık konusunu düşünmeye alışmamıştı".

GNM'in uygulamadaki güzel bir örneği



Kalp atardamarlarının Biyolojik Özel Programı, çatışma aktif fazında ve Epileptoid Krizde aşırı duyarlılık ve iyileşme fazında duyarlılık azalması ile **GIRTLAK MUKOZA DUYARLILIĞI ÖRÜNTÜSÜ**'nü izler.

ÇATIŞMA AKTİF FAZI: Kalp atardamarlarının iç astarında **ülserasyon**. **Hücre kaybının biyolojik amacı** daha fazla kanın kalbe akışını sağlamak için kalp damarlarının iç çapının genişletilmesidir. Güçlendirilen enerji, kişiyi alanını geri almasında veya yeniden alanını belirlemesinde daha iyi bir pozisyona sokar. Duyarlı intimanın ülserasyonu **anjina pectorise** (varsayıldığı gibi miyokardiyal yetmezliğe değil) sebep olur. Çatışmanın derecesine bağlı olarak **göğüs ağrısı** hafiften şiddetliye kadar değişir.



Bu beyin tomografisi, kalp atardamarları rölesindeki bir alan kaybı çatışmasının etkisini göstermektedir (**bkz. GNM diyagramı**). Hamer Odağının keskin sınırları, kişinin çatışma aktif fazında olduğuna işaret etmektedir.

İYİLEŞME FAZI: İyileşme fazının ilk aşamasında (**PCL-A**) doku kaybı ödeme bağlı **şişkinlikle** (sıvı birikimi) birlikte **hücre çoğalması** yoluyla yenilenip tazelenir. Şişkinlik, etkilenmiş olan atardamarı geçici olarak tıkeyabilir. Özellikle eş zamanlı su tutulumu ile (SENDROM). Ancak kalp damarlarındaki daralma (stenoz) hiç bir zaman bir kalp krizine yol açmaz. Bir tıkanma olması durumunda, **tamamlayıcı denilen yedek damarlar (kollateral), kalbe kan sağlayabilmek için doğal bir ikinci yol (bypass) olarak davranır** (tamamlayıcılar için kuru bir dere yatağı gibi diyebiliriz. Kalpte bir tıkanıklık sonrasında 2-3 gün içinde kanla dolarlar. Embriyolojik anlamda tamamlayıcı damarlar, yeni mezodermden doğar). Bu açıkça kalp krizlerine atardamarlardaki tıkanıklığın yol açtığına dair standart teoriyi çürütmektedir. Ayrıca bypass ameliyatı ihtiyacını ve anjioplastiyi de sorgulanır hale getirmektedir.

"Rentrop ve arkadaşlarının *The American Journal of Cardiology*, Nisan 1988 sayısındaki araştırması, kalp atardamarı tıkanıklığı teorisiyle tamamen çatışan sonuçlar ortaya çıkarmıştır. Eşlik eden makalede Ulusal Kalp, Akciğer ve Kan Enstitüsü'nden Dr. Stephen Epstein, Rentrop ve meslektaşlarının çalışmasını 'fazlasıyla önemli gözlemler' şeklinde özetlemiştir. Kalp atardamarlarının ileri düzeyde daralması durumunda kalp kaslarına kan akımının, tıkanıklığa karşı doğal bir genişlemeyle tepki veren tamamlayıcılar yoluyla tam olarak emniyete alındığını keşfetmişlerdir. İlginç olan, ne kadar çok atardamar daralır, kalp enfarktüsü tehlikesinin o kadar azaldığını gözlemiş olmalarıdır... Bu yüzden kalp bypass ameliyatları büyük oranda gereksiz hale gelmektedir". (World Research Foundation, 2007)

"Bypass ameliyatları ömrü uzatmaz veya gelecekteki kalp krizlerini önlemez. Daralan damarları genişleterek ve tipik şekilde içine stent denilen metal destekler yerleştirilmesi anlamına gelen anjiyoplasti de öyle". (*Is Heart Surgery Worth It?*-Kalp Ameliyatlarına Değer mi?—Dr. L. David Hillis, Teksas Üniversitesi Southwestern Medical

School, Kardiyoloji profesörü;
Bloomberg Business, 2005)

Kalp atardamarlarının astarı öncelikle kolesterol yardımıyla onarılır. Bu yüzden iyileşme fazı boyunca **kolesterol düzeyi yükselir**. Askıda kalmış bir iyileşme ile, yani iyileşme süreci sürekli olarak çatışma nöksleriyle kesintiye uğradığında, kolesterol plaklarının birikimi **ateroskleroza** ve en sonunda da kan damarının iç çapının daralmasına yol açar. Zamanla arteriyal duvarın sertleşmesi ve esnekliğini kaybetmesiyle **arteroskleroz** diye bilinen durum yaşanır (ayrıca bkz. aort, karotid arterler, subklavyen arterler ve diğer kan damarlarının ateroskerozu).

Kolesterol temelde karaciğerde üretilir. Aslında toplam kolesterolün %80'i vücutta sentezlenir, yalnızca %20'si besin kaynaklarından gelir. Karaciğer, besinlerdeki yağları kolesterol üretmek için ham madde olarak kullanır. LDL denilen ve "kötü kolesterol" olarak etiketlenen kolesterol, oldukça yapışkan olması ve kan damarı duvarlarını onarmada ideal olması nedeniyle özellikle yararlıdır. Statin ilaçları gibi kolesterol düşürücü ilaçlar, karaciğerin kolesterol üretimini baskılar. Statin ilaçların karaciğer üzerinde olumsuz etkisi olması bu yüzden. Statin ilaçlar ayrıca kalbin bütün işlevleri için zarar verecek şekilde, kalp kası dahil, kas dokusunda hasar yaratır.

"Yüksek kolesterol ile kalp krizi başlangıcı arasında bir ilişki kurmak, bilimsel gerekçelendirme açısından temel bir hatadır."

(Dr. med. Ryke Geerd Hamer)

"Kolesterol, kalp damar sağlığı için önemlidir. Herhangi bir türdeki hücresel onarım için, kolesterol gerekli bir unsurdur."

(Dr. Ron Rosedale, M.D., *The Cholesterol Myth-Kolesterol Miti*)

NOT: Kalp atardamarlarının iyileşme fazı sırasında, **kan basıncı normal aralıktadır** (bkz. sağ miyokardiyum ve böbrek parenkimi bağıntılı yüksek tansiyon). Tıbbi kayıtlara göre bir çok kalp krizi geçiren hastanın, kriz öncesinde yüksek kan basıncı yaşamamasının nedeni budur.

EPİLEPTOID KRİZ, kalp krizinin gerçekleştiği andır. Standart inanın tersine, **kalp krizi** kalp atardamarlarındaki tıkanmadan kaynaklanmaz ancak tam olarak iyileşmenin ilk aşamasında (**PCL-A**) gelişen beyin ödeminin, çatışmanın önceden programlanmış kısa süreli yinelenmesi ile tetiklenen bir simpatikotonik itki yoluyla boşalması anında **beyinde başlatılır** (ayrıca bkz. miyokardiyum bağlantılı kalp krizi). Biyolojik bakış açısından kalp krizi yaşamsaldır çünkü kalp normal işlevini ancak beyin ödemi dışarıya atıldığında sürdürebilir.

NOT: Epileptoid Kriz, çatışma çözümünden sonra üç hafta ile altı hafta arasında meydana gelir. Eğer şiddetli bir çatışma dokuz aydan daha fazla sürmüştü, kalp krizi büyük olasılıkla öldürücü olur (ayrıca bkz. kalp toplardamarları bağıntılı akciğer embolisi). Aktif bir terkedilme veya varoluş çatışması (hastaneye yatış!) sonucunda, tutulan su beyin ödeminin önemli ölçüde genişlettiği için kalp krizi çok daha ciddi olabilir. SENDROMLA birlikte çatışma etkinliğinden beş ya da altı ay sonra, kalp krizi artık zaten ölümcüldür. Ancak eğer çatışma aktif fazı dört aydan daha kısa sürmüştü, belirtiler hafif olacak ve hatta hiç fark edilmeyecektir. Bu gözlem yalnızca kalp damarları için geçerlidir!

Kalp atardamarlarıyla ilişkili kalp krizi, **göğüs kemiğinin arkasında güçlü bir ağrı ile akut anjina pektoris** olarak kendini gösterir. Ağrı sol omuz ve sol kola yayılabilir. Eşlik eden belirtiler **soğuk ter** ve **mide bulantısıdır**. Aynı anda kalp atardamar duvarının çizgili kasları da Epileptoid Kriz geçirdiği için, **kalp damarlarında göğüs ağrısıyla birlikte spazmlar gerçekleşir**. Bu kas krampları **beynin farklı bir bölümünden kontrol edilen** ve bunalmışlık çatışmasıyla ilişkili olan miyokardiyumdan tümüyle bağlantısızdır. Kalp atardamarı kaslarının büzölmeleri sırasında intimadan ayrılan kolesterol plakları kan dolaşımına taşınabilir ve kan akışının normal gidişiyle temizlenir (akciğer embolisi ile karşılaştırınız).

NOT: **Sensoryal, post-sensoryal veya pre-motor sensoryal korteksten** kontrol edilen tüm Epileptoid Krizlere, çatışmanın yoğunluğuna bağlı olarak **dolaşım sorunları, ani baş dönmeleri, kısa bilinç karışıklıkları** veya tümünden **bilinç kaybı** (dalgınlık veya "bayılma") eşlik eder. Bir başka ayırıcı belirti, beyin hücrelerinin aşırı miktarda glükoz kullanımı nedeniyle **kan şekeri**

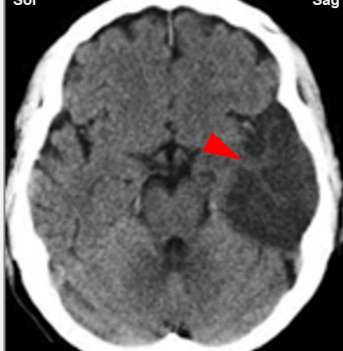
düşmesidir (pankreas adacık hücreleri bağıntılı hipoglisemi ile karşılaştırınız).

Kalp krizinin asıl tehlikesi, bradikardiyal kalp ritim merkezinin işin içinde olmasıdır. Normalde kalp düzenli, dengeli bir ritimle atar. Ancak bu, kalp atardamarları beyin rölesindeki beyin ödeminin dışarı atıldığı andaki Epileptoid Kriz sırasında değişir. Anlık simpatikotonik itkinin yarattığı basınç, nabızı yavaşlatarak **bradikardiye** sebep olur (kalp toplardamarları bağıntılı taşikardi ile karşılaştırınız, ayrıca bkz. karotid sinüs bağıntılı bradikardi). Bradikardiyal aritminin tekrarlayan epizotları, çatışma nöksleriyle tetiklenir.

Dr. Hamer: “Epileptoid Kriz sırasında oluşan bilinç kaybını, özellikle çarpıcı şekilde gördük. Dakikada 3-4 kalp atışı ve hatta düz bir nefes alma ile bir insan, temelde uzun süren bilinç yokluğu ve nabız yavaşlaması bitinceye kadar uzun bir süre hayatta kalabilir. EKG, böyle durumlarda kanıt sağlar.”

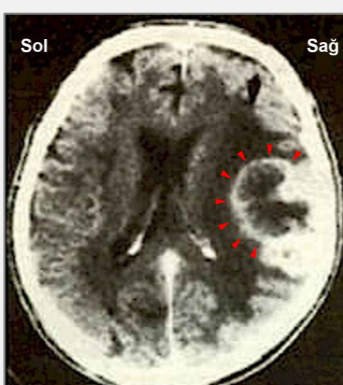
Büyükçe bir beyin ödemi nedeniyle çok şiddetli bir Epileptoid Kriz ile kalp atışı tam olarak durabilir veya kalp durması yaşanabilir (miyokardiyum veya perikardiyum bağlantılı kalp durması ile karşılaştırınız).

Geleneksel tıpta bradikardiye AV düğümündeki elektriksel iletimin kesilmesinin neden olduğu düşünülür ve bu yüzden **atriyoventriküler (AV) blokesi** olarak söz edilir (“demet dalı blokesi” ile karşılaştırınız). Ancak Dr. Hamer’ın araştırmaları; kalp atışlarının serebral korteksteki insulada konumlanan bradikardiyal ve taşikardiyal kalp ritim merkezleri tarafından düzenlenip kontrol edilerek senkronize edilirken, AV düğümünün işlevinin yalnızca elektrik uyarılarını **sinüs düğümünden karıncıklara** aktarmak olduğunu göstermiştir (bkz.kalp atardamarları ve kalp toplardamarlarının beyin röleleri).



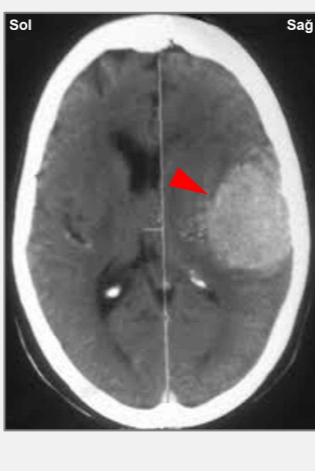
Bu beyin tomografisi, kalp atardamarlarının kontrol merkezindeki beyin ödemi (sıvı birikimi) göstermektedir (**bkz. GNM diyagramı**). Ödem, alan çatışmasının çözülmesinden (**PCL-A**) sonra gelişmiştir. SENDROMA bağlı olarak su tutulumu, ödemi önemli oranda genişletmektedir.

NOT: Beynin bu kısmındaki geniş bir beyin ödemi motor kortekse, özellikle gerçek kalp krizi ortaya çıktığı zaman yaşanan Epileptoid Kriz sırasında baskı yapar. Motor korteksin işin içinde olması, vücudun sol tarafında geçici felçle sonuçlanabilir (bkz. kırmızı inme-kanamaya bağlı). Geleneksel tıpta beyin taramasındaki koyu renkli (hipodens) bölge, beyin atardamarlarındaki bir tıkanmanın sonucu olduğu düşünülerek “beyin enfarktüsü” olarak yorumlanmaktadır (bkz. beyin kan akışını emniyete alan tamamlayıcılar-kollateraller).



Kalp atardamarları rölesindeki gliya-halkası (**bkz. GNM diyagramı**) iyileşmenin ikinci aşamasının (**PCL-B**) başladığına işaret etmektedir. Beyin taraması, beklenen kalp krizinin hemen sonrasında yapılmıştır.

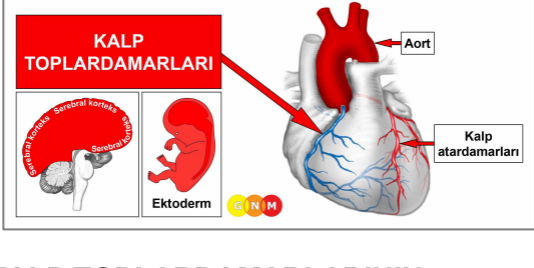
Geleneksel tıpta gliyanın varlığı “beyin tümörü”, hatta yüksek derecede gliyoma (gliyoblastoma) “dışı beyaz ortası nekroz” olarak teşhis edilir. Ancak bu beyin tomografisi, nöroglıyanın (beyin bağ dokusu) beyin onarımına dış kenardan (periferi) başladığını göstermektedir! Bu durum, “beyin kanseri” dahil kanserlerin, süregelen hücre artışının tümör gelişimine yol açtığına dair yerleşik teoriyle açıkça gelişmektedir.



Yerleşik “beyin tümörü” teorisine göre geleneksel tıp beyaz (hiperdens) bölgeyi yetersiz bir tanımlamayla “4. derece gliyoma” olarak sınıflandırır.

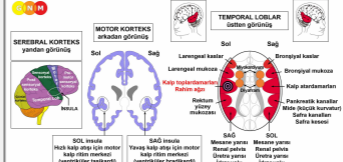
Dr. Hamer’ın araştırmalarına göre nörogliyanın birikimi, kalp atardamarlarındaki iyileşme sürecinin nerdeyse tamamlandığını gösteren pozitif bir göstergedir (bkz. [GNM diyagramı](#)).

DOĞRULAMA: 6 Eylül 1984’te Dr. E. Mannheimer, MD (Viyana, Kardiyoloji Kliniği), Prof. Pokieser and Prof. Dr. Imhof (Viyana Üniversitesi radyologları, Avusturya), Dr. Hamer’ın kalp krizleri, alan kaybı çatışmaları ve Hamer Odağı (HH) denilen görünür beyin değişimleri arasındaki karşılıklı ilişkiye dair bulgularını test ettiler. Sonuçlar tüm kalp krizlerinin, alan çatışması çözüldükten sonra gerçekleştiğini doğrulamıştır.



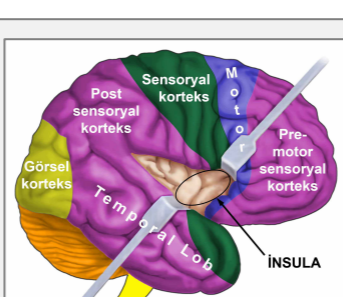
KALP TOPLARDAMARLARININ GELİŞİMİ VE İŞLEVİ: Kalp atardamarları ve kalp toplardamarları, kalbin dış yüzeyi boyunca uzanırlar. Kalp toplardamarları oksijeni tükenmiş olan kanı (kirli kan) kalp kasından alır ve daha sonra taze oksijeni toplamak için akciğer atardamarı ve akciğere geçeceği sağ karıncığa aktarılması için, sağ kulakçığa boşaltır (pulmoner-akciğer-dolaşım). Pulmoner arter, insan vücudundaki kirli kanı toplayan tek ve biricik toplardamar olduğu için çok önemlidir. Diğer kan damarlarının aksine kalp atardamarlarının intima denilen iç astarı, ektodermden doğan ve serebral korteksten kontrol edilen yüksek düzeyde hassas yassı epitel hücrelerinden oluşur. Kalp toplardamarlarının duvarları düz kaslar ve çizgili kaslardan meydana gelir.

NOT: Kalp toplardamarları, pek çok ana atardamarı doğuran ve [yutak kavisi atardamarlarını](#) içeren yutak kavisinin soyundan gelir (ayrıca bkz. kalp atardamarları, çıkan aort, iç karotid arterler ve subklavyen arterlerin iç bölümleri).



BEYİN DÜZEYİ: Kalp toplardamarı intiması **sol insuladan (temporal lobun bir bölümü)** kontrol edilir. Kontrol merkezi, kalp atardamarlarının beyin rölesinin karşısında yer alır.

AV düğümünü barındıran diyafram ve miyokardiyumun besleyici (trofik) rölesi, içeriden insulanın sınır komşusudur.



İNSULA serebral korteksin derininde, tam olarak dört korteksin (pre-motor sensoryal korteks, motor korteks, sensoryal korteks, post-sensoryal korteks) bulunduğu noktada konumlanmıştır. Burası beynin, kanı kalpten alıp kalbe taşıyan geniş kan damarlarının (kalp atardamarları, kalp toplardamarları, aort, karotid arterler ve subklavyen arterler) iç astarını kontrol ettiği yerdir. Sağ ve sol insula ayrıca karıncıkların (miyokardiyum) yavaş (bradikardi) veya hızlı (taşikardi) kalp atışlarını düzenler (bkz. AV düğümü). **Taşikardiyal kalp ritim merkezi, sol insulada;** bradikardiyal kalp ritim merkezi ise sağ insulada bulunmaktadır.

Kalp ritmi (yavaş ve hızlı), diyafram nefesi ile birlikte bir üst sistemi oluşturur.

NOT: Kalp toplardamarları ve rahim ağzı aynı beyin rölesini ve bu yüzden aynı biyolojik çatışmayı paylaşırlar. Dolayısıyla **dişilerde Biyolojik Özel Programlar, eş zamanlı olarak çalışır.**

BIYOLOJİK ÇATIŞMA: Kalp toplardamarlarıyla ilişkili biyolojik çatışma, kişinin cinsiyetine, el kullanım durumuna ve hormonal durumuna göre dişil bir **cinsel çatışma** veya eril bir **alan kaybı çatışmasıdır** (bkz.Ölüm sonrası Dizilimi, Kazanova Dizilimi, Nimfomani Dizilimi). Kadınlarda cinsel bir çatışma ayrıca rahim ağzı mukozasını da etkiler. **NOT:** Bir erkek, dişil cinsel çatışmayı düşük testosteron düzeyinde olduğunda deneyimler. Eğer testosteron seviyesi normale, cinsel bir çatışma prostatı etkiler.

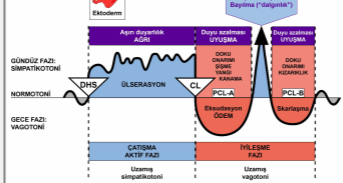
Cinsiyet, El kullanım durumu, Hormon seviyesi	Biyolojik Çatışma	Etkilenen Organ
Sağ el kullanan erkek (NHS)	Alan kaybı çatışması	Kalp atardamarları
Sol el kullanan erkek (NHS)	Alan kaybı çatışması	Kalp toplardamarları*
Sağ el kullanan erkek (DTS)	Cinsel çatışma	Kalp toplardamarları
Sol el kullanan erkek (DTS)	Cinsel çatışma	Kalp atardamarları*
Sağ el kullanan kadın (NHS)	Cinsel çatışma	Kalp toplardamarları ve rahim ağzı
Sol el kullanan kadın (NHS)	Cinsel çatışma	Kalp atardamarları*
Sağ el kullanan kadın (DÖS)	Alan kaybı çatışması	Kalp atardamarları
Sol el kullanan kadın (DÖS)	Alan kaybı çatışması	Kalp toplardamarları ve rahim ağzı*

NHS = Normal hormon seviyesi DTS = Düşük testosteron seviyesi DÖS = Düşük östrojen seviyesi

*Sol elini kullananlar için çatışma, diğer beyin yarı küresine aktarılır.

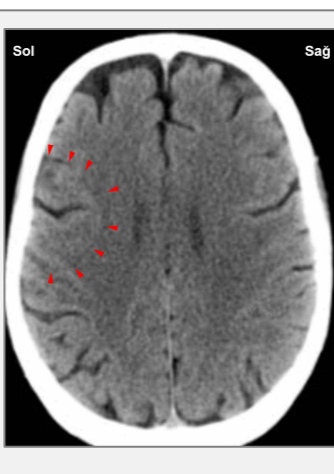
Evrimsel gerekçelendirme doğrultusunda **alan çatışmaları, cinsellik çatışmaları ve ayrılık çatışmaları**, **sensoryal, pre-motor sensoryal ve post-sensoryal korteksten** kontrol edilen ektodermal organlarla ilgili ilksel çatışma temalarıdır.

Cinsel bir çatışma, **cinselliği çağrıştıran herhangi bir rahatsızlığı** tanımlar. Buna acı dolu bir cinsel ilişki (ilk kez), cinsel taciz, cinsel şiddet, istenmeyen cinsel oyunlar, cinsel reddedilme, cinsel olarak arzulanmadığını hissetme, beklenmedik bir ayrılık veya cinsel çiftin kaybı nedeniyle cinsel etkinlik eksikliği de dahildir. Saldırgan pornografi, eşin veya arkadaşının başka biriyle birlikte olduğunu fark etmek veya cinsel ilişki sırasındaki kesintiler de yine çatışmayı tetikleyebilir.



Kalp toplardamarlarının Biyolojik Özel Programı, çatışma aktif fazı sırasında ve Epileptoid Krizde aşırı duyarlılık ve iyileşme fazında duyarlılık azalması ile **GIRTLAK MUKOZA DUYARLILIĞI ÖRÜNTÜSÜ**'nü izler.

ÇATIŞMA AKTİF FAZI: Çatışma etkinliğinin süresi ve derecesi ile orantılı olarak kalp toplardamarlarının astarında **ülserasyon**. **Hücre kaybının biyolojik amacı**, kan akışını rahatlatmak için kan damarlarının iç çapının genişletilmesidir. Duyarlı intimanın ülserasyonu, **orta dereceli anjina pektoris**e sebep olur. Kadınlarda rahim ağzı astarı da ülserasyona uğrar fakat fark edilmeden geçer.



Bu beyin tomografisi kalp toplardamarlarını kontrol eden beyin bölgesindeki cinsel bir çatışmanın etkisini göstermektedir (bkz. **GNM diyagramı**). Hamer Odağının keskin belirlenmiş sınırları çatışmanın etkin olduğunu belirtmektedir. Kadınlarda bu ayrıca rahim ağzını da etkiler.

İYİLEŞME FAZI: İyileşmenin ilk aşaması sırasında (**PCL-A**), doku kaybı **hücre çoğalması** yoluyla tazelenip yenilenir. Kalp atardamarlarında olduğu gibi, kalp toplardamarlarının da onarımı temelde kolesterol yardımıyla tamamlanır.

Kalp toplardamarlarının çizgili kasları da işin içinde olduğundan, **EPİLEPTOID KRİZ**, **kramp benzeri göğüs ağrısıyla anjina pektorisin** geçici olarak yeniden etkinleşmesiyle kendini gösterir. Kas kasılmaları sırasında kan damarlarının duvarından küçük kolesterol plakları düşecek ve **solunum yetersizliği** ile **akciğer embolisine (PE)** sebep olacak olan akciğer atardamarını bloke ettiği

akciğer dolaşımına katılacaktır. Çatışma etkinliğinin yoğunluğuna ve süresine bağlı olarak, belirtiler ortadan şiddetliye kadar değişir.

NOT: Sensoryal, post-sensoryal veya pre-motor sensoryal korteksten kontrol edilen tüm Epileptoid Krizlere, çatışmanın yoğunluğuna bağlı olarak **dolaşım sorunları, ani baş dönmeleri, kısa bilinç karışıklıkları** veya tümünden **bilinç kaybı** (dalgınlık veya "bayılma") eşlik eder. Bir başka ayırıcı belirti, beyin hücrelerinin aşırı miktarda glükoz kullanımı nedeniyle **kan şekeri düşmesidir** (pankreas adacık hücreleri bağıntılı hipoglisemi ile karşılaştırınız).

Geleneksel tıp akciğer embolisinin; kalp dahil akciğerlere kadar bir kan pıhtısının varsayıldığı üzere alt ekstremitelerden (kalça, bacak, ayak kemiklerinden oluşur) başlayarak tüm damar (venöz) sistemi boyunca dolaşmasından kaynaklandığını iddia eder. Gerçekte "akciğer embolisi", kalp toplardamalarlarından doğan iyileşen yara kabuklarıdır. Bu aşamada "kan pıhtılaşmasını azaltmak" için alınan kan sulandırıcılar, aynı anda rahim ağzında yaşanan Epileptoid Kriz nedeniyle ani kanamaya katkıda bulunabilir.

NOT: Bir **trombus** (kan pıhtısı), kan damarının içinde kan akmadığında yapışkanlaşıp kalınlaştığı için durgunlaştığında oluşur. Örneğin kişi hareketsizse veya uzun bir süre hareketsiz kalmışsa (bir ameliyat sonrası, yapay koma, yaralanma sonucu hastanede yatış veya uzun süre yatakta kalmak), bu durum ortaya çıkabilir (ayrıca bkz. bacak damarı trombozu). Genel anestezinin temel riski, kan pıhtısı kaynaklı ölümdür! Dolayısıyla akciğerlerdeki bir kan pıhtısı, herhangi bir DHS olmaksızın da akciğer embolisi başlatabilir. Bir akciğer embolisinin Epileptoid Krizle mi yoksa bir kan pıhtısıyla mı ilgili olduğu, bir beyin tomografisinin yardımı ile (aşağıya bkz.) kolaylıkla belirlenebilir. Ayrıca iyileşme krizi sırasında oluşan akciğer embolisinde durum göğüs ağrısı ve taşikardiye içerir ki; trombus sebebiyle akciğer embolisinde durum böyle değildir. Her ne olursa olsun iddia edildiği gibi bir kan pıhtısı kalp krizine veya inmeye yol açmaz. Çünkü bir tıkanıklık anında yedek damarlar, kalbe ve beyne kan gönderirler (ayrıca bkz. karotid arterler). Ayrıca patolojik çalışmalar, atardamarlarda oluşan kan pıhtısı ile kalp krizi arasında hiç bir ilişki bulunmadığını onaylayarak. trombus-enfarktüsü teorisini bütünüyle çürütmektedir. Dahası, klinik gözlemler göstermiştir ki; kalp krizini önlemeye yönelik olarak uygulanan anjina pektoris antikoagülanları (**kan sulandırıcılar**) tamamen etkisizdir.

Neden Yoğun Kan, Kalp Krizinden Korur

Almanya, Heidelberg Üniversite Hastanesi araştırmacıları fareler üzerinde yüksek kan yağı düzeyleri ve kan pıhtısının artışıında genetik bozuklukları incelemiştir. Fareler, genetik bozukluğu olmayanlara oranla daha geniş plaklar üretmişlerdir ancak **plaklar** çok daha durağandır. Ayrıca **damar duvarları genişleyip yeni duruma uyum sağladığından, hiç bir damar tıkanıklığı gözlenmemiştir**. Dolaşımdaki daha geniş plakların negatif etkisi, daha geniş damar çapı ve durağanlığın pozitif etkisi ile telafi edilmiştir. Ancak uzun süreli kan sulandırıcılar kullanılması (bu durumda düşük molekül ağırlıklı heparin) bu avantajları tersine döndürmüştür. Plakların boyutu küçültülmüş ancak durağanlık-istikrar kaybedilmiş ve komplikasyon riski artmıştır.

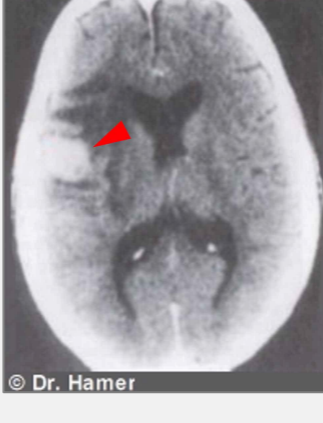Dr. Isermann "Bulgularımız fareler üzerineydi ancak insanlar üzerindeki klinik çalışmaları teyit etmektedir" diye belirtmektedir. "Ayrıca laboratuvar ortamındaki çalışmalar, insan hücrelerinin fare hücreleriyle aynı şekilde tepki verdiğini göstermiştir". Ekip, bu sonuçların insanlara da aktarılabilceğini ve hastalara kan sulandırıcıları uygulamadan önce avantaj ve dezavantajların da dikkatli bir şekilde tartılmasını önermektedirler.

Science News 2009/08

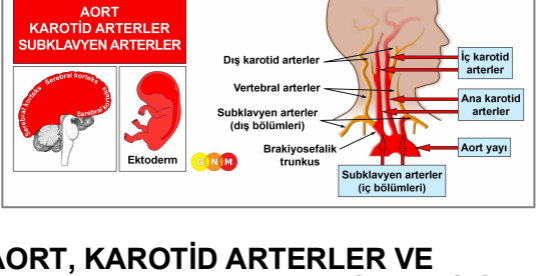
Akciğer embolisinin asıl tehlikesi, taşikardiyal kalp ritim merkezinin işin içinde olmasıdır. Normalde kalp düzenli ve dengeli bir ritimle atar. Ancak bu durum kalp toplardamarı beyin rölesindeki ödemin dışarı atıldığı Epileptoid Kriz sırasında değişir. Bir anlık simpatikotonik dalga tarafından yaratılan baskı, nabızı hızlandırarak **taşikardiye** sebep olur (kalp atardamarlarıyla bağıntılı yavaş kalp atışı olan bradikardi ile karşılaştırınız, ayrıca bkz. ventriküler taşikardi ve atriyal taşikardi). Hızlı solumayla (taşipne) veya nefes nefese kalmayla birleşen tekrarlayıcı

taşikardiyal aritmi epizotları, çatışma nöksleriyle tetiklenir. Ancak sürekli taşikardiyal aritmi, aralıksız çarpıntılı kalp atışlarının en sonunda kan akışını durdurması (hemodinamik staz) nedeniyle ölüme yol açabilir.

NOT: Epileptoid Kriz, çatışma çözümünden sonra üç hafta ile altı hafta arasında meydana gelir. Eğer şiddetli bir çatışma dokuz aydan daha fazla sürmüştü, akciğer embolisi büyük olasılıkla öldürücüdür (ayrıca bkz. kalp atardamarları bağıntılı kalp krizi). Su tutulumuyla, tutulan su beyin ödemi önemli ölçüde genişlettiği için akciğer embolisi çok daha ciddi olabilir. SENDROMLA birlikte çatışma etkinliğinden beş ya da altı ay sonra, akciğer embolisi artık öldürücü olabilir. Ancak eğer çatışma aktif fazı dört aydan daha kısa sürmüştü, belirtiler hafif olacak ve hatta hiç fark edilmeyecektir. Bu gözlem yalnızca kalp damarları için geçerlidir!



Kalp toplardamarlarının beyin rölösindeki nöroglia birikimi (bkz. GNM diyagramı), kişinin Epileptoid Kriz aşamasını henüz geçtiğini (akciğer embolisi) ve şimdi iyileşme fazının ikinci aşamasında (PCL-B) olduğuna işaret etmektedir. Geleneksel tıpta, gliya birikiminin yanlış bir şekilde "beyin tümörü" olduğu varsayılmaktadır.

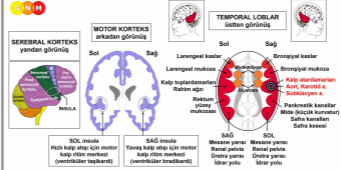


AORT, KAROTİD ARTERLER VE SUBKLAVYEN ARTERLERİN GELİŞİM VE İŞLEVİ:

Aort, vücudun ana atardamarıdır. Perikardiyumdan, doğrudan aort kapağından sonra çıkar ve sol karıncıktan kanı alarak vücudun geri kalan kısmına dağıtır (sistemik dolaşım).

Anatomik olarak aort, kalpten yukarıya doğru çıkan (çıkan aort), kalbin üzerinden kıvrılan (aort yayı) ve göğüs boyunca aşağıya doğru uzanan (inen aort) bir kanaldır. Burada torasik (göğüs) aort ve abdominal (karın) aort olarak ikiye ayrılır. Başın ve boynun her iki tarafında uzanan iki ana **karotid arter** (şah damarları), iç karotid arter ve dış karotid arter olarak ikiye ayrılır. İç karotid arter kanı kalpten beyne taşır, dış karotid arter kanı yüze ve kafatası derisine taşır. **Serebral arterler**, iç karotid arterden kollara ayrılır. **Subklavyen arterler**, köprücük kemiklerinin altında kollara kan sağlayan eşleşmiş arterlerdir. Sol subklavyen arter aort yayından doğar, sağ subklavyen arter sağ ana karotid arterle brakiyosefalik gövde veya brakiyosefalik arterden çıkarak sağ kola, kafaya ve boyuna kan sağlar. Vertebral arter, ilgili subklavyen arterden doğar. Diğer kan damarlarının aksine, çıkan aort, ana karotid arterler, iç karotid arterler ve subklavyen arterlerin iç bölümleri yassı epitelden oluşur, ektodermden kaynaklanır ve bu yüzden serebral korteksten kontrol edilir. Arteriyal duvarlar, düz ve çizgili kasların birleşiminden oluşur.

NOT: İnen aort, dış karotid arterler, subklavyen arterlerin dış bölümü, vertebral (omur) arterler ve serebral (beyin) arterler yeni mezodermden doğar ve serebral meduladan kontrol edilir (bkz. kan damarları). Sonunda mezodermal ve ektodermal bölümler birbirine katılmıştır. Çıkan aort, iç karotid arterler ve subklavyen arterlerin iç bölümleri **yutak kavisi atardamarlarından** oluşan ve çok sayıda ana atardamarı meydana getiren yutak kavisinin soyundan gelir (ayrıca bkz. kalp atardamarları ve kalp toplardamarları).



BEYİN DÜZEYİ: Çıkan aort, iç karotid arterler ve subklavyen arterlerin iç bölümlerinin yassı epitel astarı **sağ insuladan (temporal lobun bir kısmı)** kontrol edilir. Hepsinin kontrol merkezi

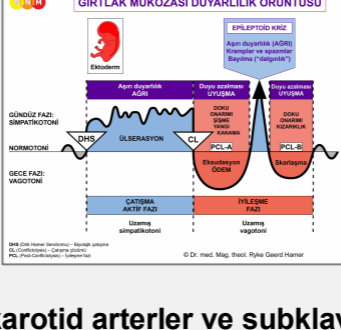
kalp toplardamarlarının beyin rölesinin karşısında yer alır.

İnsula serebral korteksin derinlerinde tam olarak dört serebral korteksin (pre-motor sensoryal korteks, motor korteks, sensoryal korteks, post-sensoryal korteks) bulunduğu noktada yer alır.

NOT: Çıkan aort, iç karotid arterler, subklavyen arterlerin iç bölümleri ve kalp atardamarları aynı kontrol merkezini ve dolayısıyla aynı biyolojik çatışmayı paylaşırlar. Hangisinin bir DHS tarafından etkileneceği rastlantısalıdır. Karotid sinüs de aynı beyin rölesinden kontrol edilir ancak farklı bir biyolojik çatışmayla ilişkilidir. İnen aort, dış karotid arter ve subklavyen arterlerin dış bölümleri, öz-değersizlik çatışmasıyla ilişkilidir.

BİYOLOJİK ÇATIŞMA: Kişinin cinsiyetine, el kullanım durumuna ve hormonal durumuna bağlı olarak eril bir **alan kaybı çatışması** veya dişil bir **cinsel çatışma** (bkz. kalp atardamarları).

Evrimsel gerekçelendirme doğrultusunda **alan çatışmaları, cinsellik çatışmaları ve ayrılık çatışmaları, sensoryal, pre-motor sensoryal ve post-sensoryal korteksten** kontrol edilen ektodermal organlarla ilgili ilksel çatışma temalarıdır.



Aort, karotid arterler ve subklavyen arterlerin Biyolojik Özel Programı; çatışma-aktif fazı ve Epileptoid Kriz sırasında aşırı duyarlılık ve iyileşme fazında duyarlılık azalması ile **GIRTLAK MUKOZA DUYARLILIK ÖRÜNTÜSÜNÜ** izler.

ÇATIŞMA AKTİF FAZI: Etkilenen beyin rölesinde çatışma etkinliğinin süresi ve derecesiyle orantılı olarak **ülserasyon**. **Hücre kaybının biyolojik amacı** kan akışını düzeltmek için arterlerin iç çapını genişletmektir. **Belirtiler:** Ortadan şiddetliye kadar değişen **ağrılar**. **NOT:** Çatışma aktifken kişi depresif durumdadır.

Eğer çatışma devam ederse, kan damarının duvarı güçsüzleşerek, ülserleşmiş olan bölgede bir baloncığa sebep olur. Buna **aort anevrizması, karotid arter anevrizması** veya **subklavyen arter anevrizması** denir (abdominal aort anevrizması ve dış karotid arter ile subklavyen arterlerin dış bölümlerine ilişkin anevrizmalar veya serebral anevrizma ile karşılaştırınız). Küçük anevrizmalar tümüyle fark edilmeksizin geçip gidebilir. Ancak anevrizmanın boyutu büyüdükçe, çevresindeki doku içine kanama ve olasılıkla tehlikeli komplikasyonlara giden daha büyük bir yırtılma riski vardır. Normalde arteriyal duvarın çizgili kaslarının içine gömülü olan düz kas lifleri, bir yırtılmayı önlemek için kan damarlarını dengeler. Dolayısıyla anevrizma yırtılması ancak sert bir hareket veya ağır kaldırma sonucu ortaya çıkar.

İYİLEŞME FAZI: Doku kaybı, iyileşme fazının ilk aşaması (**PCL-A**) sırasında, iyileşen bölgedeki ödeme (sıvı birikimi) bağlı **şişkinlikle** birlikte **hücre çoğalması** yoluyla yenilenip tazelenir. Kan damarının duvarları temel olarak kalsiyum ve kolesterol ile onarılır. Askıda kalmış bir iyileşme ile, yani iyileşme süreci sürekli olarak çatışma nöksleriyle kesintiye uğradığında, kolesterol çökeltisinin birikimi en sonunda **ateroskleroza** yani atardamarın "sertleşmesine" yol açar (ayrıca bkz. kalp atardamarları ve diğer kan damarları ile bağıntılı ateroskleroz). Genellikle eş zamanlı olarak yürüyen SENDROMA bağlı olarak su tutulması nedeniyle geniş bir şişkinlik ve arterosklerotik plakların birikimi, damarda daralmaya ve eğer karotid arter etkilenmişse baş dönmesi ve baygınlığa yol açabilir (**karotid arter stenozu**).

"İnme hastalarının küçük bir oranının şiddetli karotid stenozu olduğuna ve birçok yaşlı insanın, şiddetli karotid stenozu olduğu fakat hiç bir belirti göstermediğine dair gözlemler, stenozun derecesinin inme riskini tahmin etmede tek değişken olmadığını akla getirmektedir."

American Journal of Neuroradiology,
Ocak 1999

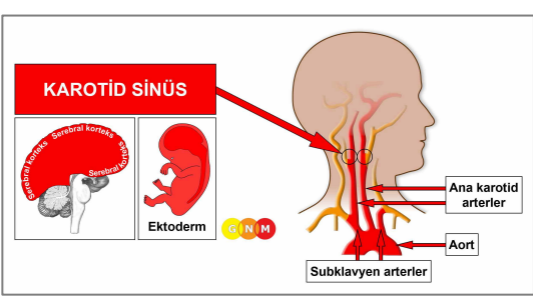
NOT: Sensoryal, post-sensoryal veya pre-motor sensoryal korteksten kontrol edilen tüm Epileptoid Krizlere, çatışmanın yoğunluğuna bağlı olarak **dolaşım sorunları, ani baş dönmeleri, kısa bilinç karışıklıkları** veya tümünden **bilinç kaybı** (dalgınlık veya “bayılma”) eşlik eder. Bir başka ayırıcı belirti, beyin hücrelerinin aşırı miktarda glükoz kullanımı nedeniyle **kan şekeri düşmesidir** (pankreas adacık hücreleri bağıntılı hipoglisemi ile karşılaştırınız).

Epileptoid Kriz boyunca arteriyel duvarın içinde oluşan kas kasılmaları sırasında, kolesterol plaklarının küçük parçaları (hatalı bir şekilde “trombus” olduğu düşünülen) koparak beyne doğru gidebilir. Ancak geleneksel tıbbin iddia ettiği üzere karotid arterin tıkanması inmeye sebep olmaz. Kalp atardamarlarındaki tıkanma durumunda olduğu gibi bir tıkanma durumu ortaya çıkarsa, yardımcı veya kollateral denilen damarlar, beyne kan ve oksijen gitmesini sağlamak üzere doğal bir bypass görevini yerine getirir.

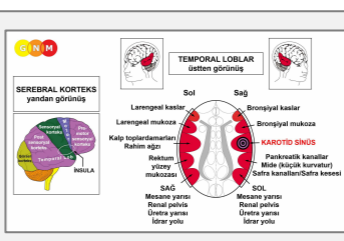
Karotid Arter Hastalığında Serebral Kollateral (Tamamlayıcı) Dolaşım

“Ana beyin damarlarından biri tıkaçıcı bir hastalık nedeniyle tehlikeye girdiğinde, kan akışının artırılarak iyileştirilmesi yoluyla beynin beslenmesinin sürdürülmesinde, serebral kollateral dolaşım önemli bir rol oynar.”

Current Cardiology Review, Kasım 2009



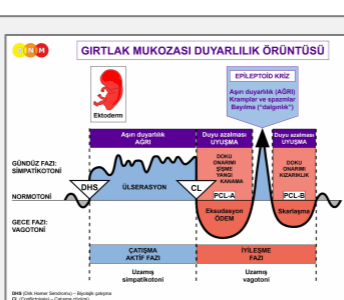
KAROTİD SINÜSÜN GELİŞİMİ VE İŞLEVİ: Karotid sinüs, karotid arterlerin iki kola ayrıldığı noktaya yakın şekilde iki taraflı olarak (boynun her iki yanında) yerleşmiş, bombeli alandır. Kalp atışlarındaki değişimleri uyumlayarak vücudun kan basıncını kontrol eden karotid sinüs, basınç reseptörlerini barındırır. Karotid sinüs astarı yassı epitelden oluşur, ektodermden doğar ve bu yüzden serebral korteksten kontrol edilir.



BEYİN DÜZEYİ: Karotid sinüs sağ insuladan (temporal lobun bir kısmı) kontrol edilir. **Insula**, serebral korteksin derininde, tam olarak dört korteksin (pre-motor sensoryal korteks, motor korteks, sensoryal korteks, post-sensoryal korteks) bulunduğu noktada konumlanmıştır. Kontrol merkezleri, kalp toplardamarlarının beyin rölesinin karşısında yer alır.

NOT: Karotid sinüs; kalp atardamarları, çıkan aort, iç karotid arterler ve subklavyen arterlerin iç bölümlerinin kontrol merkezini paylaşır.

BIYOLOJİK ÇATIŞMA: Kan basıncı aşırı yüksek.



Karotid sinüsün Biyolojik Özel Programı, çatışma aktif fazı ve Epileptoid Kriz sırasında aşırı duyarlılık ve iyileşme fazında ise duyarlılık azalması ile **GIRTLAK MUKOZA DUYARLILIK ÖRÜNTÜSÜNÜ** izler.

ÇATIŞMA AKTİF FAZİ: Çatışma etkinliğinin süresi ve derecesiyle orantılı olarak **ülserasyon**. **Hücre kaybının biyolojik amacı**, kan basıncını düşürmektir. Sürekli yoğun çatışma etkinliği, belirgin **bradikardi** (kalp atardamarları bağıntılı kalp krizi sırasındaki yavaş kalp atışı ile karşılaştırınız) ve **kan basıncında bir düşüş** ile (sol miyokardiyal kalp krizi sırasında kan basıncı düşüklüğü ile karşılaştırınız) **karotid sinüs hipersensitivitesine** (aşırı duyarlılık) sebep olur.

İYİLEŞME FAZİ: İyileşme fazının ilk aşamasında (**PCL-A**), ülserli bölge **hücre çoğalması** yoluyla tazelenir. Karotid sinüs öncelikli olarak kolesterolle onarılır. Askıda kalmış iyileşmede **karotid bifurkasyon aterom** denilen kolesterol plakların birikimi, karotid arterin iç genişliğini daraltır (karotid arter stenozunun baş dönmesi ve bayılma hissine sebep olması inmeye sebep ancak **İNMEYE SEBEP OLMAMASI** ile karşılaştırınız; bkz. karotid arter hastalığında serebral kollateral dolaşım).

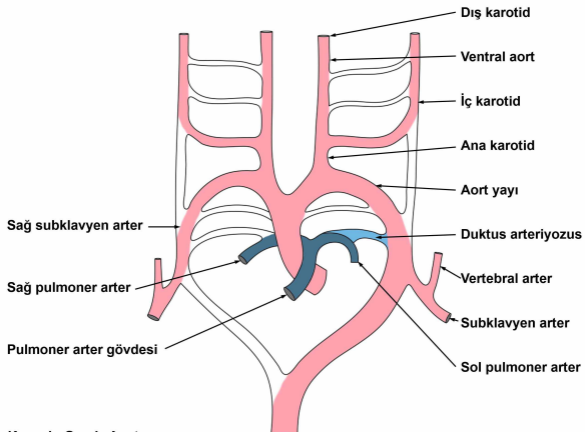
Çeviren: Nermin Uyar

Kaynak: www.learninggnm.com

© LearningGNM.com

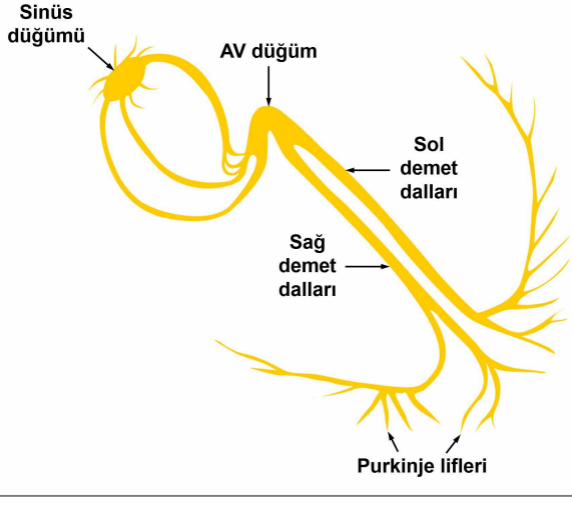
YASAL UYARI: Bu belgede yer alan bilgiler profesyonel tıbbi tavsiye yerine geçmez.

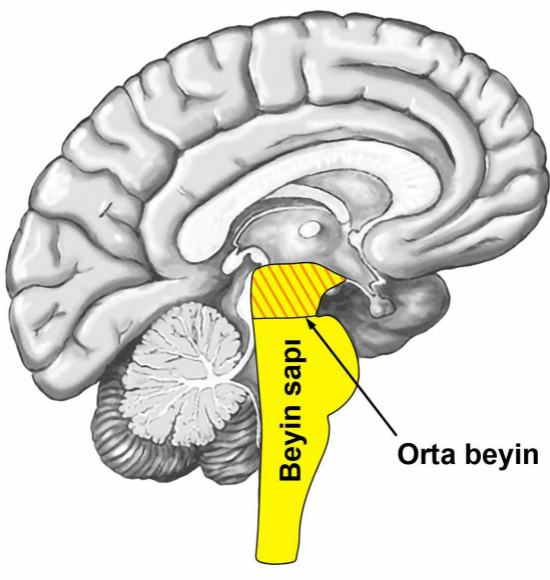
Yutak yayı Arterleri Şeması



Yutak yayı arterleri veya aort yayları, birkaç büyük arteri meydana getiren altı adet eşleşmiş embriyolojik damar yapı serisidir.

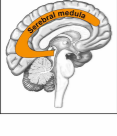Kalp ileti sistemi



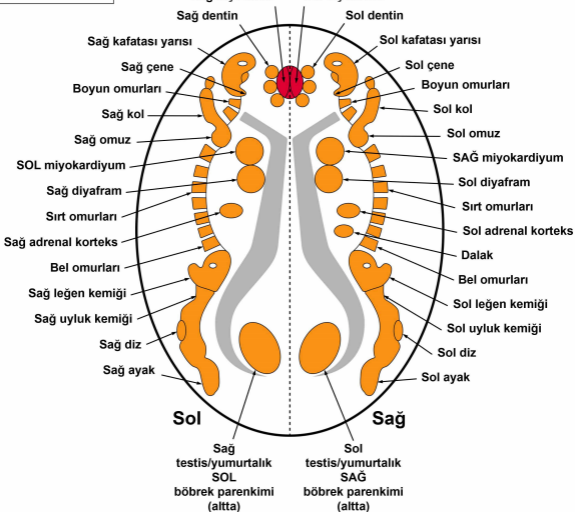


Beyin sapı

Orta beyin

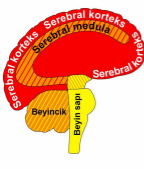


SEREBRAL MEDULA – ORGAN BAĞINTISI

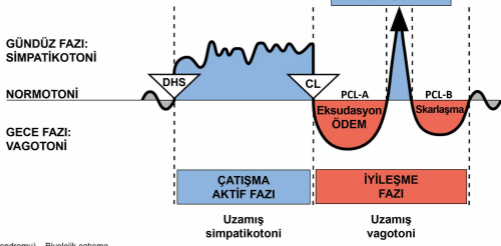


© Dr. med. Mag. theol. Ryke Geerd Hamer

Homunkulüs, vücudun farklı anatomik bölümlerinin bir temsilidir.

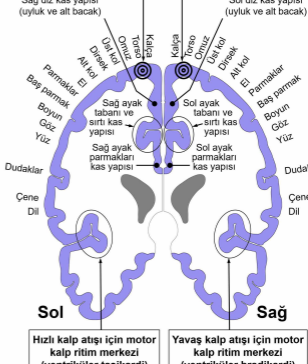
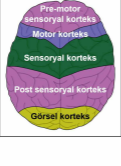
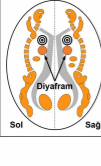


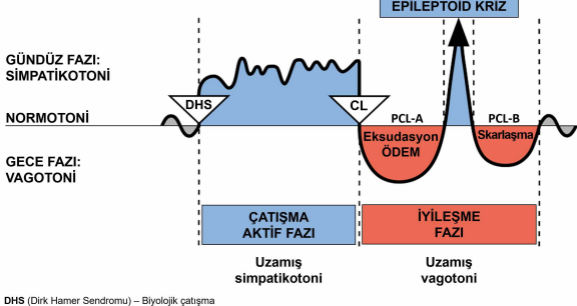
Serebral korteks	HÜCRE KAYBI (ülserasyon, nekroz)	Bakteriyle doku onarımı
Serebral medula		
Beyincik	HÜCRE ÇOĞALMASI	Mantar ve bakteriyle hücre bertarafı
Beyin sapı		



DHS (Dirk Hamer Sendromu) – Biyolojik çatışma
 CL (Conflictolysis) – Çatışma çözümü
 PCL (Post-Conflictolysis) – İyileşme fazı

© Dr. med. Mag. theol. Ryke Geerd Hamer

MOTOR KORTEKS
arkadan görünüş**Miyokardiyum**
SOL ventrikül**Miyokardiyum**
SAG ventrikül**SEREBRAL**
MEDULA
üstten görünüş**SEREBRAL**
KORTEKS
üstten görünüş

BİYOLOJİK ÖZEL PROGRAMLAR
İKİ FAZLI ÖRÜNTÜ

DHS (Dirik Hamer Sendromu) – Biyolojik çatışma

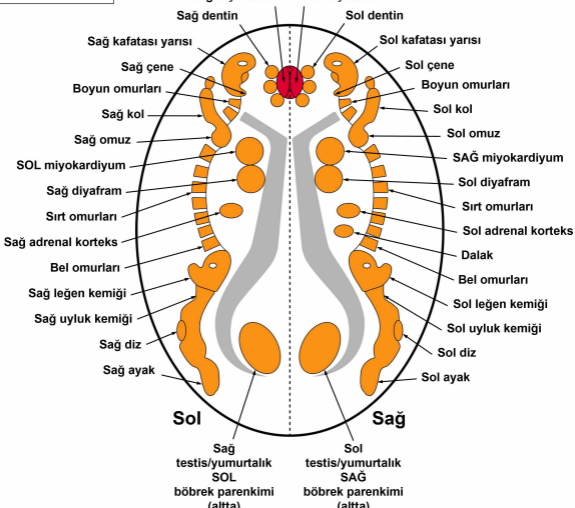
CL (Conflictolysis) – Çatışma çözümü

PCL (Post-Conflictolysis) – İyileşme fazı

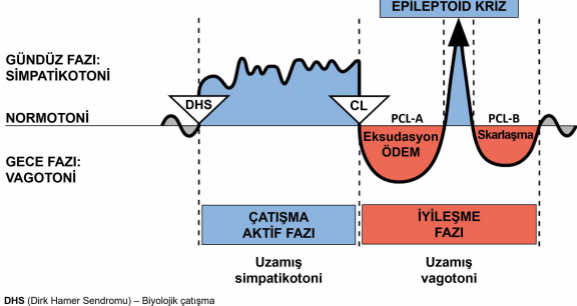
© Dr. med. Mag. theol. Ryke Geerd Hamer

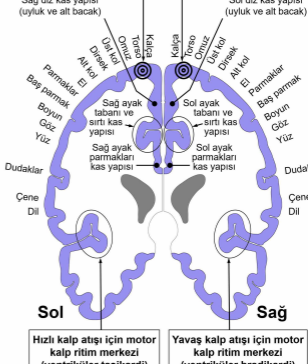
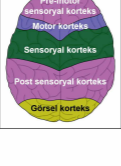
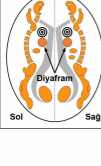


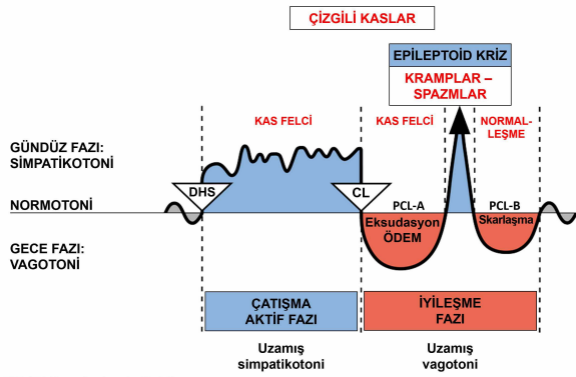
SEREBRAL MEDULA – ORGAN BAĞINTISI



© Dr. med. Mag. theol. Ryke Geerd Hamer

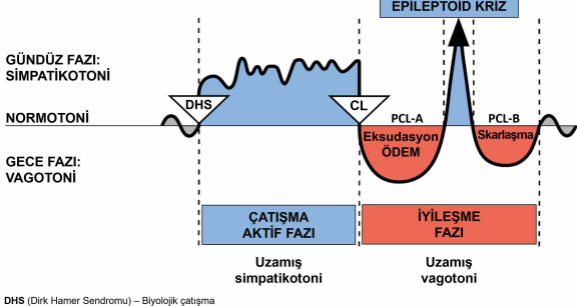


MOTOR KORTEKS
arkadan görünüş**Miyokardiyum**
SOL ventrikül**Miyokardiyum**
SAG ventrikül**SEREBRAL**
MEDULA
üstten görünüş**SEREBRAL**
KORTEKS
üstten görünüş



BİYOLOJİK ÖZEL PROGRAMLAR

İKİ FAZLI ÖRÜNTÜ

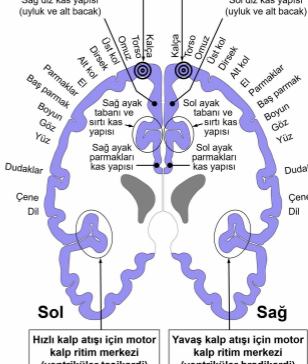
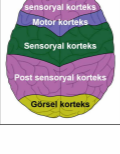
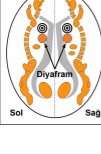


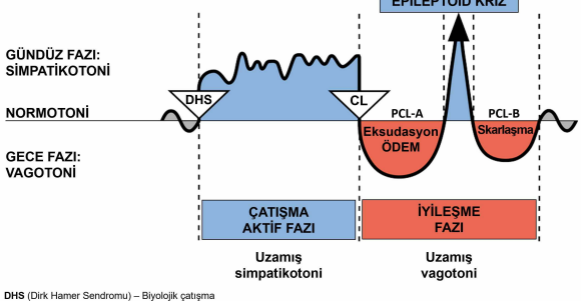
DHS (Dirik Hamer Sendromu) – Biyolojik çatışma

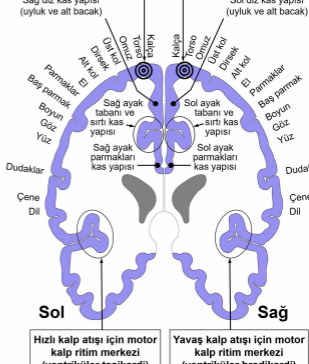
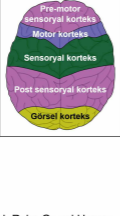
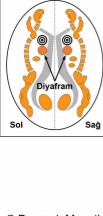
CL (Conflictolysis) – Çatışma çözümü

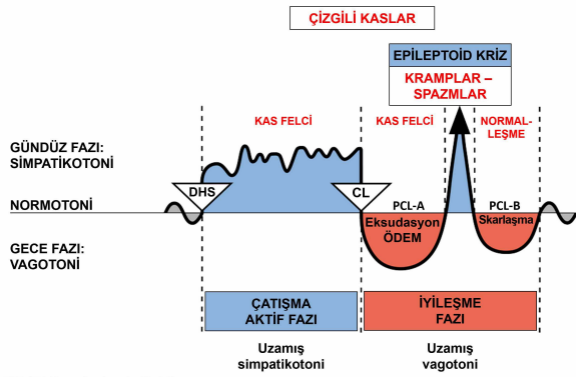
PCL (Post-Conflictolysis) – İyileşme fazı

© Dr. med. Mag. theol. Ryke Geerd Hamer

MOTOR KORTEKS
arkadan görünüş**Miyokardiyum**
SOL ventrikül**Miyokardiyum**
SAG ventrikül**SEREBRAL**
MEDULA
üstten görünüş**SEREBRAL**
KORTEKS
üstten görünüş



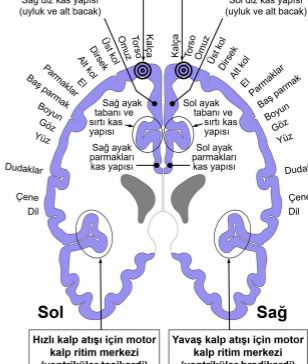
MOTOR KORTEKS
arkadan görünüş**Miyokardiyum**
SOL ventrikül**Miyokardiyum**
SAG ventrikül**Sol****Sağ****Hızlı kalp atışı için motor kalp ritim merkezi (ventriküler taşikardi)****Yavaş kalp atışı için motor kalp ritim merkezi (ventriküler bradikardi)****SEREBRAL MEDULA**
üstten görünüş**SEREBRAL KORTEKS**
üstten görünüş



MOTOR KORTEKS arkadan görünüş

Miyokardiyum
SOL ventrikül

Miyokardiyum
SAĞ ventrikül



Hızlı kalp atışı için motor
kalp ritim merkezi
(ventriküler taşikardi)

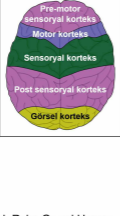
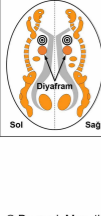
Yavaş kalp atışı için motor
kalp ritim merkezi
(ventriküler bradikardi)

Sol

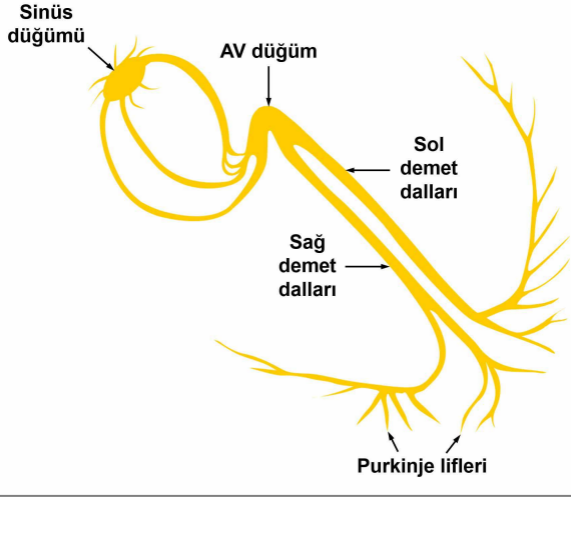
Sağ

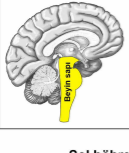
SEREBRAL MEDULA üstten görünüş

SEREBRAL KORTEKS üstten görünüş



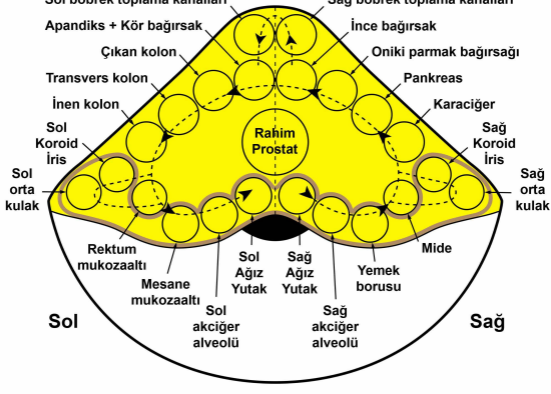Kalp ileti sistemi





BEYİN SAPI – ORGAN BAĞINTISI

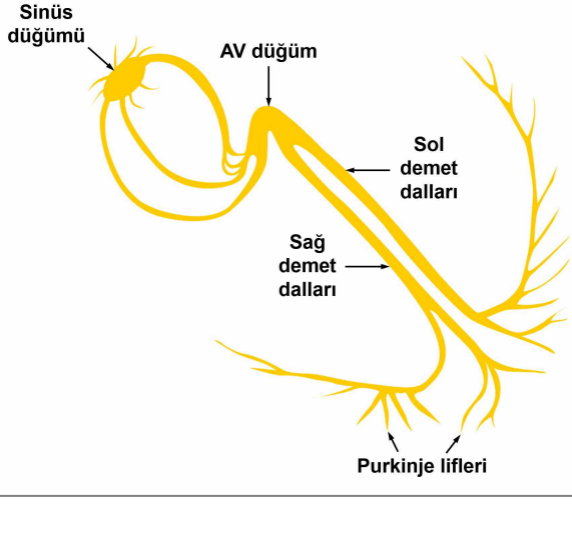
G N M

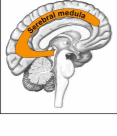


© Dr. med. Mag. theol. Ryke Geerd Hamer

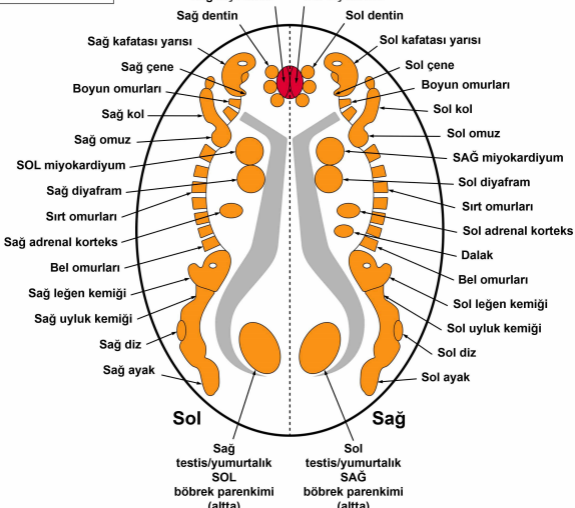
Warfarin (Coumadin olarak da bilinen bir markadır), yaygın şekilde kullanılır fakat yanlış şekilde kan inceltici olarak adlandırılır. Başlangıçta 1948'de sıçanlara ve farelere karşı böcek ilacı (pestisit) olarak kullanılmıştır ve hala bu amaçla kullanılmaktadır. (Wikipedia)

Kalp ileti sistemi

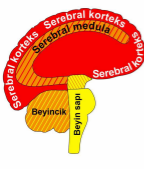




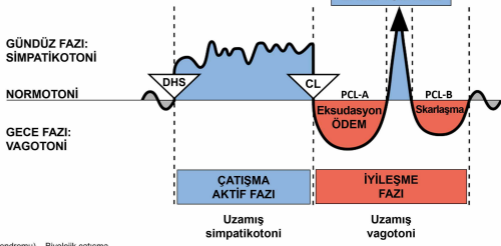
SEREBRAL MEDULA – ORGAN BAĞINTISI



© Dr. med. Mag. theol. Ryke Geerd Hamer

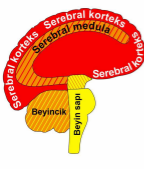


Serebral korteks	HÜCRE KAYBI (ülserasyon, nekroz)	Bakteriyle doku onarımı
Serebral medula		
Beyincik	HÜCRE ÇOĞALMASI	Mantar ve bakteriyle hücre bertarafı
Beyin sapı		

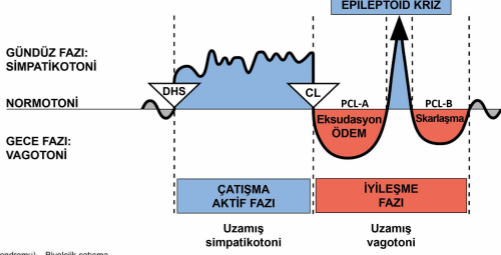


DHS (Dirk Hamer Sendromu) – Biyolojik çatışma
CL (Conflictolysis) – Çatışma çözümü
PCL (Post-Conflictolysis) – İyileşme fazı

© Dr. med. Mag. theol. Ryke Geerd Hamer

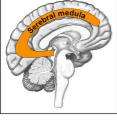


Serebral korteks	HÜCRE KAYBI (ülserasyon, nekroz)	Bakteriyle doku onarımı
Serebral medula		
Beyincik	HÜCRE ÇOĞALMASI	Mantar ve bakteriyle hücre bertarafı
Beyin sapı		

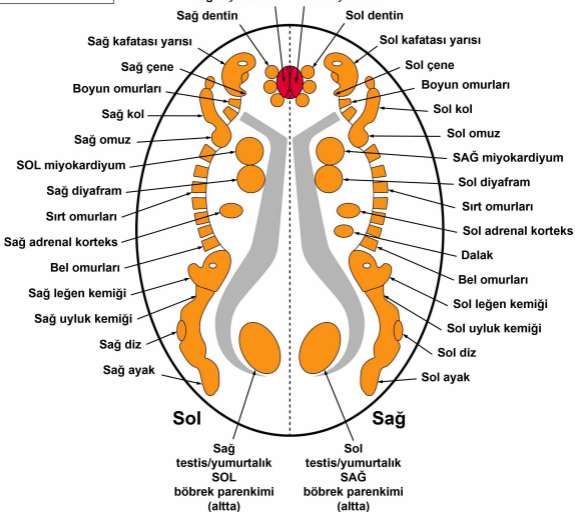


DHS (Dirk Hamer Sendromu) – Biyolojik çatışma
 CL (Conflictolysis) – Çatışma çözümü
 PCL (Post-Conflictolysis) – İyileşme fazı

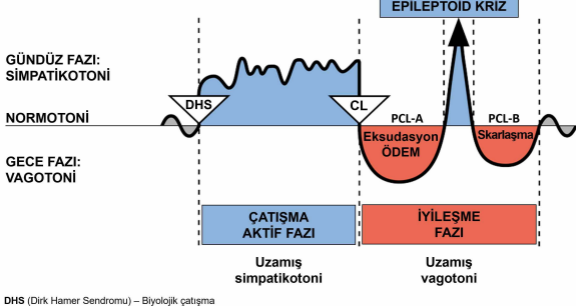
© Dr. med. Mag. theol. Ryke Geerd Hamer



SEREBRAL MEDULA – ORGAN BAĞINTISI



© Dr. med. Mag. theol. Ryke Geerd Hamer

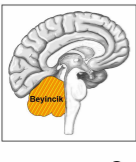
BİYOLOJİK ÖZEL PROGRAMLAR
İKİ FAZLI ÖRÜNTÜ

DHS (Dirik Hamer Sendromu) – Biyolojik çatışma

CL (Conflictolysis) – Çatışma çözümü

PCL (Post-Conflictolysis) – İyileşme fazı

© Dr. med. Mag. theol. Ryke Geerd Hamer



BEYİNCİK – ORGAN BAĞINTISI



Sol

Sağ

Beyin sapı

4. ventrikül

Sağ meme bezleri

Sol meme bezleri

Sağ plevra ve periton

Sol plevra ve periton

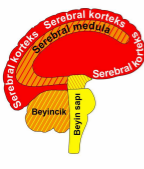
Alt deri vücudun sağ tarafı

Alt deri vücudun sol tarafı

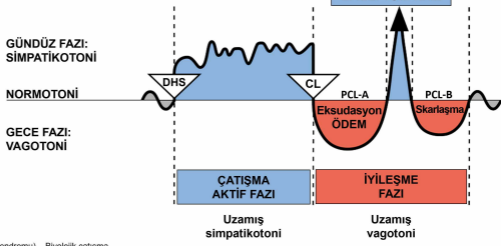
SOL perikardiyum

SAĞ perikardiyum

© Dr. med. Mag. theol. Ryke Geerd Hamer

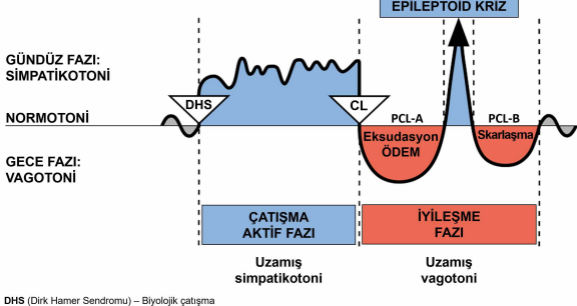


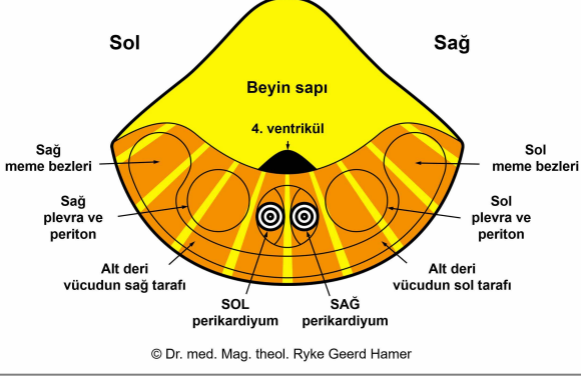
Serebral korteks	HÜCRE KAYBI (ülserasyon, nekroz)	Bakteriyle doku onarımı
Serebral medula		
Beyincik	HÜCRE ÇOĞALMASI	Mantar ve bakteriyle hücre bertarafı
Beyin sapı		



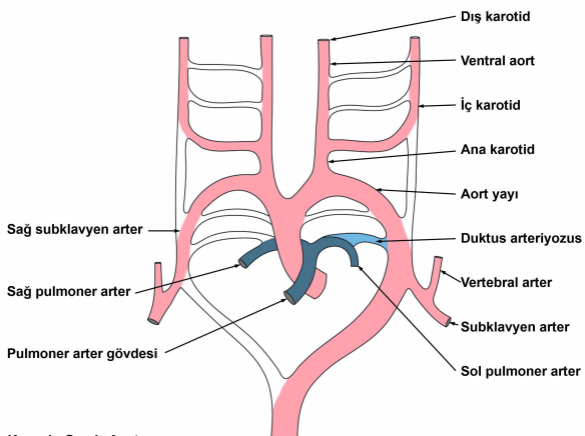
DHS (Dirk Hamer Sendromu) – Biyolojik çatışma
 CL (Conflictolysis) – Çatışma çözümü
 PCL (Post-Conflictolysis) – İyileşme fazı

© Dr. med. Mag. theol. Ryke Geerd Hamer

BİYOLOJİK ÖZEL PROGRAMLAR
İKİ FAZLI ÖRÜNTÜ

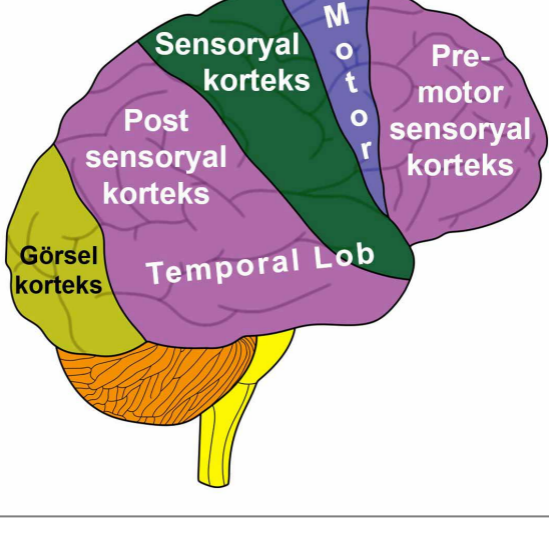
**BEYİNCİK
üstten görünüş**

Yutak yayı Arterleri Şeması

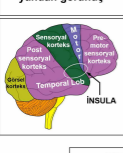


Yutak yayı arterleri veya aort yayları, birkaç büyük arteri meydana getiren altı adet eşleşmiş embriyolojik damar yapı serisidir.

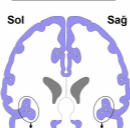
SEREBRAL KORTEKS yandan görünüş



SEREBRAL KORTEKS yandan görünüş



MOTOR KORTEKS arkadan görünüş

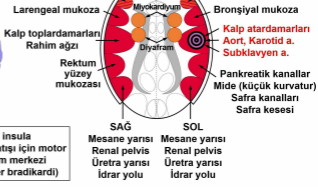

TEMPORAL LOBLAR üstten görünüş



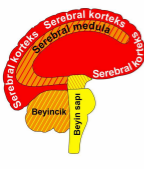
Sol

Sağ

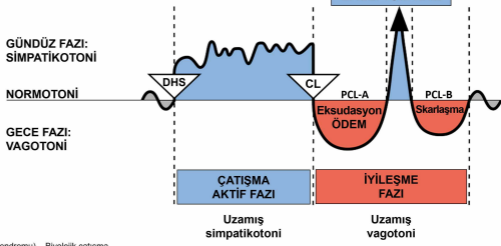


SOL insula
Hızlı kalp atışı için motor kalp ritim merkezi (ventriküler taşikardi)

SAĞ insula
Yavaş kalp atışı için motor kalp ritim merkezi (ventriküler bradikardi)



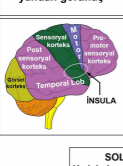
Serebral korteks	HÜCRE KAYBI (ülserasyon, nekroz)	Bakteriyle doku onarımı
Serebral medula		
Beyincik	HÜCRE ÇOĞALMASI	Mantar ve bakteriyle hücre bertarafı
Beyin sapı		



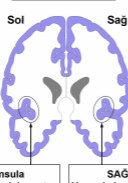
DHS (Dirk Hamer Sendromu) – Biyolojik çatışma
 CL (Conflictolysis) – Çatışma çözümü
 PCL (Post-Conflictolysis) – İyileşme fazı

© Dr. med. Mag. theol. Ryke Geerd Hamer

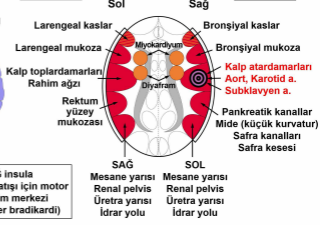
SEREBRAL KORTEKS yandan görünüş



MOTOR KORTEKS arkadan görünüş

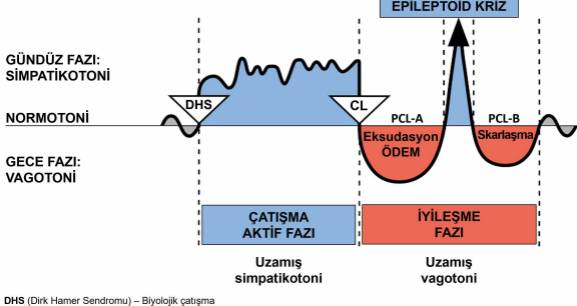


TEMPORAL LOBLAR üstten görünüş



SOL insula
Hızlı kalp atışı için motor kalp ritim merkezi (ventriküler taşikardi)

SAG insula
Yavaş kalp atışı için motor kalp ritim merkezi (ventriküler bradikardi)

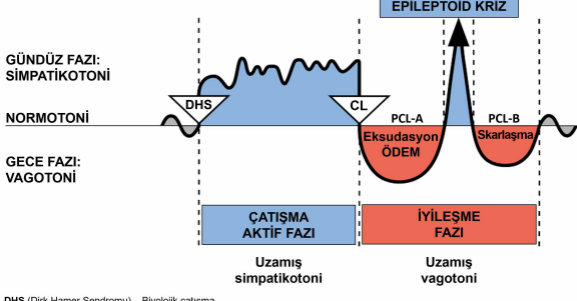


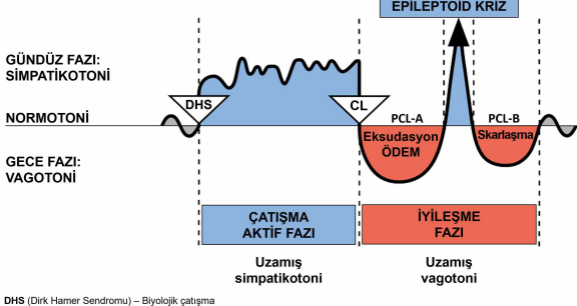
DHS (Dirik Hamer Sendromu) – Biyolojik çatışma

CL (Conflictolysis) – Çatışma çözümü

PCL (Post-Conflictolysis) – İyileşme fazı

© Dr. med. Mag. theol. Ryke Geerd Hamer



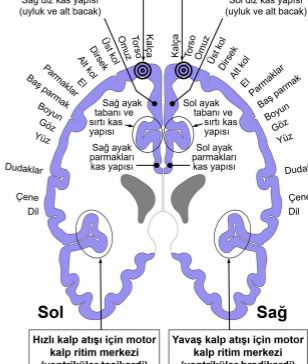
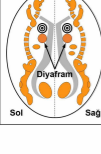
BİYOLOJİK ÖZEL PROGRAMLAR
İKİ FAZLI ÖRÜNTÜ

DHS (Dirik Hamer Sendromu) – Biyolojik çatışma

CL (Conflictolysis) – Çatışma çözümü

PCL (Post-Conflictolysis) – İyileşme fazı

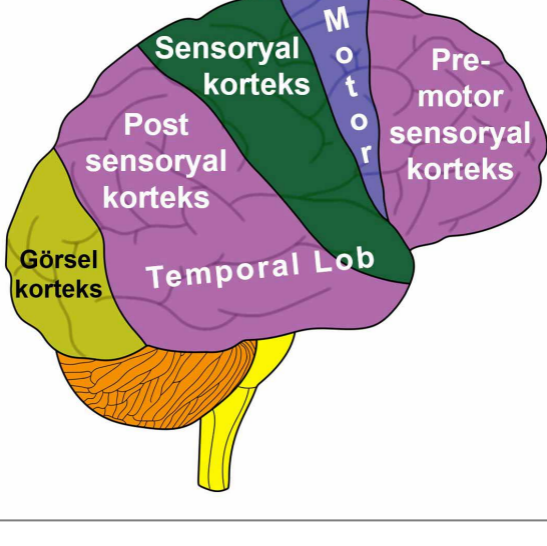
© Dr. med. Mag. theol. Ryke Geerd Hamer

MOTOR KORTEKS
arkadan görünüş**Miyokardiyum**
SOL ventrikül**Miyokardiyum**
SAG ventrikül**SEREBRAL**
MEDULA
üstten görünüş**SEREBRAL**
KORTEKS
üstten görünüş

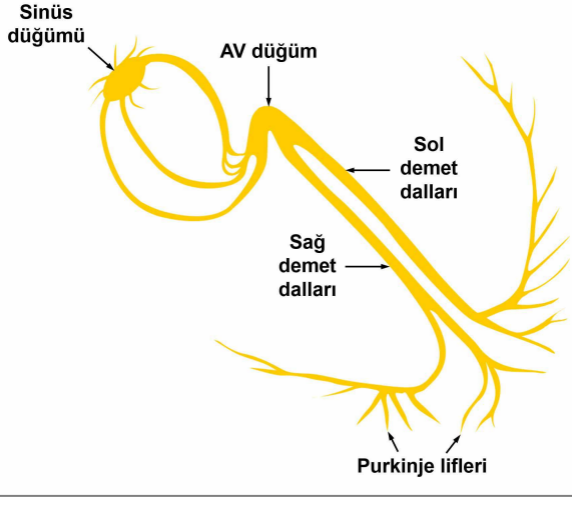
Sol Sağ

© Dr. med. Mag. theol. Ryke Geerd Hamer

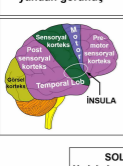
SEREBRAL KORTEKS yandan görünüş



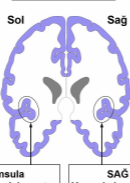
Kalp ileti sistemi



SEREBRAL KORTEKS yandan görünüş



MOTOR KORTEKS arkadan görünüş



TEMPORAL LOBLAR üstten görünüş



Sol

Sağ



SAĞ

SOL

Mesane yarısı

Renal pelvis

Üretra yarısı

İdrar yolu

Mesane yarısı

Renal pelvis

Üretra yarısı

İdrar yolu

SOL insula

Hızlı kalp atışı için motor

kalp ritim merkezi

(ventriküler taşikardi)

SAĞ insula

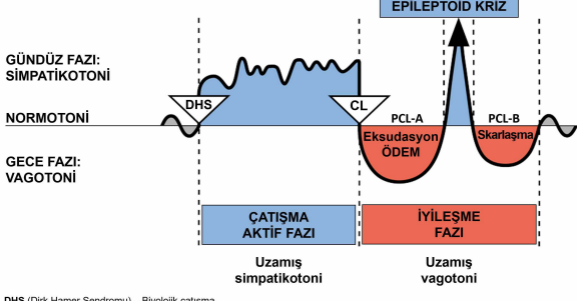
Yavaş kalp atışı için motor

kalp ritim merkezi

(ventriküler bradikardi)

BİYOLOJİK ÖZEL PROGRAMLAR

İKİ FAZLI ÖRÜNTÜ



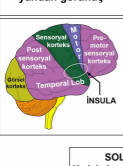
DHS (Dirik Hamer Sendromu) – Biyolojik çatışma

CL (Conflictolysis) – Çatışma çözümü

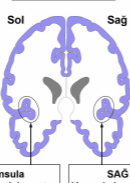
PCL (Post-Conflictolysis) – İyileşme fazı

© Dr. med. Mag. theol. Ryke Geerd Hamer

SEREBRAL KORTEKS yandan görünüş



MOTOR KORTEKS arkadan görünüş

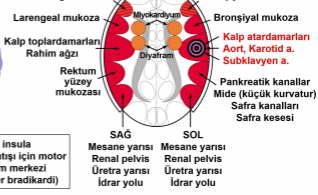


TEMPORAL LOBLAR üstten görünüş



Sol

Sağ



SAĞ

SOL

SOL insula

Hızlı kalp atışı için motor kalp ritim merkezi (ventriküler taşikardi)

SAĞ insula

Yavaş kalp atışı için motor kalp ritim merkezi (ventriküler bradikardi)

Mesane yarısı

Renal pelvis

Üretra yarısı

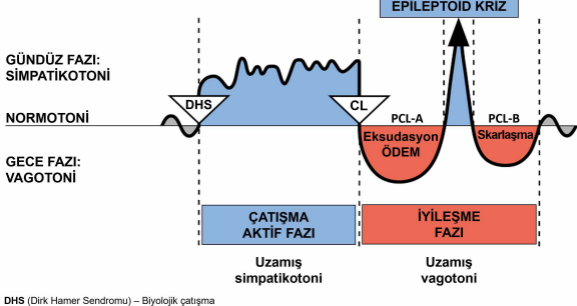
İdrar yolu

Mesane yarısı

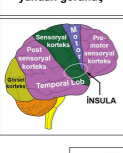
Renal pelvis

Üretra yarısı

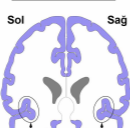
İdrar yolu



SEREBRAL KORTEKS yandan görünüş



MOTOR KORTEKS arkadan görünüş

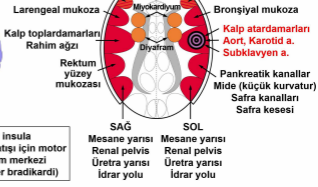


TEMPORAL LOBLAR üstten görünüş



Sol

Sağ



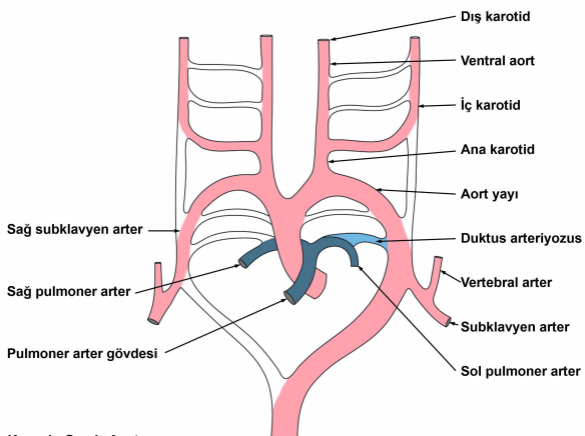
SOL insula

Hızlı kalp atışı için motor kalp ritim merkezi (ventriküler taşikardi)

SAG insula

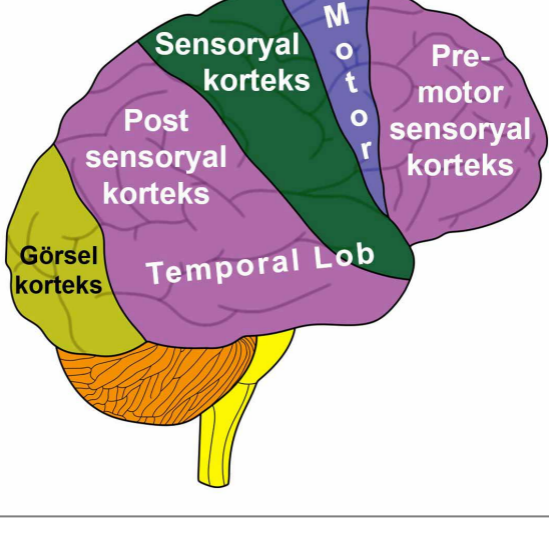
Yavaş kalp atışı için motor kalp ritim merkezi (ventriküler bradikardi)

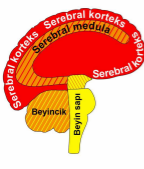
Yutak yayı Arterleri Şeması



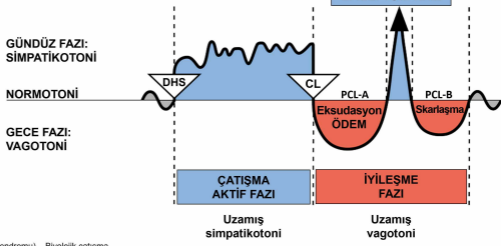
Yutak yayı arterleri veya aort yayları, birkaç büyük arteri meydana getiren altı adet eşleşmiş embriyolojik damar yapı serisidir.

SEREBRAL KORTEKS yandan görünüş





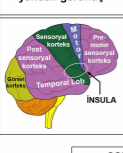
Serebral korteks	HÜCRE KAYBI (ülserasyon, nekroz)	Bakteriyle doku onarımı
Serebral medula		
Beyincik	HÜCRE ÇOĞALMASI	Mantar ve bakteriyle hücre bertarafı
Beyin sapı		



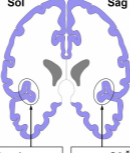
DHS (Dirk Hamer Sendromu) – Biyolojik çatışma
 CL (Conflictolysis) – Çatışma çözümü
 PCL (Post-Conflictolysis) – İyileşme fazı

© Dr. med. Mag. theol. Ryke Geerd Hamer

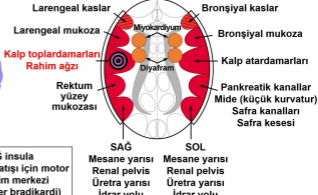
SEREBRAL KORTEKS yandan görünüş



MOTOR KORTEKS arkadan görünüş

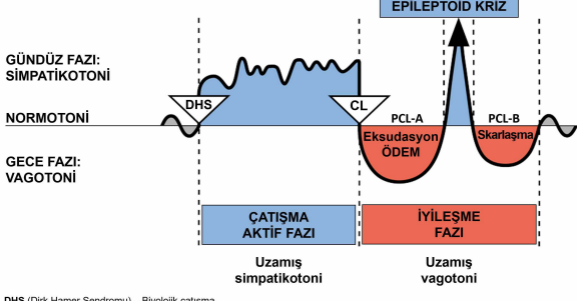


TEMPORAL LOBLAR üstten görünüş



SOL insula
Hızlı kalp atışı için motor kalp ritim merkezi (ventriküler taşikardi)

SAĞ insula
Yavaş kalp atışı için motor kalp ritim merkezi (ventriküler bradikardi)

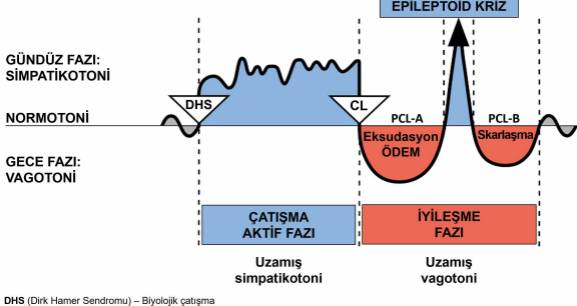


DHS (Dirik Hamer Sendromu) – Biyolojik çatışma

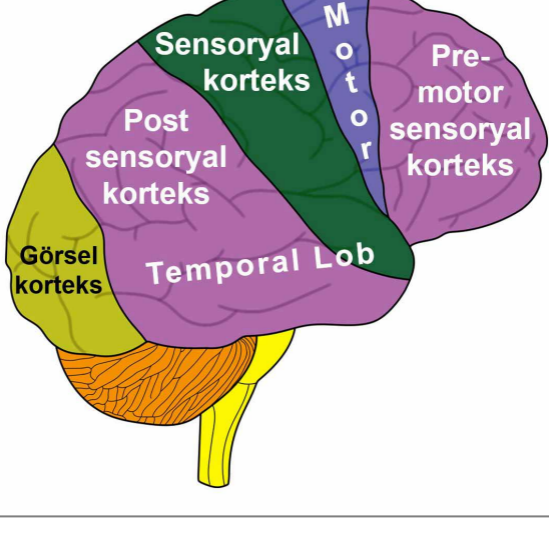
CL (Conflictolysis) – Çatışma çözümü

PCL (Post-Conflictolysis) – İyileşme fazı

© Dr. med. Mag. theol. Ryke Geerd Hamer

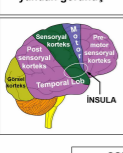


SEREBRAL KORTEKS yandan görünüş

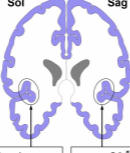


Warfarin (Coumadin olarak da bilinen bir markadır), yaygın şekilde kullanılır fakat yanlış şekilde kan inceltici olarak adlandırılır. Başlangıçta 1948'de sıçanlara ve farelere karşı böcek ilacı (pestisit) olarak kullanılmıştır ve hala bu amaçla kullanılmaktadır. (Wikipedia)

SEREBRAL KORTEKS yandan görünüş



MOTOR KORTEKS arkadan görünüş

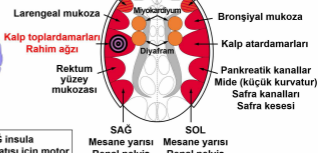


TEMPORAL LOBLAR üstten görünüş



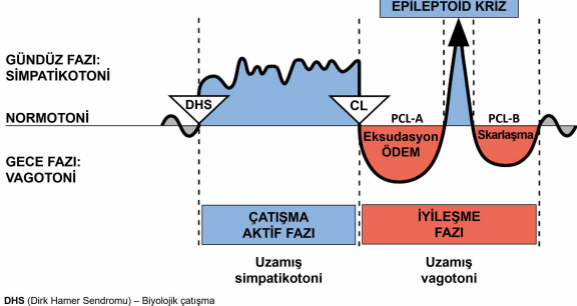
Sol

Sağ

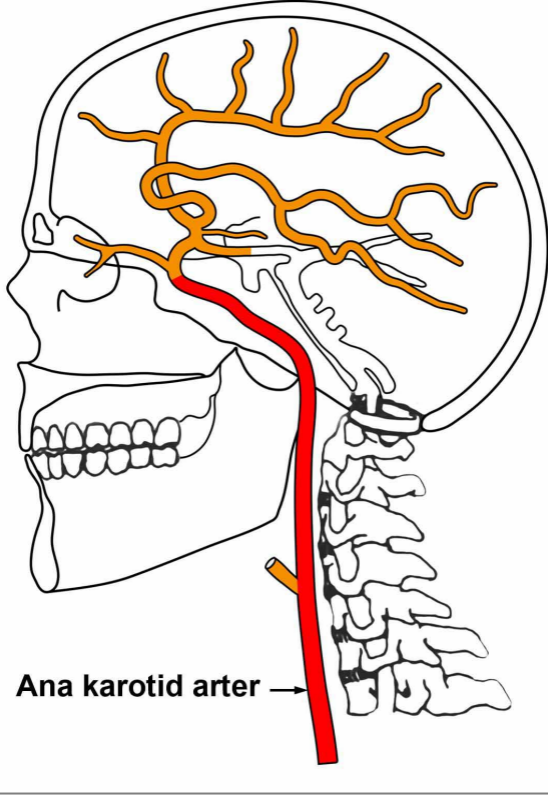


SOL insula
Hızlı kalp atışı için motor kalp ritim merkezi (ventriküler taşikardi)

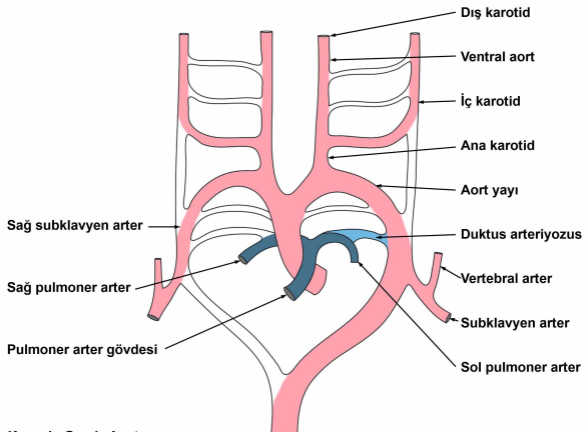
SAĞ insula
Yavaş kalp atışı için motor kalp ritim merkezi (ventriküler bradikardi)

BİYOLOJİK ÖZEL PROGRAMLAR
İKİ FAZLI ÖRÜNTÜ

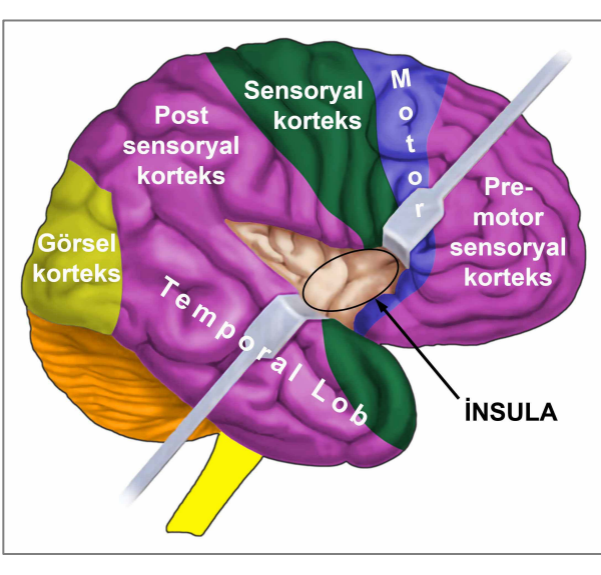
SEREBRAL ARTERLER



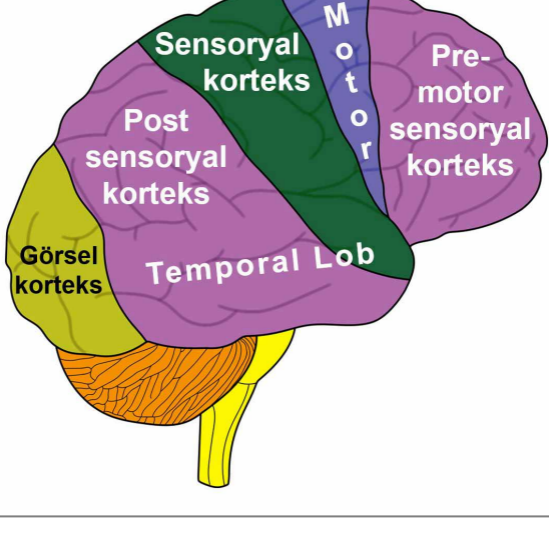
Yutak yayı Arterleri Şeması

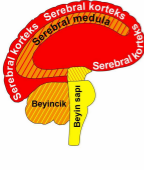


Yutak yayı arterleri veya aort yayları, birkaç büyük arteri meydana getiren altı adet eşleşmiş embriyolojik damar yapı serisidir.

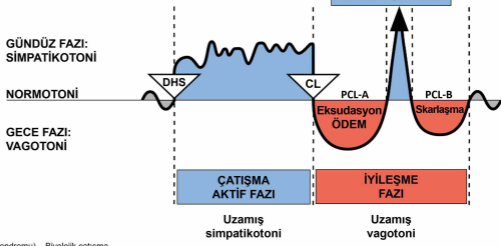


SEREBRAL KORTEKS yandan görünüş





Serebral korteks	HÜCRE KAYBI (ülserasyon, nekroz)	Bakteriyle doku onarımı
Serebral medula		
Beyincik	HÜCRE ÇOĞALMASI	Mantar ve bakteriyle hücre bertarafı
Beyin sapı		

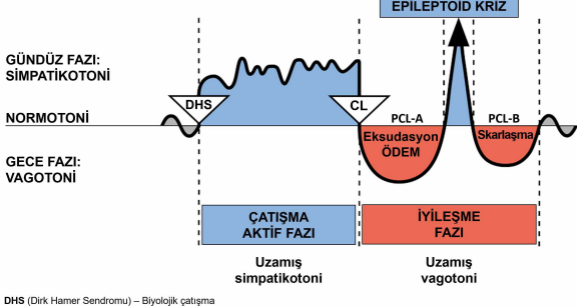


DHS (Dirk Hamer Sendromu) – Biyolojik çatışma
 CL (Conflictolysis) – Çatışma çözümü
 PCL (Post-Conflictolysis) – İyileşme fazı

© Dr. med. Mag. theol. Ryke Geerd Hamer

BİYOLOJİK ÖZEL PROGRAMLAR

İKİ FAZLI ÖRÜNTÜ



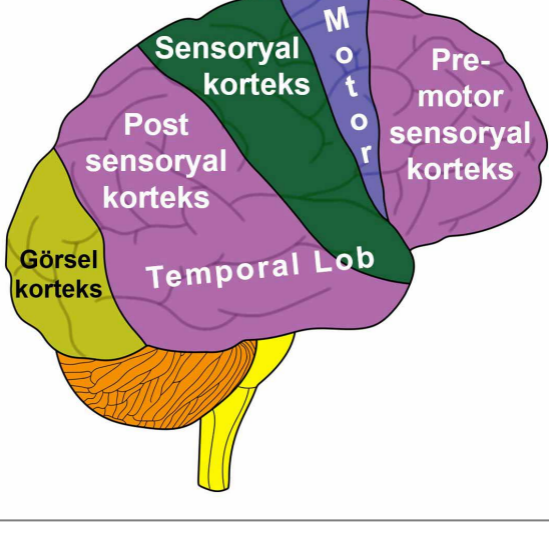
DHS (Dirik Hamer Sendromu) – Biyolojik çatışma

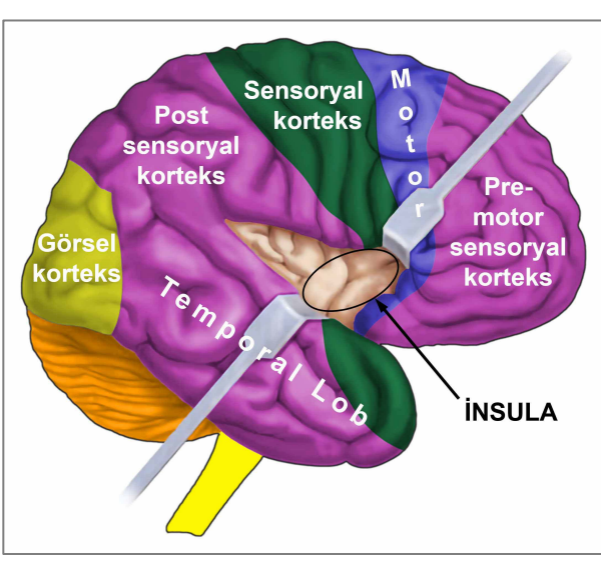
CL (Conflictolysis) – Çatışma çözümü

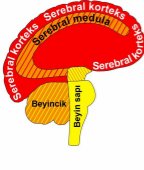
PCL (Post-Conflictolysis) – İyileşme fazı

© Dr. med. Mag. theol. Ryke Geerd Hamer

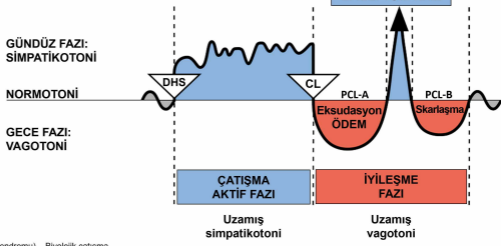
SEREBRAL KORTEKS yandan görünüş







Serebral korteks	HÜCRE KAYBI (ülserasyon, nekroz)	Bakteriyle doku onarımı
Serebral medula		
Beyincik	HÜCRE ÇOĞALMASI	Mantar ve bakteriyle hücre bertarafı
Beyin sapı		



DHS (Dirk Hamer Sendromu) – Biyolojik çatışma
CL (Conflictolysis) – Çatışma çözümü
PCL (Post-Conflictolysis) – İyileşme fazı

© Dr. med. Mag. theol. Ryke Geerd Hamer

BİYOLOJİK ÖZEL PROGRAMLAR

İKİ FAZLI ÖRÜNTÜ

