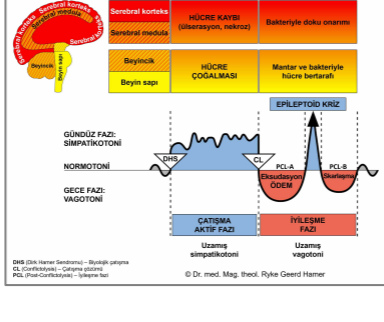


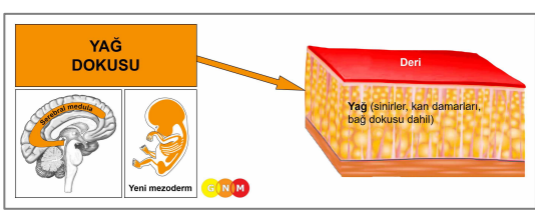
# BİYOLOJİK ÖZEL PROGRAMLAR

## YAĞ DOKUSU

Yazan: Caroline Markolin, Ph.D.

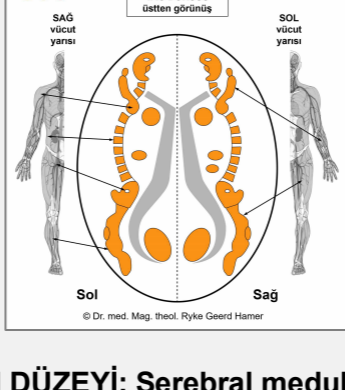


Rev. 1.01



### YAĞ DOKUSUNUN GELİŞİMİ VE İŞLEVİ:

Yağ dokusu derinin altında (deri altı yağı) ve iç organların çevresinde (visceral yağ) kalın bir tabaka oluşturur. Destekleyici olduğu kadar, yalıtıcı işlevi de bulunmaktadır. Yağ hücrelerine ek olarak, elastik fiberler gibi gevşek bağ dokusu bileşenleri de içerir. Yağ dokusu yeni mezodermden doğar ve dolayısıyla serebral meduladan kontrol edilir.



**BEYİN DÜZEYİ: Serebral medulada,** vücudun sağ tarafındaki yağ dokusu beynin sol tarafından, sol tarafındaki yağ dokusu da sağ serebral yarı küre tarafından kontrol edilmektedir. Dolayısıyla, beyinden organa doğru çapraz bir karşılıklı ilişki vardır.

**NOT:** Kemikler, iskelet kasları, lenf kanalları ve lenf nodları, kan damarları, bağ dokusu ve yağ dokusu aynı beyin rölesini ve bu yüzden aynı biyolojik çatışmayı, yani öz-değersizlik çatışmasını paylaşırlar. Kontrol merkezleri baştan ayağa doğru bir düzenle konumlanmıştır.

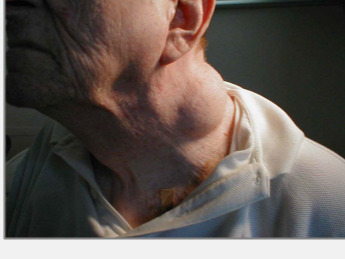
**BİYOLOJİK ÇATIŞMA:** Yağ dokusuyla bağlantılı biyolojik çatışma **hafif öz-değersizlik çatışması** veya **öz-değer kaybıdır**. Belirli öz-değersizlik çatışmaları, kemikler ve eklemler için de aynıdır.

Evrimsel gerekçelendirme doğrultusunda, **öz-değersizlik çatışmaları**, **serebral meduladan kontrol edilen yeni mezodermden türeyen organlarla bağlantılı ilksel çatışma temasıdır**.

**NOT:** Vücudun sağ veya sol tarafındaki yağ dokusunun etkilenmesi (ya da her ikisinin birden), kişinin yanallığıyla (el kullanımı) ve çatışmanın anne/çocuk ya da eş (partner) ile bağlantılı olup olmamasıyla ilişkilidir. Bölgesel bir çatışma, öz-değersizlik çatışmasıyla ilişkili olan yerin en yakınındaki yağ dokusunu etkiler.

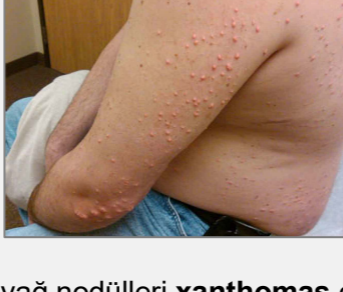**ÇATIŞMA-AKTİF FAZİ:** yağ dokusu **nekrozu (hücre kaybı)**.

**İYİLEŞME FAZİ:** iyileşme fazının ilk aşaması sırasında (**PCL-A**) doku kaybı, iyileşen bölgedeki ödeme bağlı (sıvı birikimi) **şişkinliğin** eşlik ettiği **hücre çoğalması** yoluyla yeniden takviye edilir. Çatışma-aktif fazının yoğunluğu ve süresine bağlı olarak, kitle(ler)in boyutu değişir.

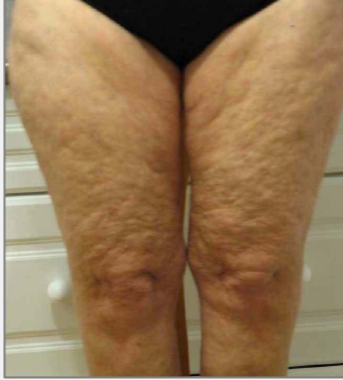

Bölgesel bir şişkinlik **lipoma** (yağ bezesi) olarak kendini gösterir (görünüşiyle bir lipoma, tıpkı nörofibromaya benzer).

Boynun sol tarafındaki bir lipoma, eğer kişi sol elini kullanan (solak) biriye, eş (anne ve çocuk dışında kalan herkes) ile bağıntılı bir entelektüel öz-değersizlik çatışmasıyla ilişkilidir (Hodgkin's Lenfoma ve non-Hodgkin's Lenfoma ile karşılaştırınız).

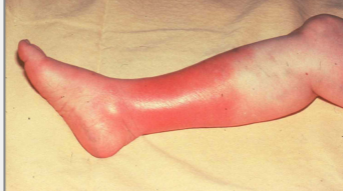

Küçük yağ nodülleri **xanthomas** olarak adlandırılır. Etkilenen bölge, vücudun öz-değersizlik çatışmasının bağıntılı olduğu kısmını açığa vurur.



Adipoz ödemi diye de bilinen **selülit**, çukurlu ve tümsekli bir görünüşle derinin hemen altındaki yağ cepleri olarak kendini gösterir (bu, doğal yaşlanma sürecinin bir sonucu olan gevşek ve kırışık cilde benzemez).

Selülit, daha çok kadınları etkiler. Genellikle erken yaşlarda ve ağırlıklı olarak "çok yağlı" olduğu düşünülen (kültürel anlamda koşullanılmış bir algı olup, Doğada "çok yağlı" veya "çok zayıf" yoktur) kalça ve basen gibi "problem bölgelerde"dir. "Çekici olmayan" görüntü, genel olarak durumu daha da kötüleştiren ilave öz-değersizlik çatışmalarına yol açar.



**Selülitise** (selülit ile karıştırılmamalıdır), özellikle iyileşme sürecine bakteri eşlik ediyorsa, etkilenen bölge şiş ve ağrılıdır.

Bacakla ilişkili bir öz-değersizlik çatışması, devam ettiremiyor olmakla (gerçek anlamıyla veya mecazi anlamda) tetiklenebilir. Eğer rahatsızlık sağ bacakta ise (resme bkz.), bu durum eğer kişi sol elini kullanan (solak) biriye, anne veya çocuk bağıntılı bir çatışmaya işaret eder.

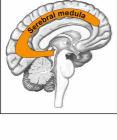**NOT:** Yağ dokusu dahil olmak üzere, **yeni mezodermden türeyen tüm organlar** ("ihtiyaç fazlası grup"), **biyolojik amacı, iyileşme fazının sonunda gösterirler.** İyileşme sürecinin tamamlanmasından sonra, benzer bir çatışmaya daha iyi hazırlıklı olmayı sağlayacak şekilde, bu organ ve dokular eskisinden daha güçlü hale gelir.

**Çeviren: Nermin Uyar**

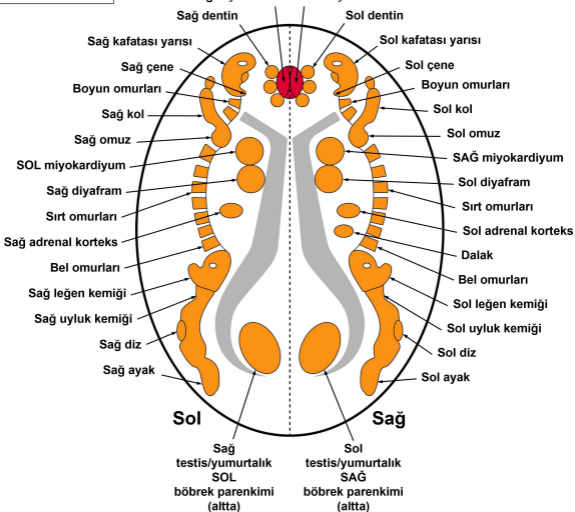
**Kaynak: [www.learninggnm.com](http://www.learninggnm.com)**

© LearningGNM.com

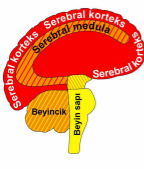
YASAL UYARI: Bu belgede yer alan bilgiler profesyonel tıbbi tavsiye yerine geçmez.



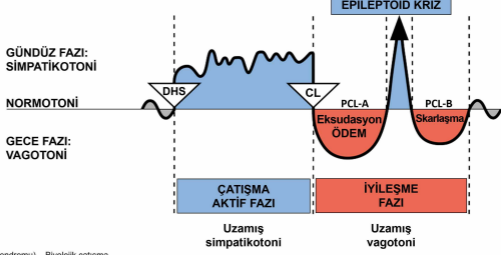
## SEREBRAL MEDULA – ORGAN BAĞINTISI



© Dr. med. Mag. theol. Ryke Geerd Hamer



Serebral korteks	HÜCRE KAYBI (ülserasyon, nekroz)	Bakteriyle doku onarımı
Serebral medula		
Beyincik	HÜCRE ÇOĞALMASI	Mantar ve bakteriyle hücre bertarafı
Beyin sapı		

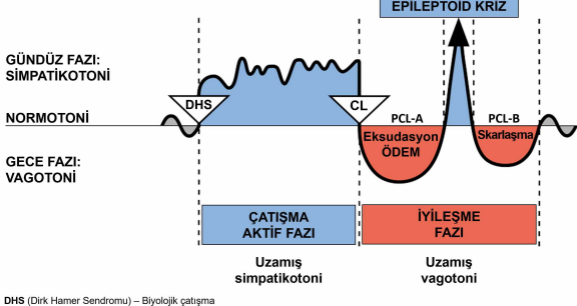


DHS (Dirk Hamer Sendromu) – Biyolojik çatışma  
 CL (Conflictolysis) – Çatışma çözümü  
 PCL (Post-Conflictolysis) – İyileşme fazı

© Dr. med. Mag. theol. Ryke Geerd Hamer

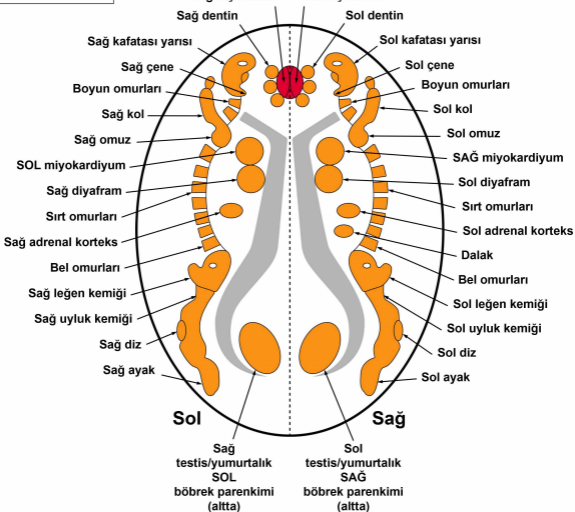
## BİYOLOJİK ÖZEL PROGRAMLAR

## İKİ FAZLI ÖRÜNTÜ





## SEREBRAL MEDULA – ORGAN BAĞINTISI



© Dr. med. Mag. theol. Ryke Geerd Hamer