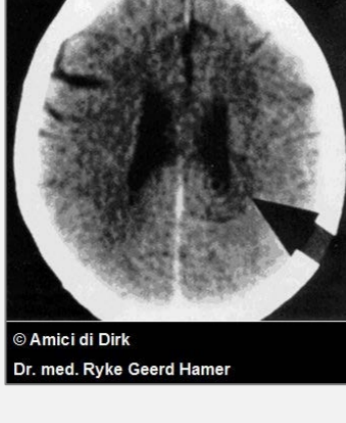


ČITANJE MOZGA

Caroline Markolin, Ph.D.



Kompjuterski tomogrami mozga najčešće se koriste za traženje tumora i drugih „poremećaja” na mozgu. Dr Ryke Geerd Hamer, internista i tvorac Germanske Nove Medicine (GNM), 1981. godine došao je do zadivljujućeg otkrića.

Analizom i upoređivanjem hiljada skenova mozga svojih pacijenata sa njihovom ličnom anamnezom, utvrdio je da svaka bolest-od prehlade do raka-počinje neočekivanim konfliktnim šokom.

Dr Hamer je otkrio da se takav nepredviđeni konflikt (neočekivana ljutnja ili briga, neočekivani gubitak ili razdvajanje, neočekivana uvreda, itd.) ne događa samo u našoj psihi, već se istovremeno događa i u mozgu, i u odgovarajućem organu. U trenutku kad doživimo konflikt, šok pogađa specifično područje mozga, izazivajući oštećenje koje se jasno vidi na snimku, kao skup oštrih koncentričnih krugova u vidu mete (vidi sliku gore). Čelije mozga pogođene tim udarom šalju signal ćelijama odgovarajućeg organa, što izaziva ili stvaranje i rast tumora, ili gubitak tkiva ili funkcije, što zavisi od toga koji deo mozga je primio informaciju o šoku.

Razlog zbog koga su specifični konflikti nepobitno vezani za specifična područja mozga leži u činjenici da je tokom evolucije svaki deo mozga bio programiran da trenutno reaguje na konflikt koji je predstavljao pretnju za opstanak. Dok je moždano stablo (najstariji deo mozga) programiran osnovnim funkcijama opstanka, kao što su disanje, reprodukcija i hrana, mozak (najmlađi deo centralnog nervnog sistem) se bavi naprednijim temama: teritorijalni konflikti, konflikti razdvajanja ili konflikti samopotcenjivanja.

Nakon što je identifikovao mozak kao posrednika između psihe i organa, dr Hamer je otkrio da prstenasta konfiguracija u vidu mete ostaje oštra samo dok je osoba u fazi aktivnosti konflikta. Kad se konflikt jednom razreši, oštećenje na mozgu – zajedno sa psihom i odgovarajućim organom – ulazi u fazu oporavka. Kao kod svake rane koja zarasta, dolazi do pojave edema (otoka) koji ima ulogu zaštite moždanog tkiva za vreme procesa isceljenja. Te promene se vide na skenu mozga: dotle oštri krugovi u vidu mete, sada su uronjeni u tečnost pa su mutni, nejasni i tamni. Ova zapažanja su potvrdila otkriće dr Hamera, da svaka bolest protiče kroz dve faze. Prva, faza aktivnosti konflikta, karakteriše se emocionalnim stresom, hladnim ekstremitetima, odsustvom apetita i nesanicom. Ako uspemo da razrešimo konflikt, ulazimo u drugu, fazu isceljenja. Faza isceljenja, uobičajeno nazvana „bolest”, često je težak proces koji prate umor, groznica, zapaljenja, infekcije i bol.

Na vrhuncu faze isceljenja, edem u mozgu dostiže svoj maksimum, i tačno u tom trenutku, mozak inicira kratak, snažan pritisak koji ima zadatak da izbacii edem. Ovaj presudni trenutak se u Germanskoj Novoj Medicini naziva epileptoidna kriza. Srčani i moždani udari, napadi astme, krvarenja iz tumora, napadi migrene i epileptični napadi su samo neki od primera ovih kriza. Simptomi uvek zavise od prirode konflikta i od toga koji nivo mozga je pogođen. Nakon što je edem istisnut iz mozga, neuroglija (vezivno tkivo mozga koje pruža strukturalnu podršku neuronima) nakuplja se na tom mestu da ponovo uspostavi funkciju nervnih ćelija koje su bile pogođene konfliktnim šokom. Upravo to bezopasno nakupljanje glije najčešće se naziva **tumorom mozga**, iako, zapravo, leči oštećenje. Dr Hamer je već 1982. godine uspostavio vezu između ovih „tumora mozga” i istovremenih manifestacija bolesti na odgovarajućim organima.

Gornji sken mozga pokazuje konfiguraciju oblika mete (Hamerov fokus) u post-senzornom korteksu desne hemisfere mozga. Upravo ta lokacija pokazuje da pacijent pati od preosetljivosti (bockanje poput čioda i igala) u levoj nozi, što je

posledica konflikta razdvajanja. Pošto su prstenovi oštri, možemo zaključiti da konflikt još uvek nije razrešen. Ali, zašto je pogođena leva, a ne desna noga? Budući da je mozak u Germanskoj Novoj Medicini integralan deo trojstva, zajedno sa psihom i organom, uvek treba uzeti u obzir lateralnost dotične osobe. Najlakši način da utvrdimo našu lateralnost je test tapšanja. Ruka koja je pri tapšanju odozgo je vodeća, i određuje da li smo desnoruki ili levoruki. To, zauzvrat, određuje na koju stranu mozga će konflikt uticati, i koja će strana tela posledično biti pogođena. Postoje dva principa lateralnosti:



- 1) Desnoruka osoba na konflikt u vezi sa svojom majkom/detetom reaguje levom stranom tela, a na konflikt sa partnerom (svako osim majke i dece) desnom stranom tela. Kod levorukih osoba je obrnuto.
- 2) Između mozga i organa uvek postoji unakrsna veza.

Terapija u Germanskoj Novoj Medicini fokusirana je na identifikaciju, i više od svega na razrešenje konflikta, jer samo razrešenje konflikta omogućava isceljenje. Dužnost GNM praktičara je da pomogne pacijentu za vreme prirodnog procesa isceljenja. Sken mozga i detaljna anamneza su vitalni za utvrđivanje trajanja faze isceljenja, kao i za predviđanje komplikacija koje se mogu očekivati. Od najveće važnosti je procena da li je izvodljivo razrešiti konflikt(e), jer razrešenje dugotrajnih konflikata može fazu isceljenja učiniti opasnom po život. S obzirom na potencijalne opasnosti, čitanje skenova mozga po GNM je izuzetno odgovoran zadatak i zahteva obimnu obuku.

Prevod: Dr Radmila Jonić

Izvor: www.LearningGNM.com

© LearningGNM.com

Izjava o odricanju odgovornosti: Podaci u ovom dokumentu nisu zamena za profesionalni medicinski savet.