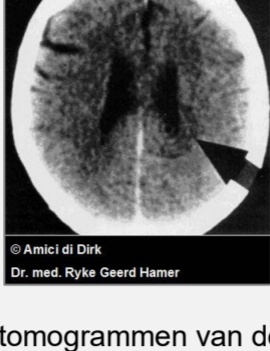


DE HERSENEN LEZEN

Caroline Markolin, Ph.D.



Computertomogrammen van de hersenen worden vaak gebruikt om naar hersentumoren of andere cerebrale “aandoeningen” te zoeken. Tot Dr. med. Ryke Geerd Hamer, internist en grondlegger van de Germaanse Nieuwe Geneeskunde (GNM), in 1981 een verrassende ontdekking deed. Door duizenden hersenscans te analyseren en te vergelijken met de geschiedenis van zijn patiënten stelde Dr. Hamer vast dat elke ziekte – van een verkoudheid tot kanker – wordt veroorzaakt door een onverwachte conflictschok.

Dr. Hamer ontdekte dat zo’n onvoorspelbaar conflict (onverwachte angst of zorgen, een onverwacht verlies of scheiding, een onverwachte belediging, enz.) niet alleen in onze psyche optreedt, maar tegelijkertijd in de hersenen en in het overeenkomstige orgaan. Op het moment dat we het conflict ondergaan treft de schok een specifiek gebied in de hersenen en veroorzaakt daar een laesie die duidelijk zichtbaar is op een hersenscan, als een reeks scherpe concentrische ringen (zie afbeelding hierboven). Bij de impact sturen de betreffende hersencellen een signaal naar de cellen in het corresponderende orgaan, waardoor ofwel de groei van een tumor, een necrose van weefsel of functieverlies wordt veroorzaakt, afhankelijk van in welke hersenlaag de conflictschok de impact heeft gehad.

De reden dat specifieke conflicten onweerlegbaar verbonden zijn met specifieke gebieden in de hersenen is dat tijdens onze evolutionaire ontwikkeling elke hersenlaag werd geprogrammeerd om onmiddellijk te reageren op conflicten die onze overleving konden bedreigen. Waar de hersenstam (het oudste deel van de hersenen) werd geprogrammeerd voor de meest elementaire overlevingskwesaties, zoals onze ademhaling, voortplanting en voedselopname, houdt het cerebrum (het jongste deel van de hersenen) zich bezig met de meer geavanceerde thema’s, zoals territoriumconflicten, scheidingsconflicten of eigenwaarde-inbreuk conflicten.

Nadat hij de hersenen had geïdentificeerd als de mediator tussen de psyche en het orgaan ontdekte Dr. Hamer dat deze ringconfiguratie alleen scherp blijft zolang de persoon conflictactief is. Zodra het conflict werd opgelost, betreedt het hersenletsel – samen met de psyche en het orgaan – de fase van herstel. Zoals bij elke wond die wordt gerepareerd ontstaat er oedeem dat het hersenweefsel tijdens het genezingsproces beschermt. Op de hersenscan kunnen we deze veranderingen zien: de scherpe concentrische ringen worden ondergedompeld in het oedeem en zien er nu wazig, minder scherp en donker uit. Deze waarnemingen bevestigden de bevindingen van Dr. Hamer, dat elke ziekte in twee fasen verloopt: ten eerste de conflictactieve fase, gekenmerkt door emotionele stress, koude ledematen, een gebrek aan eetlust en slapeloosheid en vervolgens, op voorwaarde dat we erin slagen het conflict op te lossen, de helingsfase. Deze helingsfase, gewoonlijk “ziekte” genoemd, is vaak een moeizaam proces, met vermoeidheid, koorts, ontstekingen, infecties en pijn.

Op het hoogtepunt van de helingsfase bereikt het hersenoedeem zijn maximale grootte en precies op dat moment triggeren de hersenen een korte, krachtige duw die het oedeem uitdrijft. In GNM-termen wordt dit cruciale moment de Epileptoïde Crisis genoemd. Hartaanvallen, beroertes, astmaaanvallen, bloedende tumoren, migraineaanvallen en epileptische aanvallen zijn slechts enkele voorbeelden van deze crises. De symptomen zijn altijd afhankelijk van de aard van het conflict en welke hersenlaag betrokken is. Nadat het hersenoedeem is uitgedreven verzamelen neuroglia (hersenslijmweefsel dat voor structuur ondersteuning zorgt voor de neuronen) zich ter plaatse om de functie van de zenuwcellen, die door de conflictschok werden aangetast, te herstellen. Het is deze onschadelijke gliaphoping die gewoonlijk een **hersentumor**

wordt genoemd, ook al is het in feite een genezende hersenlaesie. Dr. Hamer toonde al in 1982 het verband aan tussen deze “hersentumoren” en gelijktijdige ziekteverschijnselen in de overeenkomstige organen.

De bovenstaande hersen-CT toont een scherpe ringconfiguratie (Hamerse Haard) in de rechterhersenhelft van de post-sensorische cortex van het grote hersenen. De exacte locatie geeft aan dat deze patiënt te lijden had aan overgevoeligheid (slapend been) in het linkerbeen als gevolg van een scheidingsconflict. Aangezien de ringen scherp zijn kunnen we concluderen dat het conflict nog niet is opgelost. Maar waarom is het linkerbeen aangedaan en niet het rechterbeen? Omdat het brein een integrale rol speelt binnen de GNM moet altijd rekening worden gehouden met iemands handigheid. De gemakkelijkste manier om onze lateraliteit vast te stellen is de klaptest. De bovenliggende hand is de leidende hand, die aangeeft of we rechts- of linkshandig zijn. Dit bepaalt aan welke kant van de hersenen het conflict de impact zal hebben en bijgevolg welke zijde van het lichaam zal zijn aangedaan. Er zijn twee lateraliteitsprincipes:



- 1) Een rechtshandige persoon reageert op een conflict met zijn/haar moeder of kinderen met de linkerkant van het lichaam. Op een conflict met een partner (iedereen behalve de moeder of kinderen) reageert een rechtshandige persoon met de rechterkant van het lichaam. Bij linkshandigen is dit principe omgekeerd.
- 2) Er is altijd een kruislings gerelateerd verband tussen de hersenen en het orgaan.

De therapie van de GNM richt zich op het identificeren en vooral op het oplossen van het conflict, omdat alleen de oplossing van het conflict de genezing mogelijk maakt. De verantwoordelijkheid van de GNM-therapeut is om de patiënt bij te staan terwijl het genezingsproces zijn natuurlijke verloop ondergaat. Een hersenscan, samen met een gedegen medische geschiedenis, is essentieel om de duur van de helingsfase vast te stellen, evenals mogelijke complicaties die we kunnen verwachten. Het is van het grootste belang om te beoordelen of het haalbaar is om het (de) conflict (en) op te lossen, aangezien het oplossen van langdurige conflicten een levensbedreigende helingsfase kunnen veroorzaken. Gezien de mogelijke gevaren is het lezen van hersenscans volgens de GNM een zeer verantwoordelijke taak, die uitgebreide training vereist.

Bron: www.LearningGNM.com

© LearningGNM.com

DISCLAIMER: De informatie in dit document dient niet ter vervanging van professioneel medisch advies.