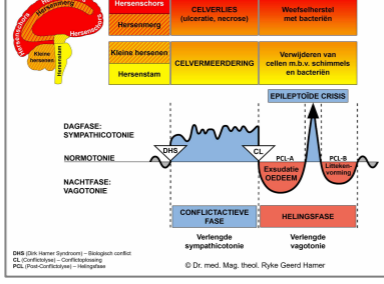


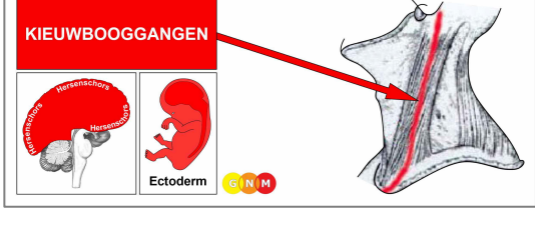
# BIOLOGISCHE SPECIAALPROGRAMMA'S

## KIEUWBOOGGANGEN

geschreven door Caroline Markolin, Ph.D.

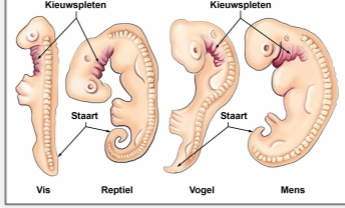


V. 1.02

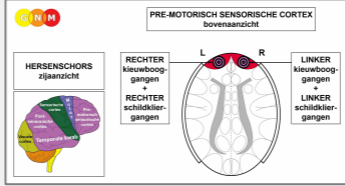


### ONTWIKKELING EN FUNCTIE VAN DE KIEUWBOOGGANGEN: De

kieuwbooggangen reiken van de voor- en achterkant van de oren via beide zijden van de nek verder in de richting van het **mediastinum**; wat het middelste gedeelte is van de borstholte met de longen, het hart, de slokdarm en de luchtpijp. De bekleding van de kieuwbooggangen bestaat uit plaveiselepitheel, is afkomstig van het ectoderm en wordt daarom aangestuurd vanuit de hersenschors.



**OPMERKING:** De kieuwbooggangen ontwikkelden zich in een tijd waarin het leven louter in de oceaan bestond. Bij vissen en amfibieën zijn ze equivalent aan de **kieuwen**; de ademhalingsorganen die zuurstof uit het water halen. De kieuwbooggangen stammen af van de kieuwbogen (zie ook kransslagaderen, kransaderen, aorta, halsslagaderen en ondersleutelbeenaderen die afkomstig zijn van de **kieuwboogslagaderen**). In het embryo geven de kieuwbogen, of branchiale bogen (het Griekse branchial = kieuw), vorm aan de structuur van het hoofd en de nek (zie ook schildklierorganen). Bij de mens ontwikkelen de kieuwbooggangen zich tijdens de vierde week van de zwangerschap.



**HERSENNIVEAU:** De epitheelbekleding van de kieuwbooggangen wordt aangestuurd vanuit de **pre-motorisch sensorische cortex** (deel van de hersenschors). De linker kieuwbooggangen worden vanuit de rechterkant van de hersenschors aangestuurd; de rechter kieuwbooggangen worden aangestuurd vanuit de linker hersenschors. Daarom is er een kruislings verband tussen de hersenen en het orgaan.

**OPMERKING:** De kieuwbooggangen en schildklierorganen delen hetzelfde hersenrelais. Het DHS beïnvloedt een van de weefsels of beide, afhankelijk van de intensiteit van het conflict.

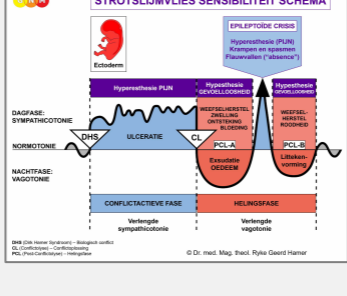
**BIOLOGISCH CONFLICT:** Het biologische conflict dat verband houdt met de kieuwbooggangen is een mannelijk **frontaalangst-conflict** of een vrouwelijk **machteloos-conflict**, afhankelijk van iemands geslacht, lateraliteit en hormoonstatus (zie ook Frontaal Constellatie).

Geslacht, Lateraliteit, Hormoonstatus	Biologisch Conflict	Betroffen Orgaan
Rechtshandige man (NHS)	Frontaalangst-conflict	Linker kieuwbooggangen
Linkshandige man (NHS)	Frontaalangst-conflict	Rechter kieuwbooggangen*
Rechtshandige man (LTS)	Machteloos-conflict	Rechter kieuwbooggangen
Linkshandige man (LTS)	Machteloos-conflict	Linker kieuwbooggangen*
Rechtshandige vrouw (NHS)	Machteloos-conflict	Rechter kieuwbooggangen
Linkshandige vrouw (NHS)	Machteloos-conflict	Linker kieuwbooggangen*
Rechtshandige vrouw (LOS)	Frontaalangst-conflict	Linker kieuwbooggangen
Linkshandige vrouw (LOS)	Frontaalangst-conflict	Rechter kieuwbooggangen*

NHS = Normale hormoonstatus    LTS = Lage testosteronstatus    LOS = Lage oestrogeenstatus

**\*Bij linkshandigen wordt het conflict overgeheveld naar de andere hersenheft**

Een frontaalangst-conflict is een grote angst om **in een gevaarlijke situatie terecht te komen of de angst voor een gevaar dat recht op iemand afkomt**. Het conflict kan in reële termen worden ervaren tijdens een frontaal ongeluk of een frontale aanval door een persoon of dier. In overdrachtelijke zin kan het naderende gevaar een dreigende confrontatie zijn, bijvoorbeeld met een overheidsinstantie of met de bank. Een frontale angst kan worden veroorzaakt door onverwacht schokkend nieuws, dat wordt gezien als een “klap in het gezicht”. Vaak wordt het conflict echter veroorzaakt door vervolgonderzoeken of de aankondiging van een medische procedure, zoals een operatie. Een van de meest voorkomende frontaalangst-conflicten is die van de confrontatie met de diagnose kanker. In GNM noemen we het conflict met betrekking tot de kieuwbooggangen dan ook een **“kankerangst-conflict”**.



Het Biologische Speciaalprogramma van de **kieuwbooggangen** volgt het **STROTSLIJMVLIES SENSIBILITEIT SCHEMA** met hyperesthesie in de conflictactieve fase en de Epileptoïde Crisis en hypesthesie in de helingsfase.

**CONFLICTACTIEVE FASE: Ulceratie van de bekleding van de kieuwbooggang** evenredig aan de mate en duur van de conflictactiviteit. Het **biologische doel van het celverlies** is om de gangen te verwijderen om meer zuurstof toe te laten, ook al hebben de kieuwbooggangen bij de mens geen ademhalingsfunctie meer. **Symptomen:** milde tot ernstige **pijn** in de nek.

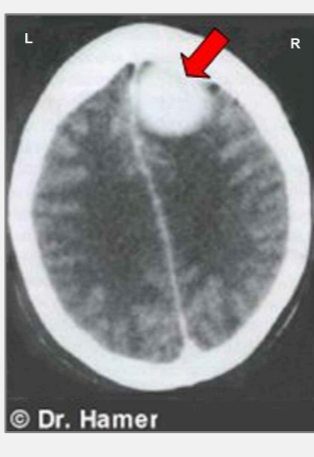**HELINGSFASE:** Tijdens het eerste deel van de helingsfase (**PCL-A**) wordt het weefselverlies aangevuld door celvermeerdering met zwelling als gevolg van het oedeem (vochtophoping) in het genezingsgebied. De zwelling kan worden gediagnosticeerd als **mononucleosis** of de **ziekte van Pfeiffer** (vergelijk met mononucleosis gerelateerd aan de lymfeklieren). Of de zwelling optreedt in de kieuwbooggangen of in de lymfeklieren kan eenvoudig worden vastgesteld met behulp van een hersen-CT, die de impact van het gerelateerde conflict in het bijbehorende hersenrelais laat zien. Bovendien, als de lymfeklieren zijn getroffen is het aantal lymfocyten verhoogd, wat niet het geval is bij een genezingsproces in de kieuwbooggangen.

Een hangende genezing als gevolg van voortdurende conflictrecidieven leidt tot de ophoping van vocht in de betreffende kieuwbooggang, wat resulteert in de ontwikkeling van een **cyste** die zich **lateraal aan de rechter- of linkerzijde van het nek of in het sleutelbeengebied bevindt** (vergelijk met schildkliercysten gelegen in het midden) of in het mediastinum waar het een **retrosternale struma** wordt genoemd. Na de Epileptoïde Crisis verdwijnt de cyste parallel aan de voltooiing van het genezingsproces. Als de helingsfase echter niet voltooid kan worden verhardt de cyste en blijft ze bestaan.



Een cyste in de kieuwbooggangen (in deze afbeelding aan de linkerkant van de nek) wordt vaak gediagnosticeerd als **non-Hodgkin-lymfoom**, gebaseerd op de onjuiste veronderstelling dat de “tumor” zich ontwikkelt in de cervicale lymfeklier (zie Hodgkin’s lymfoom en non-Hodgkin lymfoom geassocieerd met lymfatische leukemie).

In de conventionele geneeskunde heeft de embryologie geen klinische relevantie. Vandaar dat in de medische praktijk de kieuwbooggangen volledig worden genegeerd.



Deze CT-scan van de hersenen toont een opeenhoping van neuroglia in het controlecentrum van de linker kieuwbooggangen ([bekijk het GNM-diagram](#)), wat aangeeft dat de persoon de Epileptoïde Crisis reeds is gepasseerd en zich nu in [PCL-B](#) van de helingsfase bevindt (zowel op hersen- als op orgaanniveau). Binnen de conventionele geneeskunde wordt ten onrechte aangenomen dat de gli-opbouw een “hersentumor” is.

Aangetroffen in het [mediastinum](#) wordt een cyste in de kieuwbooggangen gediagnosticeerd als een “**kleincellig bronchiaal carcinoom**” of “**kleincellige longkanker**” (zie ook mediastinaal osteosarcoom). In het mediastinum kan een grote cyste de vitale bloedvaten comprimeren of ademhalingsmoeilijkheden veroorzaken, als gevolg van de druk op de luchtpijp, met acute kortademigheid en happen naar adem tijdens de Epileptoïde Crisis, wanneer het vocht in de cyste wordt uitgedreven. Bij SYNDROOM, dat wil zeggen met waterretentie als gevolg van een actief verlatingsconflict of bestaansconflict (diagnoseschok, ziekenhuisopname), kan de situatie kritiek worden.

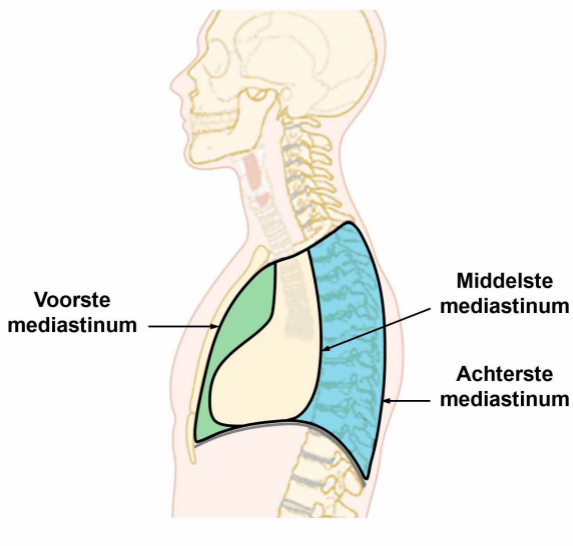
**OPMERKING:** Alle Epileptoïde Crises die worden aangestuurd vanuit de [sensorische, post-sensorische of pre-motorisch sensorische cortex](#) gaan gepaard met een **ontregelde bloedcirculatie, duizeligheid, korte bewustzijnsstoornissen of een volledig bewustzijnsverlies** (flauwvallen of “absence”), afhankelijk van de intensiteit van het conflict. Een ander kenmerkend symptoom is een **lage bloedsuikerspiegel**, die wordt veroorzaakt door het overmatige gebruik van glucose door de hersencellen (vergelijk met hypoglykemie gerelateerd aan de eilandcellen van de alvlesklier).

**Vertaling: Arjen Lievers**

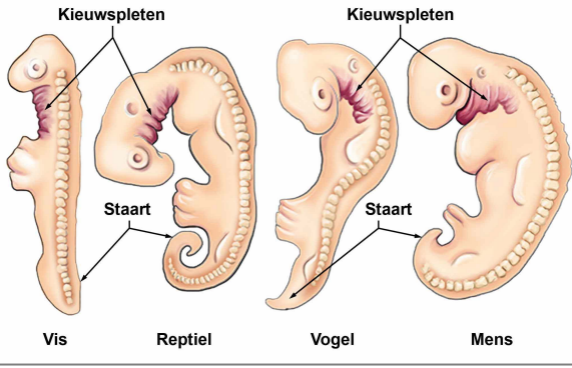
**Bron: [www.learninggnm.com](http://www.learninggnm.com)**

© LearningGNM.com

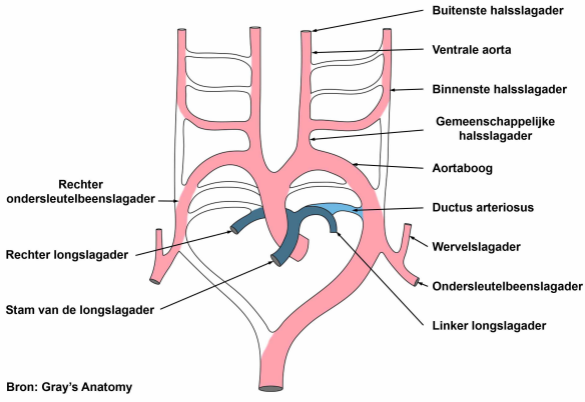
DISCLAIMER: De informatie in dit document dient niet ter vervanging van professioneel medisch advies.



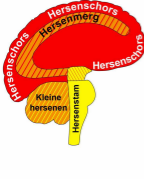
# Embryo's en evolutionaire ontwikkeling



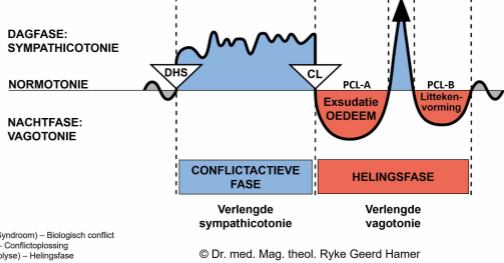
## Schema van de kieuwboogslagaderen



De kieuwboogslagaderen of aortabogen zijn een reeks van zes gepaarde embryologische bloedvatstructuren die ten grondslag liggen aan verschillende belangrijke slagaderen.



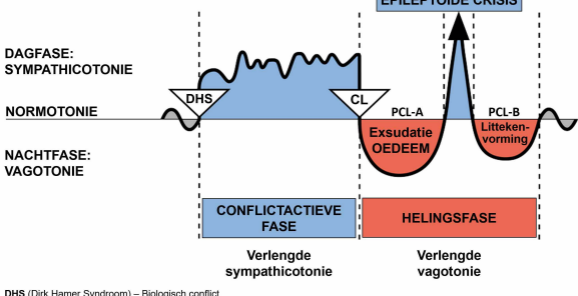
Hersenschors	CELVRLIES (ulceratie, necrose)	Weefselherstel met bacteriën
Hersenmerg		
Kleine hersenen	CELVVERMEERDERING	Verwijderen van cellen m.b.v. schimmels en bacteriën
Hersenstam		



DHS (Dirk Hamer Syndroom) – Biologisch conflict  
 CL (Conflictolyse) – Conflictglossing  
 PCL (Post-Conflictolyse) – Helingsfase

© Dr. med. Mag. theol. Ryke Geerd Hamer

BIOLOGISCHE SPECIAALPROGRAMMA'S  
TWEEFASIG PATROON

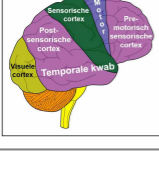


DHS (Dirk Hamer Syndroom) – Biologisch conflict  
CL (Conflictolyse) – Conflictoplossing  
PCL (Post-Conflictolyse) – Helingsfase

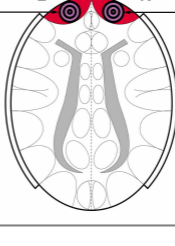
© Dr. med. Mag. theol. Ryke Geerd Hamer

**PRE-MOTORISCH SENSORISCHE CORTEX**  
bovenaanzicht

**HERSENSCHORS**  
zijaanzicht

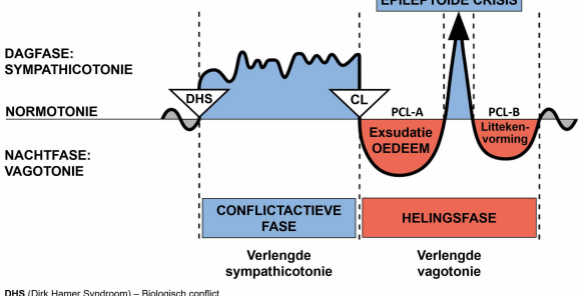


**RECHTER**  
kieuwboog-  
gangen  
+  
**RECHTER**  
schildklier-  
gangen



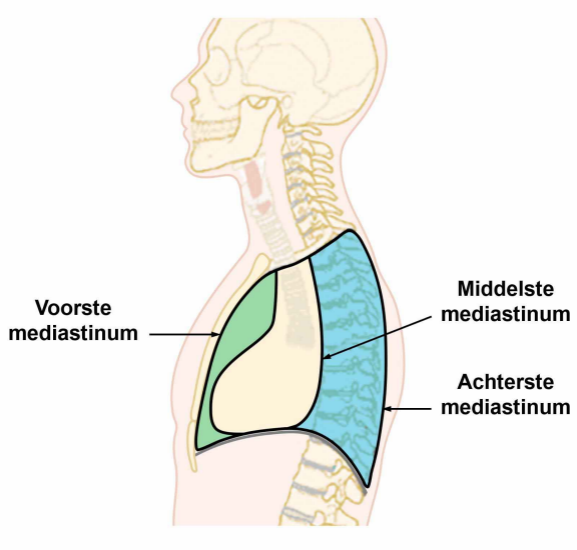
**LINKER**  
kieuwboog-  
gangen  
+  
**LINKER**  
schildklier-  
gangen

BIOLOGISCHE SPECIAALPROGRAMMA'S  
TWEEFASIG PATROON



DHS (Dirk Hamer Syndroom) – Biologisch conflict  
 CL (Conflictolyse) – Conflictoplossing  
 PCL (Post-Conflictolyse) – Helingsfase

© Dr. med. Mag. theol. Ryke Geerd Hamer



# HERSENSCHORS

zijaanzicht

