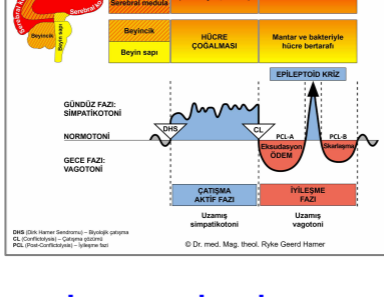


BİYOLOJİK ÖZEL PROGRAMLAR

LARENKS

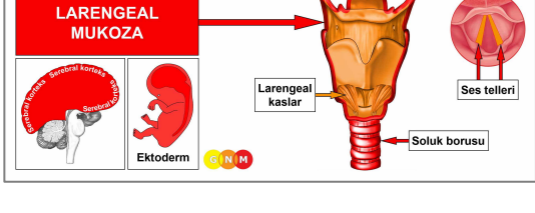
Yazan: Caroline Markolin, Ph.D.



Larengeal mukoza

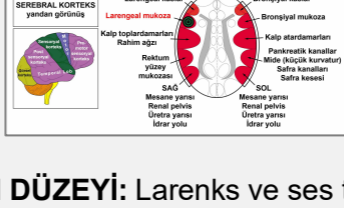Larengeal kaslar

Rev. 1.04



LARENGEAL MUKOZANIN GELİŞİMİ VE İŞLEVİ:

Larenks, yutağı soluk borusuna bağlayan tüp şeklinde bir organdır. Solunum sisteminin bir parçası olarak konuşma ve yutma ile ilgilidir. Larenksin içerisinde konumlanmış olan ses telleri, ses üretiminde rol alır (bu yüzden de halk arasında larenkse “ses kutusu” denmektedir). Larengeal mukoza ve ses telleri yassı epitel içerir, ektodermden kaynaklanır ve bu nedenle serebral korteksten kontrol edilir.



BEYİN DÜZEYİ: Larenks ve ses telleri mukozası, **sol temporal lobdan (sensoryal korteksin bir kısmı)** kontrol edilir. Kontrol merkezi, bronşiyal mukozanın beyin rölesinin tam karşısında konumlanmıştır.

BİYOLOJİK ÇATIŞMA: Larenks ve ses telleri mukozasının biyolojik çatışması; kişinin cinsiyetine, el kullanımına (yanallık) ve hormon seviyesine göre dişil bir **ürkme-korkma çatışması** veya eril bir **alanda korku çatışmasıdır**. Ürkme-korkma çatışması, öngörülme bir tehlikeye karşı dişil tepki iken, alanda korku çatışması, alandaki bir tehdite karşı eril bir tepkidir. Çatışma, herhangi bir korkutucu deneyim ile tetiklenebilir.

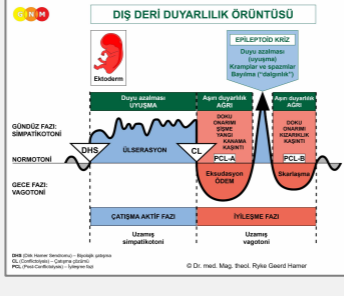
| Cinsiyet, El kullanım durumu, Hormon seviyesi | Biyolojik Çatışma | Etkilenen Organ |
|---|------------------------|-------------------|
| Sağ el kullanan erkek (NHS) | Alanda korku çatışması | Bronşiyal mukoza |
| Sol el kullanan erkek (NHS) | Alanda korku çatışması | Larengeal mukoza* |
| Sağ el kullanan erkek (DTS) | Ürkme-korkma çatışması | Larengeal mukoza |
| Sol el kullanan erkek (DTS) | Ürkme-korkma çatışması | Bronşiyal mukoza* |
| Sağ el kullanan kadın (NHS) | Ürkme-korkma çatışması | Larengeal mukoza |
| Sol el kullanan kadın (NHS) | Ürkme-korkma çatışması | Bronşiyal mukoza* |
| Sağ el kullanan kadın (DÖS) | Alanda korku çatışması | Bronşiyal mukoza |
| Sol el kullanan kadın (DÖS) | Alanda korku çatışması | Larengeal mukoza* |

NHS = Normal hormon seviyesi

DTS = Düşük testosteron seviyesi

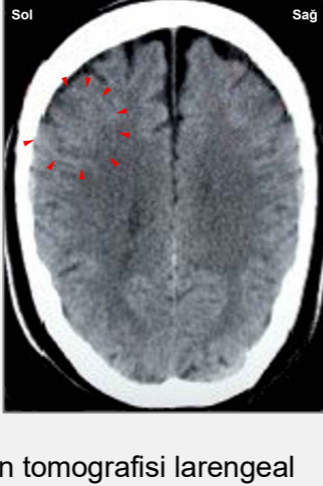DÖS = Düşük östrojen seviyesi

*Sol elini kullananlar için çatışma, diğer beyin yarı küresine aktarılır.



Larenks ve ses telleri mukozasının Biyolojik Özel Programı, çatışma-aktif fazı ve Epileptoid Kriz sırasında duyu azalması, iyileşme fazında ise aşırı duyarlılık ile **DIŞ DERİ DUYARLILIK ÖRÜNTÜSÜNÜ** izler.

ÇATIŞMA-AKTİF FAZİ: Çatışma etkinliğinin süresi ve derecesi ile orantılı şekilde larengeal mukozada **ülserasyon**. **Hücre kaybının biyolojik amacı**, korkuyla daha iyi başa çıkabilmeyi sağlamak üzere daha fazla havaya girebilmesi için larenksi genişletmektir.



Bu beyin tomografisi larengeal mukozanın kontrol edildiği serebral korteks bölgesinde ürkme-korkma çatışmasının etkisini göstermektedir (bkz. GNM diyagramı). Hamer Odağının keskin halka yapısı, kişinin çatışmasının aktif olduğunu ortaya koymaktadır.

İYİLEŞME FAZI: İyileşme fazının ilk aşamasında (PCL-A) önceki doku kaybı hücre çoğalması yoluyla yerine konur. Geleneksel tıpta, hücre artışına larengeal kanser veya “gırtlak kanseri” teşhisi konur. GNM bilgisine dayanarak, bu hücre artışı gerçekte yenilenecek yerine koyma süreci olduğu için yeni hücreler “kansere hücreleri” olarak değerlendirilemez.

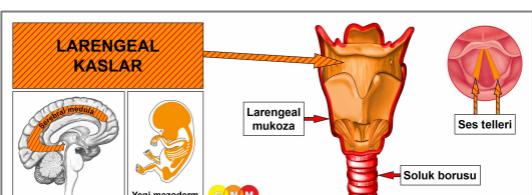
İyileşme belirtileri ödemin (sıvı birikimi) sebep olduğu şişkinlik nedeniyle **ağrı, yutkunma güçlüğü, öksürük, kısık ses** ve hatta ses telleri de ayrıca etkilendiği için tam ses kaybıdır. Çatışmanın yoğunluğuna bağlı olarak, belirtiler ortadan şiddetli seviyeye kadar değişir. Bir enflamasyon halinde bu durum **larenjit** olarak adlandırılır ve tipik olarak **ateş** eşlik eder.

Epileptoid Kriz sonrasında şişkinlik iner ve PCL-B’da organ yavaşça kendi normal işlevine geri döner.

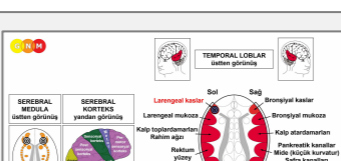
NOT: Sensoryal, post-sensoryal veya pre-motor sensoryal korteksten kontrol edilen tüm Epileptoid Krizlere, çatışmanın yoğunluğuna bağlı olarak **dolaşım sorunları, ani baş dönmeleri, kısa bilinç karışıklıkları** veya tümünden **bilinç kaybı** (dalgınlık veya “bayılma”) eşlik eder. Bir başka ayırıcı belirti, beyin hücrelerinin aşırı miktarda glükoz kullanımı nedeniyle **kan şekeri düşmesidir** (pankreas adacık hücreleri bağıntılı hipoglisemi ile karşılaştırınız).

“Difteri” olarak bilinen ise GNM anlatımıyla, larenkste SENDROM ile birlikte iyileşme sürecidir. Eş zamanlı olarak su tutulumu şişkinliği genişletir ve ağrıyı artırır; ayrıca nefes almak daha da zorlaşır.

Ses telleri polipleri, çatışma nüksleri nedeniyle tekrarlayan iyileşme ile gelişen sertleşmiş yassı epitel sigilleridir. “Şarkıcı Nodülü” diye bilinen ses telleri nodüllerine, sesin kötü kullanımı (şarkı söylemek, haykırmak) nedeniyle ses tellerinde oluşan yaralar yol açar. Bu durumda, nodüller herhangi bir DHS olmaksızın tekrarlayan doku tamiri sonucunda ortaya çıkar.



LARENGEAL KASLARIN GELİŞİMİ VE İŞLEVİ: Larenks, bir epitel mukoza ile düz ve çizgili kaslardan oluşan bir katmandan oluşur. Larengeal kasların temel işlevi, glotisin (gırtlığın, iki ses telinin de yer aldığı ses üreten aygıtı) genişleme ve kasılmalarını düzenlemektir. Larengeal kaslar glotisin nefes alırken açık kalmasını ve seslendirme sırasında daha kapalı kalmasını sağlar. Larengeal kasların çizgili kısmı yeni mezodermden türemiştir ve serebral medula ile motor korteksten kontrol edilir. **NOT: Düz larengeal kaslar** endodermal kaynaklıdır ve **ortabeyinden** kontrol edilir.



BEYİN DÜZEYİ: Larengeal kaslar, beyinde iki adet kontrol merkezine sahiptir. Dokunun beslenmesinden sorumlu olan besleyici işlevi, **serebral medula** tarafından kontrol edilirken, kasılma hareketleri **motor korteksin (temporal lobda)** sol tarafından kontrol edilmektedir. Kontrol merkezi larengeal mukozanın beyin rölesinin yanında ve tam olarak bronşiyal kasların beyin rölesinin karşısında konumlanmıştır.

NOT: Nefes alma bronşiyal kasların beyin rölesinden kontrol edilirken (motor korteksin sağ tarafı), **nefes verme** larengeal kasların beyin rölesinden (motor korteksin sol tarafı) kontrol

edilmektedir. Normalde bu iki nefes hareketi dengededir. Eğer biyolojik bir çatışma bu beyin rölelerinden birini veya her ikisini içerirse, bu durum değişir.

BİYOLOJİK ÇATIŞMA: Larengeal kasların biyolojik çatışması, kişinin cinsiyetine, yanallığına ve hormon seviyesine bağlı olarak larengeal mukoza ile aynıdır; yani dişi bir **ürkme-korkma çatışması** veya eril bir **alanda korku çatışması** (ayrıca Larengeal Astım Dizilimi, Bronşiyal Astım Dizilimi'ne bakınız). Kas dokusu ile bağıntılı çatışmanın ayırt edici yönü ilave bir “kaçmamak”, “karşı-tepki verememek”, “donup kaldığını hissetmek” veya “mahsur kaldığını hissetmek” güçlükleridir (bkz. iskelet kasları).

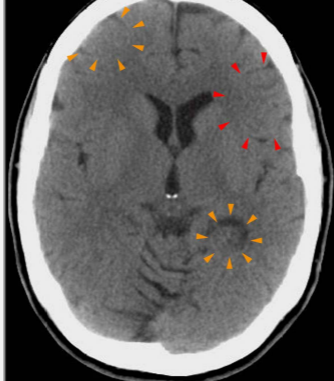
| Cinsiyet, El kullanım durumu, Hormon seviyesi | Biyolojik Çatışma | Etkilenen Organ |
|---|------------------------|-------------------|
| Sağ el kullanan erkek (NHS) | Alanda korku çatışması | Bronşiyal kaslar |
| Sol el kullanan erkek (NHS) | Alanda korku çatışması | Larengeal kaslar* |
| Sağ el kullanan erkek (DTS) | Ürkme-korkma çatışması | Larengeal kaslar |
| Sol el kullanan erkek (DTS) | Ürkme-korkma çatışması | Bronşiyal kaslar* |
| Sağ el kullanan kadın (NHS) | Ürkme-korkma çatışması | Larengeal kaslar |
| Sol el kullanan kadın (NHS) | Ürkme-korkma çatışması | Bronşiyal kaslar* |
| Sağ el kullanan kadın (DÖS) | Alanda korku çatışması | Bronşiyal kaslar |
| Sol el kullanan kadın (DÖS) | Alanda korku çatışması | Larengeal kaslar* |

NHS = Normal hormon seviyesi DTS = Düşük testosteron seviyesi DÖS = Düşük östrojen seviyesi

*Sol elini kullananlar için çatışma, diğer beyin yarı küresine aktarılır.

ÇATIŞMA-AKTİF FAZI: Larengeal kas dokusunda (serebral meduladan kontrol edilen) **hücre kaybı (nekroz)** ve çatışma etkinliğinin derecesiyle orantılı olarak artan **larengeal kasların felci** (motor korteksten kontrol edilen). Felç, **solunum güçlüklerine**, özellikle, soluk vermeyi kontrol eden larengeal kasların işlev azalışının sebep olduğu **soluk vermede zorluklar-uzayan soluk almaya** yol açar. Eğer ses telleri etkilenmişse, bu da **ses değişimlerine** (ses çatlaması) veya şiddetli bir çatışma ise, ses üretimine engel olan bir ses teli felcine yol açar.

NOT: Çizgili kaslar, ilgili çatışmaya işlev kaybıyla (ayrıca bkz. pankreas adacık hücrelerinin Biyolojik Özel Programları (alfa adacık hücreleri ve beta adacık hücreleri), iç kulak (koklea ve vestibüler organ) koku alma sinirleri, retina ve gözlerin camsı cismi) veya aşırı çalışmayla yanıt veren organ grubuna aittir (periyostum ve talamus).



Bu beyin tomografisi, larengeal kas rölisinde (serebral korteksin sol tarafı-turuncu oklar – bkz. GNM diyagramı) olduğu kadar bronşiyal mukoza rölisinde de (serebral korteksin sağ tarafı-kırmızı oklar) çatışma etkinliğini göstermektedir. Hamer Odağının keskin sınırları, her iki çatışmanın da yani bir ürkme-korkma çatışması ile bir alanda korku çatışmasının hala aktif olduğunu ortaya koymaktadır (bkz. aşağıda larengeal astım). Sağ böbrek parenkimiyle bağlantılı su veya sıvı çatışması da (mevcut durumda çatışma çözümü sonrası ilk aşamasında-PCL-A) henüz çözülmüş durumdadır (alttaki turuncu oklar).

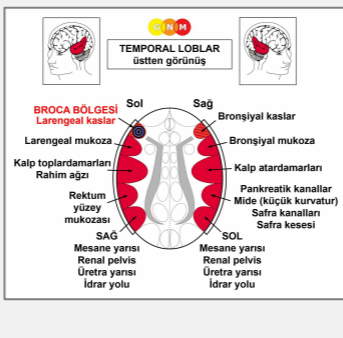
İYİLEŞME FAZI: İyileşme fazı sırasında larengeal kaslar eski haline döner. Felç, çatışma çözümü sonrası ilk aşamada (PCL-A) gerçekleşir. Epileptoid Kriz, fokal bir nöbete eşdeğer şekilde **larenkste spazmlar ve kasılmalar** eşliğinde **öksürük nöbetleri** olarak kendini gösterir.

Larenksten gelen öksürük, “havlama” gibi duyulur (“barınak öksürüğü”, barınaktaki hayvanların yaşadığı bir ürkme-korkma çatışmasına işaret etmektedir). Çatışma çözümü sonrasında ikinci aşamada (PCL-B) larengeal kasların işlevi normale geri döner.

“**Spazmodik disfoni**” olarak adlandırılan durum, larengeal kasların yanısıra larengeal mukozanın da iyileşmekte olduğunu gösterir. **Boğmaca öksürüğü (pertussis)** de böylesi birleşik bir süreçtir (ayrıca bkz. bronşiyal kaslarla ilişkili boğmaca).

Orjinal çatışmanın yaşandığı sırada bir “yol” olarak kaydedilmiş olanların tetiklenmesiyle çatışma nöksleri, tekrarlayan belirtiler veya “**alerjik öksürük**” geliştirir (bkz. alerjiler).

NOT: Larengeal kaslar dahil olmak üzere, **yeni mezodermden türeyen tüm organlar** (“ihtiyaç fazlası grup”), **biyolojik amacı, iyileşme fazının sonunda gösterirler.** İyileşme sürecinin tamamlanmasından sonra, benzer bir çatışmaya daha iyi hazırlıklı olmayı sağlayacak şekilde, bu organ ve dokular eskisinden daha güçlü hale gelir.

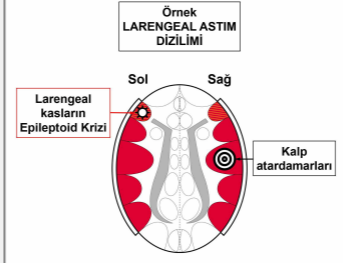


Broca bölgesi veya konuşma merkezi, larengeal kasların beyin rölesine gömülü durumdadır (sol kortikal yarıkürede). Broca merkeziyle bağlantılı olan özgün biyolojik çatışma, akut bir korku ve “korkudan dili tutulmak” olarak yaşanan **dilsiz kalma çatışması** veya konuşamama halidir. Çatışma aktif fazı sırasında bu durum **konuşma bozukluklarına**, açık anlatımıyla, kelimeleri oluşturma güçlüklerine sebep olur (Kekeleme Dizilimi ile karşılaştırın). Bu durum çatışma çözümünün ilk aşamasında (**PCL-A**) ortaya çıkar fakat Epileptoid Kriz sonrası normalleşir (ayrıca bkz. inme ve konuşma bozukluğu).

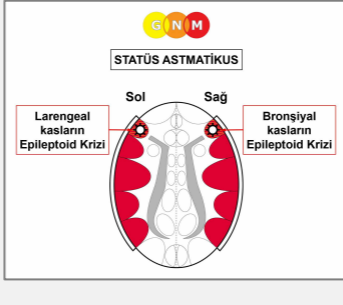
LARENGEAL ASTİM iki Biyolojik Özel Programı içerir (ayrıca bkz. bronşiyal astım)

- Sol temporal lobdaki larengeal kasların beyin rölesiyle ilişkili çatışma etkinliği, kişinin cinsiyetine, yanallığına ve hormon seviyesine bağlı olarak ürkme-korkma çatışması veya alanda korku çatışmasıyla bağıntılıdır.
- Sağ temporal lobdaki beyin rölesi ile ilişkili çatışma etkinliği (kişinin cinsiyet, yanallık ve hormon seviyesine bağlı olarak alanda korku çatışması veya ürkme-korkma çatışması, alanda kayıp çatışması veya cinsel çatışma, alanda öfke çatışması veya kimlik çatışması, eril alan işaretleme çatışması veya dişil işaretleme çatışması).

Bu durumda kişi ayrıca çatışma-aktif fazının yeniden etkinleştiği geçici Epileptoid Kriz sırasında **Larengeal Astım Dizilimindedir**.



Asıl **astım atağı**, **Epileptoid Kriz** sırasında ortaya çıkar. Çizgili bronşiyal larengeal kasların Epi-Krizi, içeriye doğru hareket eden kasılmalar şeklinde kendini gösterir. Larengeal astımın **belirtileri** bu nedenle **soluğun kesilmesi ve uzamış soluk almadır** (larengeal kaslar etkilendiğinde, soluk vermeyi kontrol eden kaslardaki kısmi işlevsel kayıp nedeniyle soluk almalar uzar). Düz larengeal kasların Epi-Krizi, bağırsak koliği sırasındaki hiperperistalsiye benzer şekilde spazm olarak kendini gösterir. SENDROM nedeniyle eş zamanlı bir su tutulumu ile, astım atakları çok şiddetli olabilmektedir.



Hem larengeal kaslar hem de bronşiyal kaslar aynı zamanda Epileptoid Kriz içerisinden geçerken, astım atağı; bir yandan nefessiz kalırcasına uzatılmış soluk almalarla (larengeal astım) ve diğer yandan uzun ve hırıltılı soluk vermelerle (bronşiyal astım) kendini gösterir. **Statüs astmatikus** denilen bu durum, soluksuz kalıp boğularak ölüm tehlikesi taşıyan, akut solunum güçlüklerine sebep olur.

NOT: Kortizon, çatışma-aktif belirtilerini yeniden harekete geçiren simpatikotonik bir ajandır. Yukarıdaki durum, bronşiyal ve larengeal kasların felcine sebep olur. İlacın anti-spazmodik etkisi, bu nedenle hayat kurtarıcı olabilir. Yine de, SENDROM ile birlikte su tutulumu beyindeki şişkinliği artırabileceği için dikkatli olmalıdır (bkz. beyin ödemi).

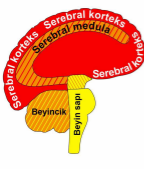
Kronik larengeal astım atakları, ilişkili ürkme-korkma çatışmasının henüz tam olarak çözülmediğini gösterir. Geleneksel tıpta, tekrarlayan astım atakları genellikle bir “alerji” ile ilişkilendirilir.

Dolayısıyla larengeal astım atakları, hem düz hem de çizgili larengeal kasları içerir. Çizgili larengeal kasların Epi-Krizi spazmlar ve kasılmalar olarak kendini gösterir. Düz kasların Epi-Krizi ise bağırsak koliğine benzer şekilde hiper-peristalsi olarak ortaya çıkar. Böylece bir astım krizinde hem düz hem de çizgili kaslar rol oynar. Aynıısı bronşiyal astım atağı için de geçerlidir; bu durumda bronşiyal düz ve çizgili kaslar söz konusudur.

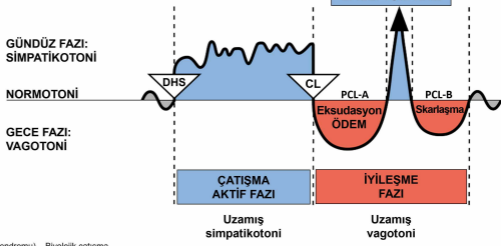
Çeviren: Nermin Uyar

Kaynak: www.learninggnm.com

© LearningGNM.com
YASAL UYARI: Bu belgede yer alan bilgiler profesyonel tıbbi tavsiye yerine geçmez.

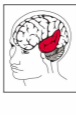

| | | |
|------------------|--|--------------------------------------|
| Serebral korteks | HÜCRE KAYBI (ülserasyon, nekroz) | Bakteriyle doku onarımı |
| Serebral medula | | |
| Beyincik | HÜCRE ÇOĞALMASI | Mantar ve bakteriyle hücre bertarafı |
| Beyin sapı | | |

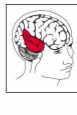


DHS (Dirk Hamer Sendromu) – Biyolojik çatışma
 CL (Conflictolysis) – Çatışma çözümü
 PCL (Post-Conflictolysis) – İyileşme fazı

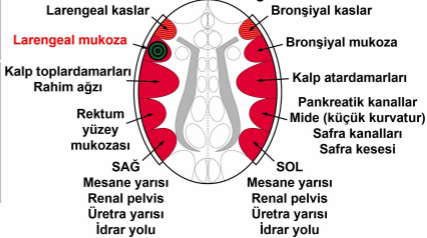
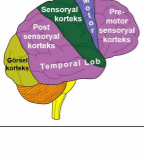
© Dr. med. Mag. theol. Ryke Geerd Hamer



TEMPORAL LOBLAR üstten görünüş

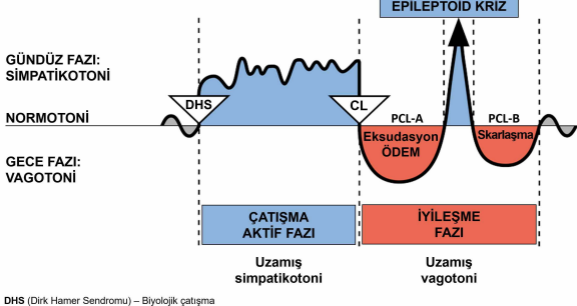


SEREBRAL KORTEKS yandan görünüş



BİYOLOJİK ÖZEL PROGRAMLAR

İKİ FAZLI ÖRÜNTÜ



DHS (Dirik Hamer Sendromu) – Biyolojik çatışma

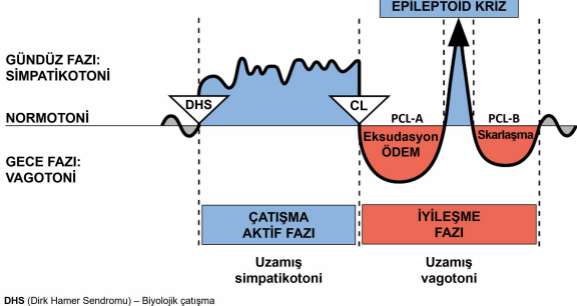
CL (Conflictolysis) – Çatışma çözümü

PCL (Post-Conflictolysis) – İyileşme fazı

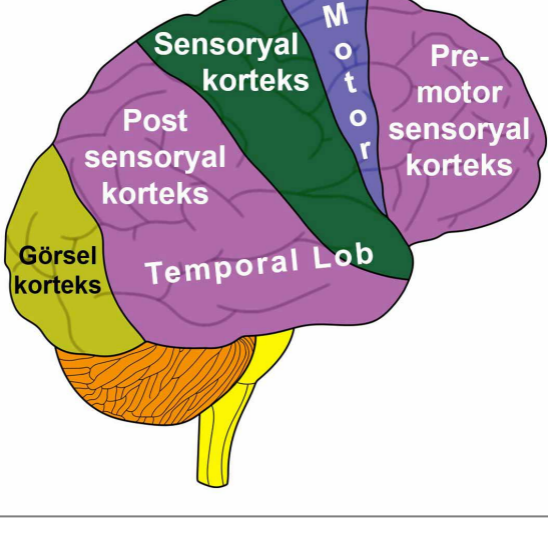
© Dr. med. Mag. theol. Ryke Geerd Hamer

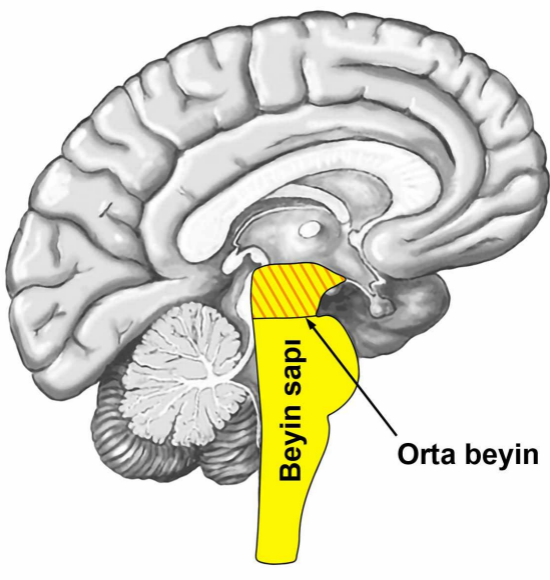
BİYOLOJİK ÖZEL PROGRAMLAR

İKİ FAZLI ÖRÜNTÜ



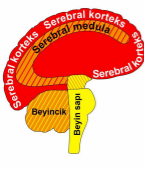
SEREBRAL KORTEKS yandan görünüş



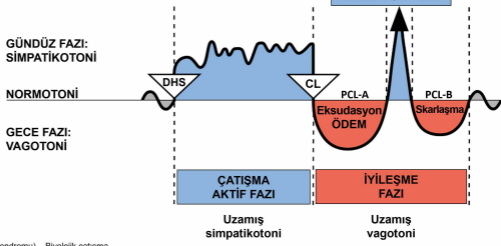


Beyin sapı

Orta beyin



| | | |
|------------------|--|--------------------------------------|
| Serebral korteks | HÜCRE KAYBI (ülserasyon, nekroz) | Bakteriyle doku onarımı |
| Serebral medula | | |
| Beyincik | HÜCRE ÇOĞALMASI | Mantar ve bakteriyle hücre bertarafı |
| Beyin sapı | | |



DHS (Dirk Hamer Sendromu) – Biyolojik çatışma
 CL (Conflictolysis) – Çatışma çözümü
 PCL (Post-Conflictolysis) – İyileşme fazı

© Dr. med. Mag. theol. Ryke Geerd Hamer



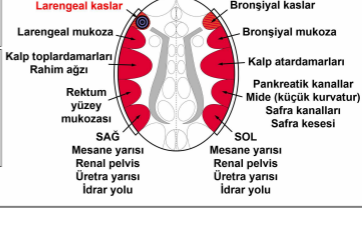
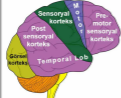TEMPORAL LOBLAR
üstten görünüş

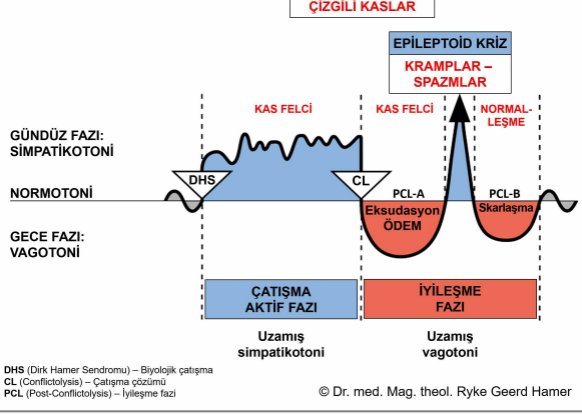


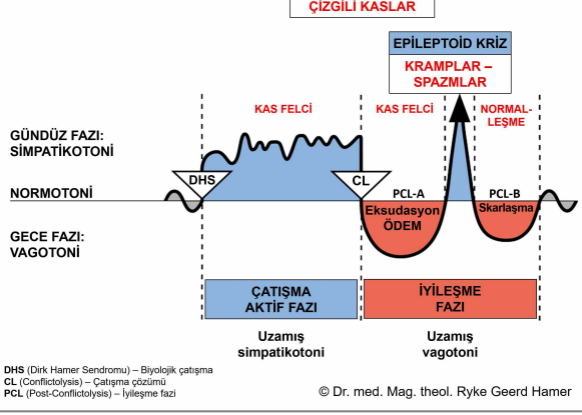
SEREBRAL MEDULA
üstten görünüş

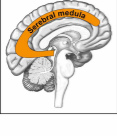

SEREBRAL KORTEKS
yandan görünüş

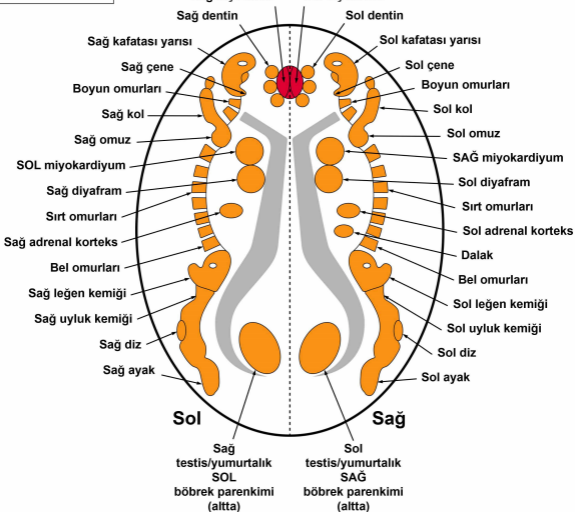




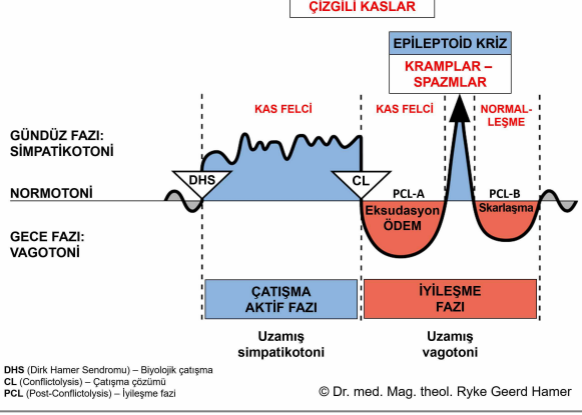




SEREBRAL MEDULA – ORGAN BAĞINTISI



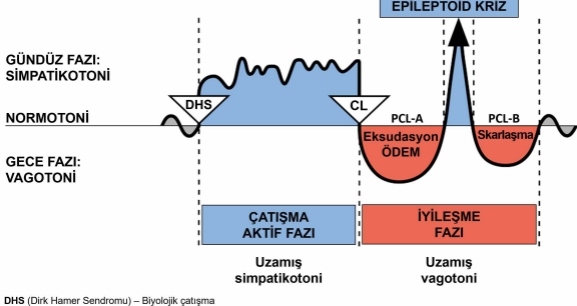
© Dr. med. Mag. theol. Ryke Geerd Hamer



GNM bakımından bir “dizilim”, kişinin beynin sađ ve sol tarafını kapsayan iki çatışma ile çatışma etkin durumda olduđu anlamına gelir.

BİYOLOJİK ÖZEL PROGRAMLAR

İKİ FAZLI ÖRÜNTÜ



DHS (Dirik Hamer Sendromu) – Biyolojik çatışma

CL (Conflictolysis) – Çatışma çözümü

PCL (Post-Conflictolysis) – İyileşme fazı

© Dr. med. Mag. theol. Ryke Geerd Hamer