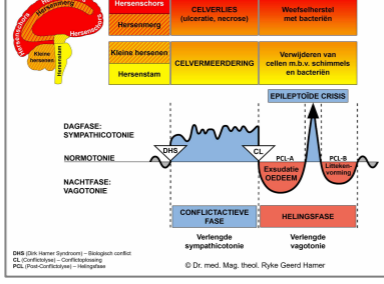


BIOLOGISCHE SPECIAALPROGRAMMA'S

STROTTENHOOFD

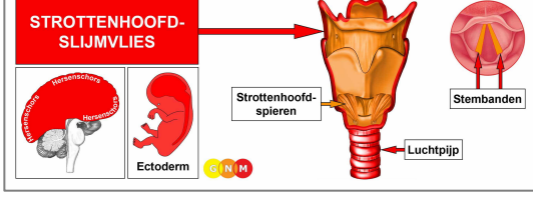
geschreven door Caroline Markolin, Ph.D.



Strottenhoofdslijmvlies

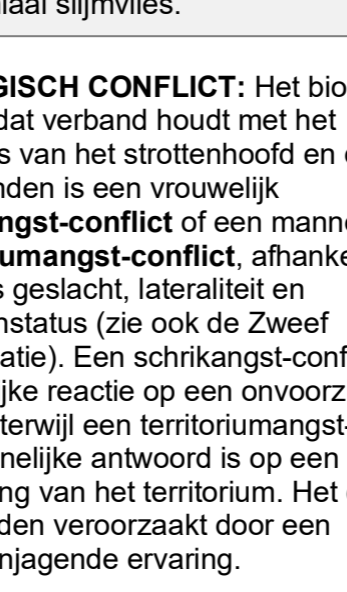
Strottenhoofdspieren

V. 1.06



ONTWIKKELING EN FUNCTIE VAN HET STROTTENHOOFDSLJIMVLIES: Het strottenhoofd is een buisvormig orgaan dat de keelholte verbindt met de luchtpijp. Het strottenhoofd maakt deel uit van de luchtwegen en is betrokken bij het praten en slikken. De stembanden, die zich in het strottenhoofd bevinden, nemen deel aan de productie van geluid (dit is de reden waarom het strottenhoofd de "spraakdoos" wordt genoemd). Het slijmvlies van het strottenhoofd en de stembanden bestaat uit plaveiselepitheel, is afkomstig van het ectoderm en wordt daarom aangestuurd vanuit de hersenschors.

HERSENNIVEAU: Het slijmvlies van het strottenhoofd en van de stembanden wordt aangestuurd vanuit de **linker temporale kwab** (deel van de **sensorische cortex**). Het controlecentrum bevindt zich precies tegenover het hersenrelais van het bronchiaal slijmvlies.

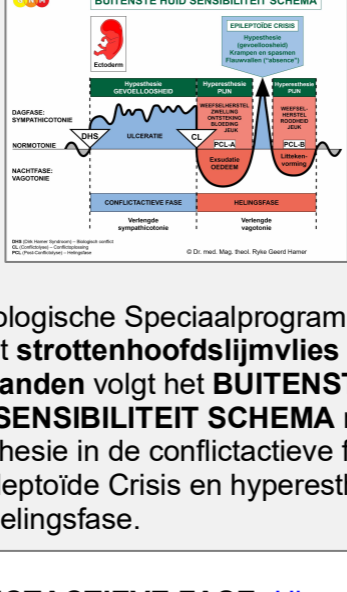

BIOLOGISCH CONFLICT: Het biologische conflict dat verband houdt met het slijmvlies van het strottenhoofd en de stembanden is een vrouwelijk **schrikangst-conflict** of een mannelijk **territoriumangst-conflict**, afhankelijk van iemands geslacht, lateraliteit en hormoonstatus (zie ook de Zweef Constellatie). Een schrikangst-conflict is de vrouwelijke reactie op een onvoorzien gevaar, terwijl een territoriumangst-conflict het mannelijke antwoord is op een bedreiging van het territorium. Het conflict kan worden veroorzaakt door een angstaanjagende ervaring.

Geslacht, Lateraliteit, Hormoonstatus	Biologisch Conflict	Betroffen Orgaan
Rechtshandige man (NHS)	Territoriumangst-conflict	Bronchiaal slijmvlies
Linkshandige man (NHS)	Territoriumangst-conflict	Strottenhoofdslijmvlies*
Rechtshandige man (LTS)	Schrikangst-conflict	Strottenhoofdslijmvlies
Linkshandige man (LTS)	Schrikangst-conflict	Bronchiaal slijmvlies*
Rechtshandige vrouw (NHS)	Schrikangst-conflict	Strottenhoofdslijmvlies
Linkshandige vrouw (NHS)	Schrikangst-conflict	Bronchiaal slijmvlies*
Rechtshandige vrouw (LOS)	Territoriumangst-conflict	Bronchiaal slijmvlies
Linkshandige vrouw (LOS)	Territoriumangst-conflict	Strottenhoofdslijmvlies*

NHS = Normale hormoonstatus LTS = Lage testosteronstatus LOS = Lage oestrogenestatus

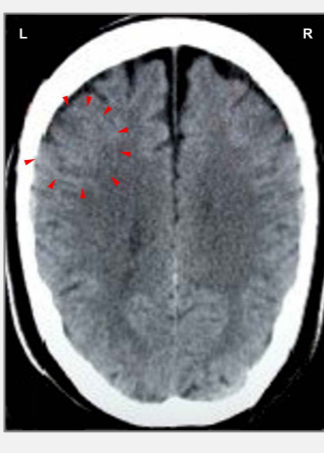***Bij linkshandigen wordt het conflict overgeheveld naar de andere hersenhelft**



Het Biologische Speciaalprogramma van het **strottenhoofdslijmvlies en stembanden** volgt het **BUITENSTE HUID SENSIBILITEIT SCHEMA** met hypesthesie in de conflictactieve fase en de Epileptoïde Crisis en hyperesthesie in de helingsfase.

CONFLICTACTIEVE FASE: **Ulceratie van het strottenhoofdslijmvlies** evenredig aan de mate en duur van de conflictactiviteit. Het **biologische doel van het celverlies** is om de doorgang van het strottenhoofd te verwijderen om meer luchtinlaat mogelijk te

maken om beter te kunnen reageren op de reden van de schrik.



Deze CT-scan van de hersenen toont de impact van een schrikangst-conflict in het gebied van de hersenschors dat het strottenhoofd-slijmvlies aanstuurt ([bekijk het GNM-diagram](#)). De scherpe ringstructuur van de Hamerse Haard laat zien dat de persoon nog conflictactief is.

HELINGSFASE: Tijdens het eerste deel van de helingsfase ([PCL-A](#)) wordt het weefselverlies aangevuld door **celvermeerdering**. In de conventionele geneeskunde wordt deze celvermeerdering gediagnosticeerd als een **larynxcarcinoom** of “**keelkanker**”.

Gebaseerd op de kennis van GNM kunnen de nieuwe cellen niet als “kankercellen” worden beschouwd, omdat de celgroei in werkelijkheid een aanvullingsproces is.

Helingssymptomen zijn **pijn** als gevolg van de zwelling die wordt veroorzaakt door het oedeem (vochtophoping), **slikproblemen**, **hoesten** en een **schorre stem** of zelfs een **volledig verlies van de stem** omdat de stembanden ook zijn aangedaan. Afhankelijk van de intensiteit van het conflict variëren de symptomen van mild tot ernstig. Bij een ontsteking wordt de aandoening **laryngitis** genoemd, meestal gepaard gaand met **koorts**.

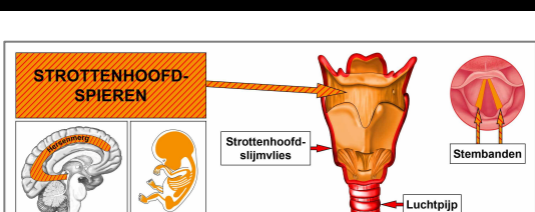
Na de Epileptoïde Crisis neemt de zwelling af en keert het orgaan tijdens [PCL-B](#) langzaam terug naar zijn normale functie.

OPMERKING: Alle Epileptoïde Crises die worden aangestuurd vanuit de [sensorische, post-sensorische of pre-motorisch sensorische cortex](#) gaan gepaard met een **ontregelde bloedcirculatie, duizeligheid, korte bewustzijnsstoornissen of een volledig bewustzijnsverlies** (flauwvallen of “absence”), afhankelijk van de intensiteit van het conflict. Een ander kenmerkend symptoom is een **lage bloedsuikerspiegel**, die wordt veroorzaakt door het overmatige gebruik van glucose door de hersencellen (vergelijk met hypoglykemie gerelateerd aan de eilandcellen van de alvlesklier).

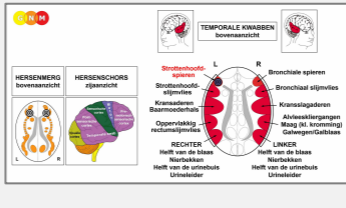
Wat wordt aangeduid als “**difterie**” is, in GNM-termen, een genezingsproces in het strottenhoofd met SYNDROOM.

Gelijktijdige waterretentie vergroot de zwelling en verhoogt de pijn; het ademen wordt in dat geval ook moeilijker.

Stembandpoliepen zijn verharde, plaveiselepitheelieel-wratten die ontstaan als gevolg van een terugkerend genezingsproces als gevolg van conflictrecidieven. Zogenaamde “Singer’s Nodes” zijn stembandpoliepen die worden veroorzaakt door een verwonding aan de stembanden vanwege stemmisbruik (zingen, schreeuwen). In dit geval vormen zich knobbeltjes als gevolg van het zich voortdurend herhalende weefselherstel – zonder een DHS.



ONTWIKKELING EN FUNCTIE VAN DE STROTENHOOFDSPIEREN: Het strottenhoofd bestaat uit epitheel slijmvlies en een laag gladde en gestreepte spieren. De belangrijkste functie van de strottenhoofdspieren is het reguleren van de uitzetting en samentrekking van de glottis, het vocale apparaat van het strottenhoofd met de twee stembanden. De strottenhoofdspieren houden de glottis open tijdens de ademhaling en meer gesloten tijdens het produceren van geluiden. Het gestreepte deel van de strottenhoofdspieren is afkomstig van het nieuw mesoderm en wordt aangestuurd vanuit het hersenmerg en de motorische cortex. **OPMERKING:** De gladde strottenhoofdspieren zijn van endodermale oorsprong en worden aangestuurd vanuit het [middenhersen](#).



HERSENNIVEAU: De strottenhoofdsspieren hebben twee controlecentra in de grote hersenen. De trofische functie van de spieren, verantwoordelijk voor de voeding van het weefsel, wordt aangestuurd vanuit het **hersenenmerg**; de samentrekking van de spieren wordt aangestuurd vanuit de linkerkant van de **motorische cortex** (in de **temporale kwab**). Het controlecentrum bevindt zich naast het hersenrelais van het strottenhoofdsslijmvlies, precies tegenover het hersenrelais van de bronchiale spieren.

OPMERKING: Het **inademen** wordt aangestuurd vanuit het relais van de bronchiale spieren (aan de rechterkant van de motorische cortex), terwijl het **uitademen** wordt aangestuurd vanuit het relais van de strottenhoofdsspieren (aan de linkerkant van de motorische cortex). Normaal gesproken zijn deze twee ademhalingsbewegingen in balans. Dit verandert als een biologisch conflict een van de twee hersenrelais of beide betreft.

BIOLOGISCH CONFLICT: Het biologische conflict dat verband houdt met de strottenhoofdsspieren is dezelfde als bij het strottenhoofdsslijmvlies, namelijk een vrouwelijk **schrikangst-conflict** of een mannelijk **territoriumangst-conflict**, afhankelijk van iemands geslacht, lateraliteit en hormoonstatus (zie ook Strottenhoofd Astma Constellatie en Bronchiale Astma Constellatie). Het onderscheidende aspect van het conflict met betrekking tot het spierweefsel is de additionele stress van “niet kunnen ontsnappen”, “niet kunnen (re)ageren”, “aan de grond genageld zijn” (versteend) of “het gevoel vast te zitten” (zie skeletspieren).

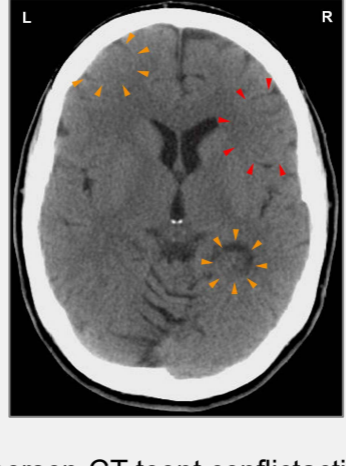Geslacht, Lateraliteit, Hormoonstatus	Biologisch Conflict	Betroffen Orgaan
Rechtshandige man (NHS)	Territoriumangst-conflict	Bronchiale spieren
Linkshandige man (NHS)	Territoriumangst-conflict	Strottenhoofdsspieren*
Rechtshandige man (LTS)	Schrikangst-conflict	Strottenhoofdsspieren
Linkshandige man (LTS)	Schrikangst-conflict	Bronchiale spieren*
Rechtshandige vrouw (NHS)	Schrikangst-conflict	Strottenhoofdsspieren
Linkshandige vrouw (NHS)	Schrikangst-conflict	Bronchiale spieren*
Rechtshandige vrouw (LOS)	Territoriumangst-conflict	Bronchiale spieren
Linkshandige vrouw (LOS)	Territoriumangst-conflict	Strottenhoofdsspieren*

NHS = Normale hormoonstatus LTS = Lage testosteronstatus LOS = Lage oestrogenestatus

*Bij linkshandigen wordt het conflict overgeheveld naar de andere hersenhelft

CONFLICTACTIEVE FASE: **Celverlies (necrose) van het strottenhoofdsspierweefsel** (aangestuurd vanuit het hersenenmerg) en, evenredig aan de mate en duur van de conflictactiviteit, **toenemende verlamming van de strottenhoofdsspieren** (aangestuurd vanuit de motorische cortex). De verlamming veroorzaakt **ademhalingsmoeilijkheden**, om precies te zijn **moeilijkheden bij het uitademen – het inademen wordt verlengd** vanwege de verminderde functie van de strottenhoofdsspieren die het uitademen aansturen. Als de stembanden zijn aangedaan veroorzaakt dit een **stemverandering** (voice break) of, bij een intens conflict, een verlamming van de stembanden met het onvermogen om geluid te produceren.

OPMERKING: De dwarsgestreepte spieren behoren tot de groep organen die reageren op het gerelateerde conflict met functioneel verlies (zie ook Biologische Speciaalprogramma's van de eilandcellen van de alvleesklier (alfa-eilandcellen en bèta-eilandcellen), binnenoor (slakkenhuis en evenwichtsorgaan), reukzenuwen, netvlies en glasachtig lichaam van de ogen) of hyperfunctie (botvlies en thalamus).



Deze hersen-CT toont conflictactiviteit in het relais van de strottenhoofdsspieren (linkerkant van de hersenschors – oranje pijlen – [bekijk het GNM-diagram](#)) en in het hersenrelais van het bronchiaal slijmvlies (rechterkant van de hersenschors – rode pijlen). De scherpe grenzen van de Hamerse Haard onthullen dat beide conflicten; een schrikangst-conflict en een territoriumangst-conflict, nog steeds actief zijn (zie strottenhoofdstma hieronder). Een water- of vloeistofconflict (momenteel in PCL-A),

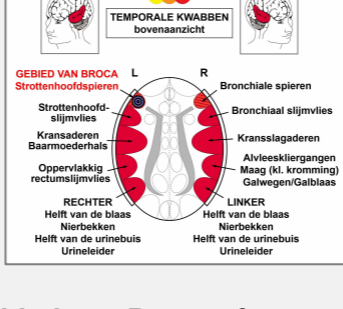
gerelateerd aan het rechter nierparenchym (onderste oranje pijlen) is reeds opgelost.

HELINGSFASE: Tijdens de helingsfase worden de strottenhoofdspieren gereconstrueerd. De verlamming reikt tot in **PCL-A**. De Epileptoïde Crisis presenteert zich als **hoestbuien met spasmen en spiersamentrekkingen in het strottenhoofd**, equivalent aan een focale aanval. Een hoest die uit het strottenhoofd komt klinkt als “blaffen” (de uitdrukking “kennelhoest” duidt op een schrikangst-conflict die dieren in een kennel lijden). Gedurende **PCL-B** keert de functie van de strottenhoofdspieren weer terug naar normaal.

Wat wordt aangeduid als “**spasmodische dysfonie**” geeft aan dat de strottenhoofdspieren en het strottenhoofdslijmvlies in genezing zijn. **Kinkhoest (pertussis)** is ook een gecombineerd proces (zie ook kinkhoest gerelateerd aan de bronchiale spieren).

Terugkerende symptomen of een “**allergiehoest**” worden veroorzaakt door terugvallen in het conflict, veroorzaakt door sporen die werden ingesteld toen het oorspronkelijke conflict plaatsvond (zie allergieën).

OPMERKING: Alle organen die afkomstig zijn van het nieuw mesoderm (“luxe groep”), inclusief de lymfevaten en lymfeklieren, tonen het **biologische doel aan het einde van de helingsfase**. Nadat het genezingsproces is voltooid, is het orgaan of weefsel sterker dan voorheen, wat het mogelijk maakt om beter voorbereid te zijn op een conflict van dezelfde soort.

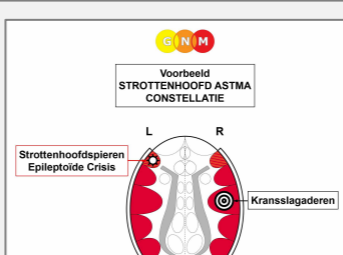


Het gebied van Broca of spraakcentrum is ingebed in het hersenrelais van de strottenhoofdspieren (linker corticale hemisfeer). Het specifieke biologische conflict dat verband houdt met het gebied van Broca is een onvermogen om te spreken of een **sprakeloosheidsconflict**, dat wordt ervaren als een acute schrik en “sprakeloos te zijn van angst”. Dit veroorzaakt tijdens de conflictactieve fase een **spraakstoornis**, om precies te zijn moeilijkheden bij het vormen van woorden (vergelijk met Stotter Constellatie). De aandoening reikt tot in **PCL-A** maar normaliseert na de Epileptoïde Crisis (zie ook beroerte en spraakstoornis).

STROTTEHOOFD ASTMA omvat twee Biologische Speciaalprogramma's (zie ook bronchiale astma)

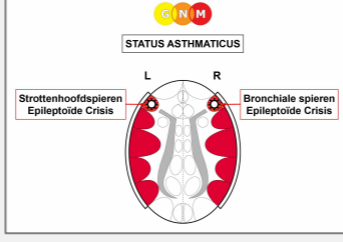
- conflictactiviteit die verband houdt met het hersenrelais van de strottenhoofdspieren in de linker temporale kwab, gerelateerd aan een schrikangst-conflict of een territoriumangst-conflict, afhankelijk van iemands geslacht, lateraliteit en hormoonstatus
- conflictactiviteit die verband houdt met een hersenrelais in de rechter temporale kwab (territoriumangst-conflict of schrikangst-conflict, territoriumverlies-conflict of seksueel conflict, territoriumergernis-conflict of identiteitsconflict, een mannelijk territoriummarkering-conflict of een vrouwelijk markeringsconflict, afhankelijk van iemands geslacht, lateraliteit en hormoonstatus)

In dit geval bevindt de persoon zich in een **Strottenhoofd Astma Constellatie**. Dit geldt ook tijdens de Epileptoïde Crisis, wat een tijdelijke reactivering van de conflictactieve fase is.



De daadwerkelijke **astma-aanval** treedt op tijdens de **Epileptoïde Crisis**. De Epileptoïde Crisis van de dwarsgestreepte **strottenhoofdspieren** uit zich als stuiptrekkingen die zich naar binnen bewegen. De **symptomen** van strottenhoofd astma zijn daarom het typische **naar adem happen** en een

langdurige inademing (wanneer de strottenhoofdspieren zijn aangedaan wordt het inademen verlengd vanwege het gedeeltelijke functionele verlies van de strottenhoofdspieren die het uitademen regelen). De Epileptoïde Crisis van de gladde strottenhoofdspieren presenteert zich als een spasme, vergelijkbaar met de hyperperistaltiek tijdens een darmkoliek. Bij gelijktijdige vochtretentie als gevolg van het SYNDROOM kan de astma-aanval ernstig zijn.



Wanneer zowel de strottenhoofd-als de bronchiale spieren tegelijkertijd door de Epileptoïde Crisis gaan presenteert de astma-aanval zich als langdurig inhaleren met happen naar adem (strottenhoofd astma) en een verlengd uitademen met piepende ademhaling (bronchiale astma). Deze aandoening, **status asthmaticus** genoemd, veroorzaakt acute ademhalingsmoeilijkheden met het gevaar te sterven aan verstikking.

OPMERKING: Cortison is een middel met een sympathicotone werking dat de conflictactieve symptomen reactiveert. In dit geval veroorzaakt het een verlamming van de strottenhoofd- en bronchiale spieren. Het antispasmodische effect van de medicatie kan daarom levensreddend zijn. Pas echter op met SYNDROOM, omdat de waterretentie de zwelling in de hersenen vergroot (zie hersenoedeem).

Chronische strottenhoofdaanvallen geven aan dat het gerelateerde schrikangst-conflict niet volledig is opgelost. In de conventionele geneeskunde worden terugkerende astma-aanvallen gewoonlijk geassocieerd met een "allergie".

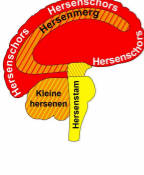
Vandaar dat de strottenhoofdaanval zowel de gestreepte-als de gladde strottenhoofdspieren betreft. De Epileptoïde Crisis van de dwarsgestreepte strottenhoofdspieren presenteert zich als **strottenhoofdspasmen** en-samentrekkingen. De Epileptoïde Crisis van de gladde spieren presenteert zich als een hyperperistaltiek die lijkt op darmkoliek. Vandaar dat **BEIDE**, zowel de gladde als de dwarsgestreepte strottenhoofdspieren, meedoen in de astma-crisis. Hetzelfde geldt voor de bronchiale astma-aanval; in dit geval zijn de gladde en gestreept bronchiale spieren betrokken.

Vertaling: Arjen Lievers

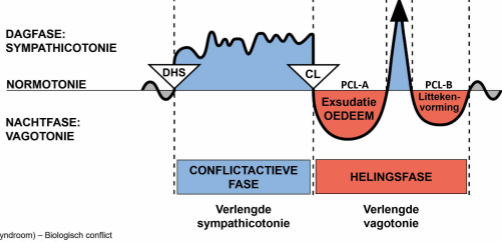
Bron: www.learninggnm.com

© LearningGNM.com

DISCLAIMER: De informatie in dit document dient niet ter vervanging van professioneel medisch advies.

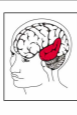

Hersenschors	CELVERLIES (ulceratie, necrose)	Weefselherstel met bacteriën
Hersenmerg		
Kleine hersenen	CELVVERMEERDERING	Verwijderen van cellen m.b.v. schimmels en bacteriën
Hersenstam		

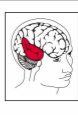


DHS (Dirk Hamer Syndroom) – Biologisch conflict
 CL (Conflictolyse) – Conflictglossing
 PCL (Post-Conflictolyse) – Helingsfase

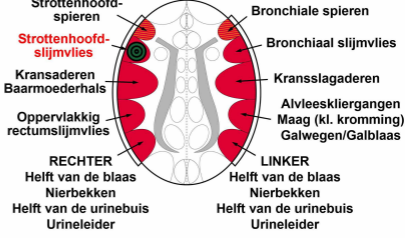
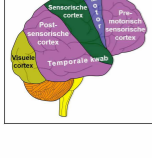
© Dr. med. Mag. theol. Ryke Geerd Hamer



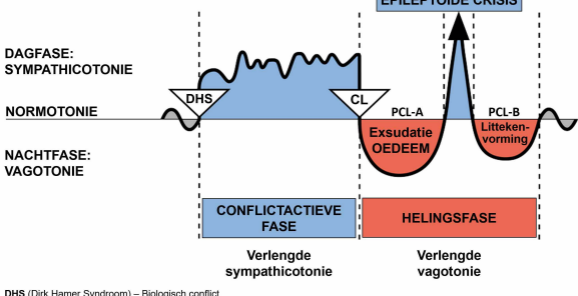
TEMPORALE KWABBEN
bovenaanzicht



HERSENSCHORS
zijaanzicht

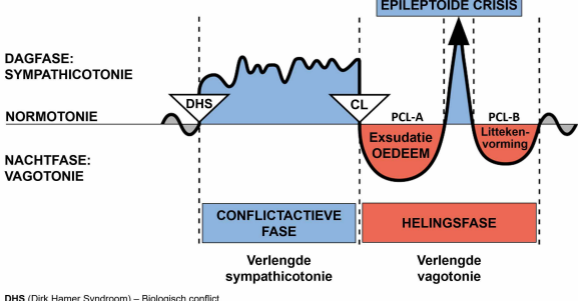


BIOLOGISCHE SPECIAALPROGRAMMA'S
TWEEFASIG PATROON



DHS (Dirk Hamer Syndroom) – Biologisch conflict
 CL (Conflictolyse) – Conflictoplossing
 PCL (Post-Conflictolyse) – Helingsfase

© Dr. med. Mag. theol. Ryke Geerd Hamer

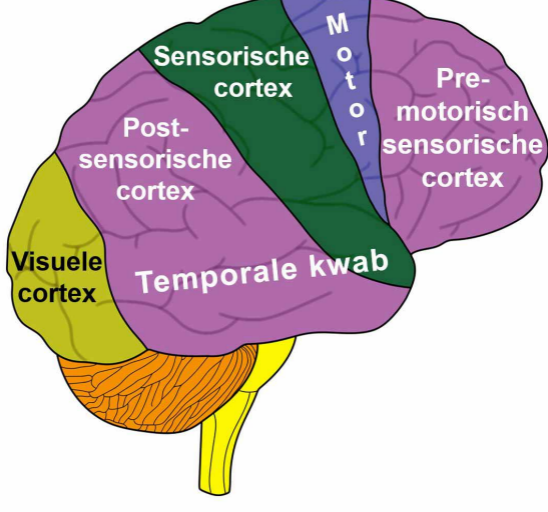


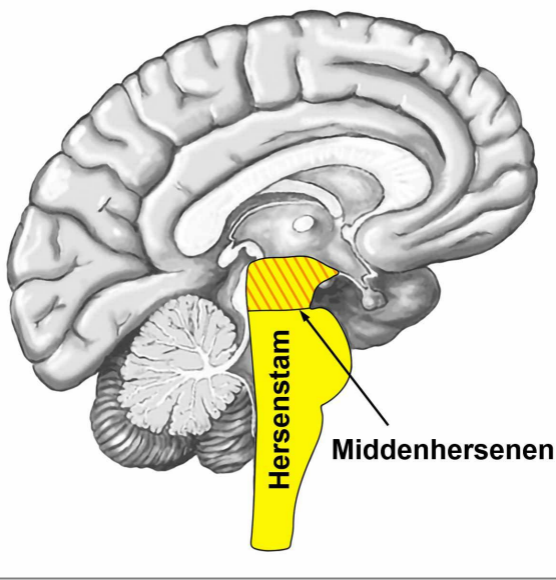
DHS (Dirk Hamer Syndroom) – Biologisch conflict
CL (Conflictolyse) – Conflictoplossing
PCL (Post-Conflictolyse) – Helingsfase

© Dr. med. Mag. theol. Ryke Geerd Hamer

HERSENSCHORS

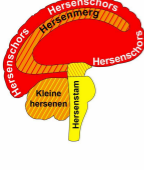zijaanzicht



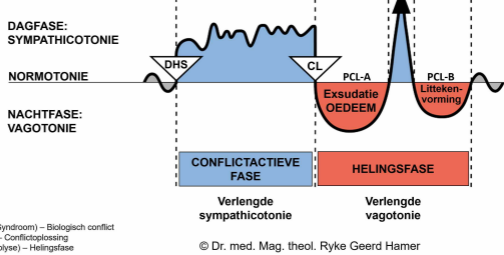


Hersenstam

Middenhersenen



Hersenschors	CELVRLIES (ulceratie, necrose)	Weefselherstel met bacteriën
Hersenmerg		
Kleine hersenen	CELVVERMEERDERING	Verwijderen van cellen m.b.v. schimmels en bacteriën
Hersenstam		



DHS (Dirk Hamer Syndroom) – Biologisch conflict
 CL (Conflictolyse) – Conflictglossing
 PCL (Post-Conflictolyse) – Helingsfase

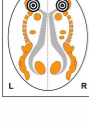
© Dr. med. Mag. theol. Ryke Geerd Hamer



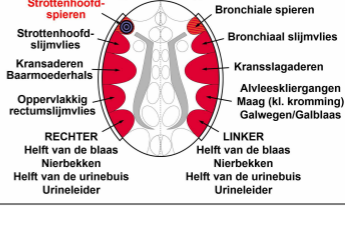
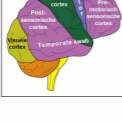
TEMPORALE KWABBEN
bovenaanzicht

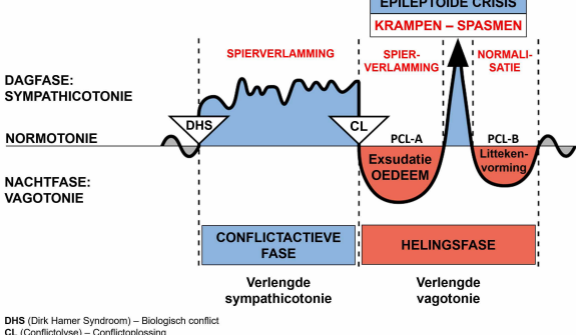


HERSENMERG
bovenaanzicht



HERSENSCHORS
zijaanzicht



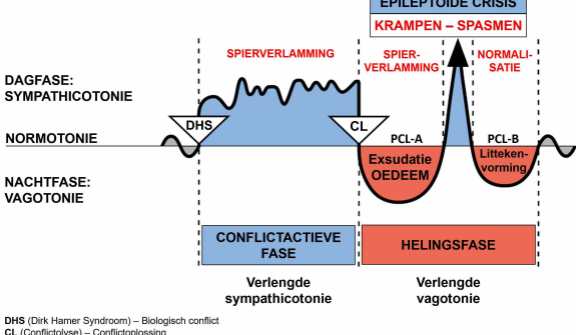


DHS (Dirk Hamer Syndroom) – Biologisch conflict

CL (Conflictolyse) – Conflictoplossing

PCL (Post-Conflictolyse) – Helingsfase

© Dr. med. Mag. theol. Ryke Geerd Hamer

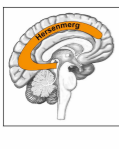


DHS (Dirk Hamer Syndroom) – Biologisch conflict

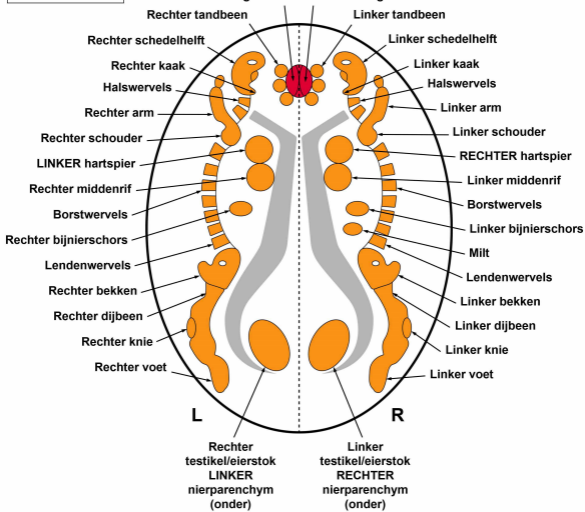
CL (Conflictolyse) – Conflictoplossing

PCL (Post-Conflictolyse) – Helingsfase

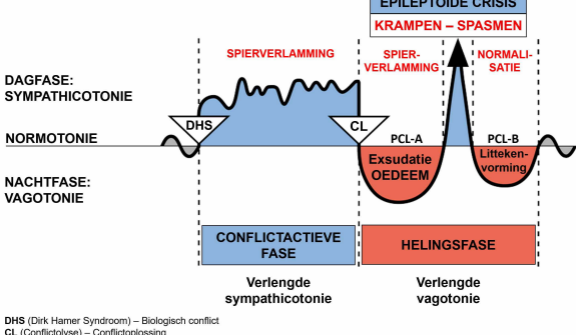
© Dr. med. Mag. theol. Ryke Geerd Hamer



HERSENEMERG – ORGAAN RELATIE



© Dr. med. Mag. theol. Ryke Geerd Hamer



DHS (Dirk Hamer Syndroom) – Biologisch conflict

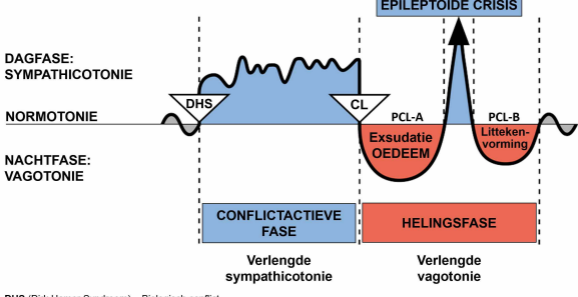
CL (Conflictolyse) – Conflictoplossing

PCL (Post-Conflictolyse) – Helingsfase

© Dr. med. Mag. theol. Ryke Geerd Hamer

In GNM-termen betekent een “constellatie” dat een persoon conflictactief is met twee conflicten, waarbij de rechter- en linker hersenhelft betrokken zijn.

BIOLOGISCHE SPECIAALPROGRAMMA'S
TWEEFASIG PATROON



DHS (Dirk Hamer Syndroom) – Biologisch conflict

CL (Conflictolyse) – Conflictoplossing

PCL (Post-Conflictolyse) – Helingsfase

© Dr. med. Mag. theol. Ryke Geerd Hamer