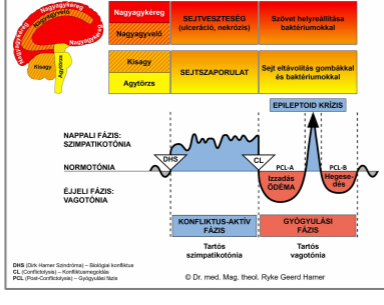


BIOLÓGIAI SPECIÁLIS PROGRAMOK

NŐI MELL

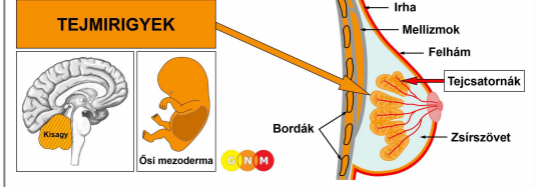
Caroline Markolin, Ph.D. írása



Tejmirigyek

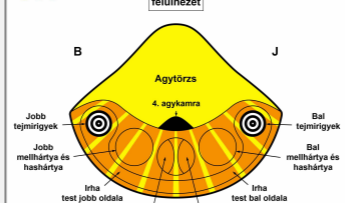
Tejcsatornák

Átdolg. 1.03



A TEJMRIGYEK FEJLŐDÉSE ÉS FUNKCIÓJA: Anatómiailag, a mellek a bordák és a szegycsont előtti mellkasi (mell) izmokat borítják. Zsír szövet, kötőszövet és ínszalagok (Cooper szalagok) támasztják a melleket és adják a formájukat. A női mellek emlőmirigyek, amelyek mindegyikében 15-20 lebeny van, ezek pedig sok kis lebenyből tevődnek össze. A tejmirigyek funkciója a tej termelése fiatal utódok táplálására. A terhesség alatt hormonok, mint például prolaktin, megváltoztatják a mirigyszövetet, hogy felkészítsék a szoptatásra. Amikor egy nő szoptatja a gyermekét, a tej tejcsatornák hálózatán keresztül jut el a mell csúcsán lévő mellbimbóig. A mellbimbót egy sötét színű bőrterület határolja körül, amit bimbóudvarnak hívnak. Evolúciós értelemben a tejmirigyek az irha verejtékmirigyeiből fejlődtek ki. A mellbimbó az irha kitüremkedése; ezért van az, hogy mind a mellbimbók és a bimbóudvar erősen pigmentált. Csakúgy, mint az irha, a tejmirigyek az ősi mezodermból származnak, és a kisagyból történik az irányítása.

MEGJEGYZÉS: Az emlősök felemelkedésével a középvonal jobb és bal oldalán tejszalagok alakultak a mellkastól kezdve az ágyéki területig. Normális esetben, az emberi fajnál, a nőknek két emlőmirigyük van a szegycsont két oldalán, de mellszövet és mellbimbók az embrionális tejszalag mentén bárhol kialakulhatnak.



AGY SZINT: A kisagyban a jobb mell tejmirigyekének irányítása az agy bal oldalából történik; a bal mell tejmirigyekének irányítása pedig a jobb agyféltekéből (oldalsó) történik. Tehát az agy és a szerv között keresztezett kapcsolat van.

MEGJEGYZÉS: A jobb és bal tejszalagok irányítása ugyanabból az agyrelékből történik, mint az irháé.

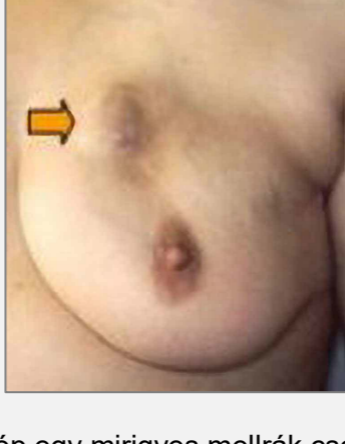
BIOLÓGIAI KONFLIKTUS: Biológiai értelemben a női mell a törődés és a gondoskodás szinonimája. A tejmirigyekhez kapcsolódó biológiai konfliktus tehát egy **fészekkel kapcsolatos aggodalom konfliktus**, ami egy szerettünk jólétével (beleértve egy házi kedvencet), vagy magával a „fészek” miatti aggodalmakkal (egy nő otthonát vagy munkahelyét érintő aggodalmakkal) kapcsolatos. A tejmirigyek szintén reagálnak egy **vita konfliktusra**. Jellemzően a vitának (egy partnerrel, az egyik gyerekkel, egy szülővel, egy baráttal) van egy „aggodalom”-aspektusa.

KONFLIKTUS-AKTÍV FÁZIS: A DHS-sel kezdődően, a konfliktus-aktív fázis alatt, tejmirigy sejtek szaporodása a konfliktus erősségével arányosan. A **sejtszaporulat biológiai célja az**, hogy megnövelje a tejmirigyek működését, hogy több tej álljon rendelkezésre, amikor egy fészek-tagnak szüksége van rá (nőstény emlősök a felnőtt

hímeket is szoptatják szükség esetén). Még akkor is, amikor egy nő nem szoptat abban az időben, vagy már nincs fogamzóképes korban, a mellei még akkor is reagálnak egy aggodalom konfliktusra egy biológiailag értelmes módon.

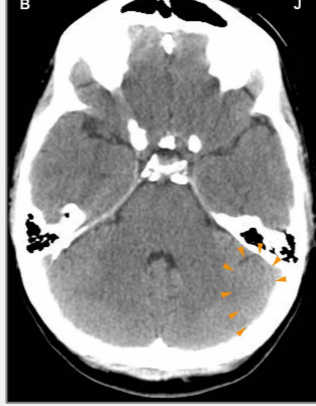MEGJEGYZÉS: Egy evolúciós szempontból a kisagy azzal a tendenciával fejlődött ki, hogy csatlakozzunk csoportokhoz és kapcsolódjunk egymással. Tehát ebben az időszakban vált meghatározóvá a biológiai kezűség és az anya/gyerek vagy partnerrel kapcsolatos konfliktusok. Ha egy jobbkezes nő megtapasztal egy fészekkel kapcsolatos aggodalom konfliktust, ami az anyjával vagy gyerekeivel kapcsolatos, az a ball mellére lesz hatással; ha a konfliktust a partnerével társítja, akkor a jobb mellére lesz hatással. Egy balkezes nőnél ez fordítva van. Ha a konfliktus magával a fészekkel kapcsolatos, akkor az az anya/gyerek-mellett érinti (bal mell a jobbkezes nőknél, jobb mell a balkezes nőknél).

Hosszantartó konfliktus aktivitásnál (függőben lévő konfliktus) egy tömör csomó alakul ki a mellben (ez szintén kialakulhat az emlővonal mentén). Ebben az időszakban a szoptató anyának több teje van a konfliktussal kapcsolatos mellében. A hagyományos orvostudomány ezt a növekedést egy **mirigyes (lebenyes) mellráknak** vagy egy **emlőkarcinómának** hívja (hasonlítsd össze a tejcsatornákkal kapcsolatos „mellrákkal”); ha a sejtosztódás mértéke túllép egy bizonyos határt, akkor a rákot „rosszindulatúnak” vélik.



Ez a kép egy mirigyes mellrák csomóját mutatja a bal mellben, amit egy anyával vagy gyerekekkel összefüggő fészekkel kapcsolatos aggodalom konfliktus okozott, ha a nő jobb kezes. A csomó méretét a konfliktus időtartama és erőssége határozza meg.

Dr.Hamer: „Egy nő a gyerekeihez és a partneréhez való kötődést túlnyomórészt a mellével társítja. Ez az oka annak, hogy a leggyakoribb kórállapotok a nőknél a mell betegségei.”

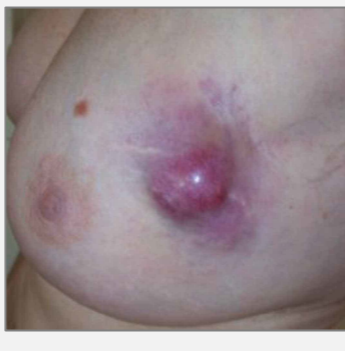

Ezen az agyi CT-n a fészekkel kapcsolatos aggodalom konfliktus hatását látjuk a kisagy jobb oldalán (lásd a GNM ábrát). Ez az agyrelé, ahonnan a bal mell mirigyes mellrákjának irányítása történik. A Hamer Góc éles körvonala konfliktus aktivitást jelez.

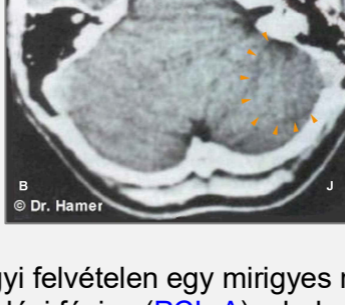Mellrák férfiaknál: A férfiaknak szintén vannak emlőmirigyeik, de a mellek fejletlenek maradnak a magasabb tesztoszteron szintjük miatt (a nőkben esztrogén segíti a mellek fejlődését). Azonban, ha egy férfi tesztoszteron szintje alacsony egy aktív veszteség konfliktus (lásd herék), vagy egy konfliktussal kapcsolatos hormonális zavar miatt, akkor ugyanúgy átélhet egy fészekkel kapcsolatos aggodalom konfliktust, mint egy nő. A férfiak általában nem figyelnek oda a mell csomóira, és nem is (kell menniük) mennek mammográfiára, ezért a férfiaknál felfedezett mellrák száma nagyon alacsony. **MEGJEGYZÉS:** Férfiaknál a laktációt egy agyalapi mirigyhez kapcsolódó konfliktus idéz elő. Az agyalapi mirigy prolaktint termel, ami a tejmirigyek tejtermelését stimuláló hormon.

GYÓGYULÁSI FÁZIS: A konfliktus megoldást követően (CL), azokat a sejteket, amelyekre már nincs többé szükség, gombák, TB baktériumok vagy más baktériumok segítenek lebontani. Ezalatt a folyamat alatt a daganat megtelik savós folyadékkal és tuberkulózisos váladékkal; ezen a ponton „cisztaként” lehet diagnosztizálni (lásd alul a tejmirigy cisztát). **Gyógyulási tünetek a duzzadás,**

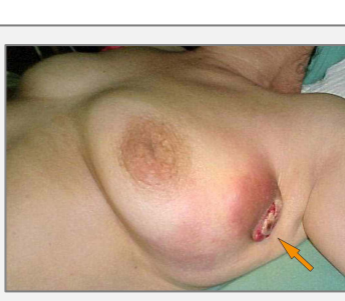
az ödéma (folyadékgyülem) miatt a gyógyuló mellben (**PCL-A**-ban), és **éjjeli izzadások**. A **SZINDRÓMÁVAL**, vagyis egy aktív magárahagyatottság vagy egzisztencia konfliktus által eredményezett vízvisszatartással, a duzzadás sokkal nagyobb lesz. A mellszövet helyreállítása **éles fájdalomként** érzékelhető, ami minden ősi mezodermás szövet (lásd övsömör) gyógyulására jellemző. A tünetek mértékét a konfliktus-aktív fázis erőssége és időtartama határozza meg. A daganat méretétől függően a gyógyulási folyamat több hónapot is igénybe vehet; azonban a konfliktus visszaesések miatti függőben lévő gyógyulásnál akár tovább is tarthat. Amikor a gyógyulási fázis elhúzódik, a folytonos lebomlási folyamat tejmirigysejtek vesztéséhez vezet. Ha egy nő ebben az időben szoptat, a mirigyes mellszövet vesztése (az emlőmirigy hipoplázia) a tejtermelés csökkenését vagy megszűnését okozza az érintett mellben (hasonlítsd össze az agyalapi mirigyhez kapcsolódó tejtermelés hiányával).



Ez a kép egy gyógyulóban lévő tejmirigy daganatot mutat a bal mellben. A duzzadás (folyadékkal megtelt ödéma) és a gyulladás azt jelzi, hogy a Biológiai Speciális Program (SBS) a **PCL-A**-ban (a gyógyulási fázis első részében) van.



Egy agyi felvételen egy mirigyes mellrák gyógyulási fázisa (**PCL-A**) a bal mellben „duzzadt”, ödémás gyűrűként (agyi ödéma) jelenik meg a kisagy jobb oldalán elhelyezkedő tejmirigy relén (lásd a **GNM ábrát**).



Amikor egy daganat nyomása áttöri a felette lévő felhámot, a véres és **bűdös váladék** a külső nyíláson keresztül távozik a mellből (bal mell ezen a képen).

Komplikációk a mirigyes mellrák esetében akkor fordulnak elő, amikor az érintett mellen egyidejűleg az irha is gyógyul (lásd bőrtuberkulózis). Ez vagy akkor történik, amikor például egy **mell biopszia** beindít egy „támadás konfliktust”, vagy amikor egy nő elszenved egy „eltorzulás konfliktust” a melle kinézete miatt. Egy függőben lévő gyógyulásnál a mell folyamatosan váladékozik (figyelj oda a fehérje vesztésre!), hozzájárulva a „bepiszkítva érzi magát” konfliktusokhoz. Ebben az esetben meg kell fontolni a műtétet.

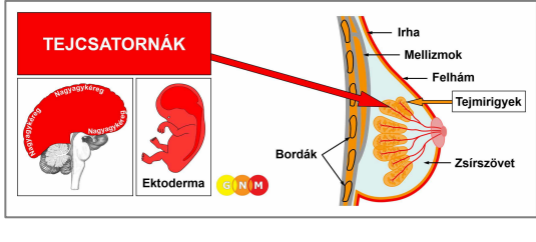
A sejteltávolítás melléktermékei a nyirokrendszeren keresztül távoznak. A nyirokfolyadék túlnyomórészt a gyógyuló mell hónaljában lévő hónalji nyirokcsomóba áramlik. Ezért a gyógyulási fázisban a nyirokcsomó megduzzad.

Azok a nők, akiknek mellrákjuk van, gyakran szenvednek el egy önleértékelés konfliktust, ami egy limfóma kialakulásához vezet a hónalji nyirokcsomóban. A hagyományos orvostudomány az új „daganatot” egy „áttétes rákként” értelmezi, azon a helytelen feltételezésen alapulva, hogy a nyirokerek a „ráksejtek elterjedésének” az útvonalai. Ha az önleértékelés konfliktus súlyosabb, általában egy **masztektómiát** követően, akkor ez hatással van a szegycsontra vagy az amputált mell alatt lévő bordákra (lásd csontrák). A masztektómia szintén előidézhet egy „támadás konfliktust” a műtéti heg területén kialakuló melanómával. Előfordulhatnak komplikációk, amikor az ödémából a folyadék beszívárog a mellüregbe, egy transzudatív pleurális folyadékgyülemet okozva. Az önleértékelés konfliktus („csúnyán néz ki a mellem”) szintén érintheti a zsírszövetet, egy helyi duzzadással (lásd lipóma) a mellben, a gyógyulási fázis alatt. Nem ritka, hogy egy

ilyen növekedést félrediagnosztizálnak mellráknak vagy „áttétnek”.

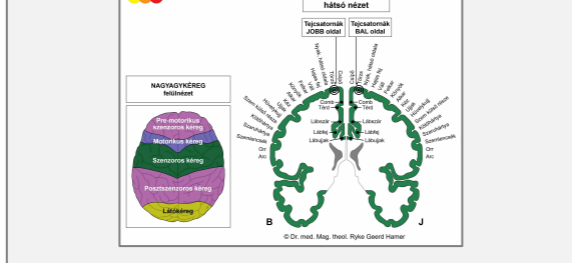
Miután a daganat lebomlott, egy **üreg** marad a helyén (lásd szintén tüdő üregek, máj üregek, hasnyálmirigy üregek). Az üreg falán lévő kalcium-lerakódásokat egy mammográfia **makromeszesedésként** mutatja (hasonlítsd össze a mikromeszesedéssel a tejszatornáknakban). A SZINDRÓMA miatti egyidejű vízvisszatartás felfújja az üreget, egy **mell cisztát** hozva létre (hasonlítsd össze a mell cisztával a tejszatornáknakban). Az úgynevezett **fibrocisztás mellek** a mellben történő ismétlődő gyógyulási és hegesedési folyamatok (**PCL-B**) eredménye.

Ha a szükséges mikrobák nem állnak rendelkezésre a konfliktus megoldásakor, mert túlzott antibiotikumok használata miatt elpusztultak, a többlet sejtek megmaradnak. Végül a kötőszövet betokozza a daganatot. Egy ilyen betokozódott daganatot sok év után felfedezhetnek egy mammográfiás vizsgálattal, aminek gyakran súlyos következményei lesznek.



A TEJCSATORNÁK FEJLŐDÉSE ÉS FUNKCIÓJA: A tejszatornák rendszerezett csatornák hálózata, amely a tejmirigyek lebenyeihez csatlakozik. A fő emlőcsatornáknak egyesülnek a mellbimbónál. A mellbimbók a bőr kis kitüremkedései, amelyek speciális idegekkel vannak ellátva, érzékennyé téve őket az ingerekre, mint például az érintésre. A szoptató nőkben a tejszatornák tejet szállítanak a csecsemő táplálásához. A tejszatornák belső falát laphám borítja, ami az ektodermából származik, tehát a nagyagykéregből történik az irányítása.

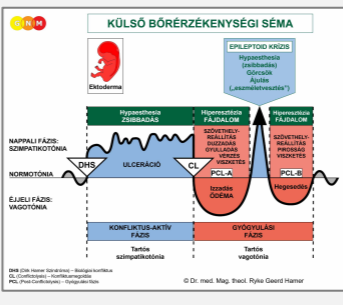
MEGJEGYZÉS: Miután kialakultak a tejszatornák, a külső bőr laphám sejtjei a mellbimbón keresztül a tejszatornába vándoroltak.



AGY SZINT: A tejszatornák hámszövetének irányítása a **szenzoros kéregből** (a nagyagykéreg egy része) történik. A jobb mell tejszatornáinak irányítása a bal kéregből történik; a bal mell tejszatornáinak irányítása a jobb kérgi féltekéből történik. Tehát, az agy és a szerv között keresztezett kapcsolat van (lásd a **szenzoros homunculust** mutató GNM ábrát).

BIOLÓGIAI KONFLIKTUS: A tejszatornákhöz kapcsolódó biológiai konfliktus egy **elválasztás konfliktus**, amit valaki úgy él meg, mintha egy szeretett személyt „elszakítottak volna a mellétől” (hasonlítsd össze a petefészkekhez kapcsolódó veszteség konfliktussal). A nők átélhetnek elválasztás konfliktusokat egy váratlan válás miatt, akkor amikor szakítanak egy partnerrel, egy gyerekkel, egy szülővel vagy barátal vagy amikor, egy szeretett személy (házi kedvenc) meghal. Már az elválasztástól való félelem is aktiválhatja a konfliktust. Hasonlóan, a tejszatornák kapcsolódnak ahhoz az aggodalomhoz is, amikor **el akarunk válni**, mondjuk egy házastárstól vagy egy szülőtől egy árulás, állandó veszekedés vagy bántalmazás miatt. Az otthontól (egy nő „fészke”) való elválás szintén érinti a tejszatornákat (hasonlítsd össze a tejmirigyekhez kapcsolódó fészkekkel kapcsolatos aggodalom konfliktussal). A „fészkek” elvesztése a férfi területvesztés konfliktussal egyezik meg.

Az evolúciós érveléssel összhangban a **területi konfliktusok, szexuális konfliktusok, és elválasztás konfliktusok** azok az elsődleges konfliktus témák, amelyek az ektodermából származó, **szenzoros, premotorikus szenzoros és poszt-szenzoros kéreg** által irányított szervekhez kapcsolódnak.



A **tejcsatornák** Biológiai Speciális Programja a **KÜLSŐ BŐRÉRZÉKENYSÉGI SÉMÁT** követi, érzékelés csökkenéssel a konfliktus-aktív fázis és az Epileptoid Krízis alatt, és túlérzékenységgel a gyógyulási fázisban.

KONFLIKTUS-AKTÍV FÁZIS: az érintett tejcsatorna bevonatának ulcerációja a konfliktus aktivitás mértékével és időtartamával arányosan. Az ulceráció a tejmirigyek lebenyeiből kilépő ágakban vagy a **mellbimbóhoz közel lévő fő csatornák** egyikében fordul elő. Egy súlyos elválasztás konfliktus az összes tejcsatornára hatással lehet a konfliktussal kapcsolatos mellben. A **sejtvesztés biológiai célja az**, hogy kiszélesítse a csatornákat, hogy könnyebben távozhasson az a tej, amelyre már nincs szükség (az elválasztás miatt); a csatornák nagyobb átmérője megelőzi a tej felgyülemlését a mellben. Az ulceráció általában nem érzékelhető a konfliktus-aktív fázisban levő érzékelés csökkenés miatt (Külső Bőrérzékenységi Séma). Az **érzékelés elvesztése** elérheti a **mellbimbót**.

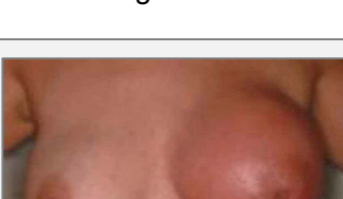
MEGJEGYZÉS: Az, hogy a jobb vagy a bal mell érintett, azt a nő kezűsége határozza meg, és az, hogy a konfliktus anya/gyerek vagy partnerrel kapcsolatos. Ha a konfliktus magával a fészekkel kapcsolatos, akkor az anya/gyerek mellett érinti, vagyis a bal mellett egy jobb kezes nőnél, és jobb mellett a balkezes nőnél.

Egy tartós, erős függőben lévő konfliktussal a folytonos ulceráció összehúzza a tejcsatornákat, **scirrhos csomókat** és fájdalmas húzó érzést eredményezve a mellben. Az összehúzódást a mellben egy helyi bemélyedés és egy **befelé forduló mellbimbó** teszi láthatóvá. Az érintett mell **jelentősen kisebb lesz** (kiújuló hegesedések a függőben lévő gyógyulás miatt a **PCL-B**-ben, szintén kisebbé teszik a mellet). Egy mammográfián egy scirrhos csomó egy tömör góc formaként tűnhet fel, amit aztán ráknak diagnosztizálnak („**scirrhos karcinóma**”) annak ellenére, hogy nincs „ráksejt” mitózis!

A konfliktus-aktív fázist egy **rövid távú memóriavesztés** kíséri, ami belenyúlik a **PCL-A**-ba. Ez minden elválasztás konfliktusra jellemző (lásd a bőrhöz kapcsolódó Biológiai Speciális Programot).

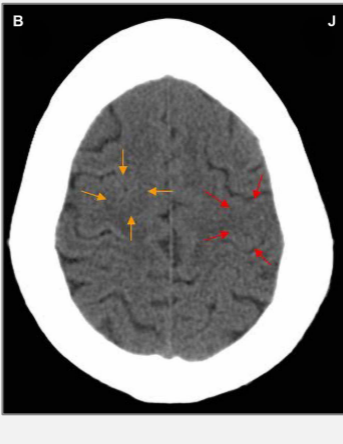
GYÓGYULÁSI FÁZIS: A gyógyulási fázis első részében (**PCL-A**) a szövetvesztéséget **sejtszaporulat** állítja helyre. A **mell duzzadt, piros, meleg és viszket**. Amikor az elválasztás egyidőben kapcsolódik a bőrhöz is, akkor kialakul egy kiütés is a mellen (lásd Paget-kór). A gyógyulási fázisban az érzékelés visszatér, kifejezett **hiperesztéziával**, egy fokozott érzékenységgel az érintésre, különösen a mellbimbónál. A duzzadás miatt a mellbimbó befele fordultnak tűnik (hasonlítsd össze a konfliktus-aktív fázisban lévő befelé forduló mellbimbóval).

A hagyományos orvostudomány a tejcsatornában lévő sejtszaporulatot **intraduktális mellráknak** diagnosztizálja, egy gyulladással pedig **gyulladásos mellráknak** (hasonlítsd össze a tejmirigyekhez kapcsolódó mellrákkal). Az Öt Biológiai Természettörvény alapján az új sejtek nem lehetnek „rákos sejtek”, mivel a sejtszám növekedés valójában egy helyreállító folyamat. Egy „jóindulatú” melldaganatot általában egy **intraduktális papillómának** vagy **papilláris karcinómának** diagnosztizálnak.



Ez a kép egy intraduktális mellrák gyógyulási fázisát mutatja a bal mellben.

Az a feltételezés, hogy a mellrák „abnormális génekkel” kapcsolatos, nem tudja megmagyarázni azt, hogy a „daganat” miért a jobb vagy a bal mellben alakul ki, hogy miért a tejcsatornákat vagy a tejmirigyeket érinti, vagy hogy a „rák” miért történik a nő egy bizonyos életszakaszában.



A piros nyilak ezen a CT felvételen a szenzoros kéreg azon területére mutatnak, ahonnan egy bal mellben lévő intraduktális mellrák gyógyulásának irányítása történik (lásd a GNM ábrát). A Hamer Góc egyenetlen, részben ödémás gyűrűje alátámasztja azt, hogy a nő (balkezes) megoldott egy elválasztás konfliktust a partnerével kapcsolatban.

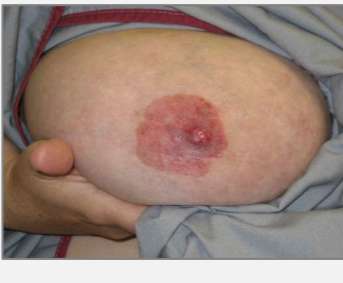Azonban, még mindig konfliktus aktív egy gyerekével kapcsolatos túlterheltség konfliktussal, ami a bal szívizmot érinti.

A Hamer Góc egy éles gyűrű konfigurációként mutatkozik a kapcsolódó agyrelén a motoros kéregben (narancssárga nyilak). A két konfliktus nagy valószínűséggel együtt történt.

Egy aktív magárahagyatottság vagy egzisztencia konfliktus okozta SZINDRÓMA miatt a visszatartott víz túlnyomóan a gyógyuló mellben van, ami megnöveli a duzzadást. Egy nagymértékű duzzadás **elzárhatja a tejcsatornát**. Ebben az esetben, a helyreállítási folyamat alatt termelődött váladék felgyülemlik a mellben, különösen a mellbimbó mögött. Biológiailag, ez egy nem tervezett komplikáció, mert ha egy nő szoptat, a csecsemő normális esetben teljesen kiszívja a mellet (kifejlett emlősök szopják a nőtény tőgyét, amikor a tej felgyülemlik). Egy nem szoptató nőben azonban, a váladéknak nincs kiútja, ami fokozza a duzzadást és a fájdalmat. Dr.Hamer ezért azt javasolja, hogy naponta kétszer szívják ki a folyadékot egy mellszívóval, vagy a partner, egy barát vagy a védőnő szívja ki, mivel ez kevésbé fájdalmas (a váladéknak egy enyhén édes íze van, mint a tejnek). Ha egy cirrózisos mellet nem ürítenek ki a gyógyulási fázis alatt, akkor a mell összezsugorodik és keményvé válik.

Egy **szivárgó mell** annak a jele, hogy a tejcsatorna nincs teljesen elzáródva, vagy hogy a gyógyulási folyamat a mellbimbóhoz közel történik. A mellbimbón keresztül távozó váladék egy **tiszta vagy véres folyadék** (hasonlítsd össze a bűdös váladékkal, amikor egy mirigyos melldaganat gyógyul, és a tejszerű váladékkal, ami a prolactint termelő agyalapi mirigyhez kapcsolódik). Az egyidejű vízvisszatartással a tejcsatornában lévő duzzanatot általában egy **mell cisztának** diagnosztizálnak (hasonlítsd össze a tejmirigyekben lévő mell cisztával).

Mellgyulladás (periductalis mastitis) akkor fordul elő, amikor a mellbimbó alatti csatornák begyulladnak. Azok az anyák, akiket elválasztottak a kisbabájuktól például szülés után, amint megszakítás nélkül képesek szoptatni őket, mellgyulladásuk lesz. **Szoptatási mellgyulladás** vagy **a mellbimbó gyulladása (thelitis)**, vagy egy elválasztás konfliktussal kapcsolatos, vagy egy szoptató nő esetében, amikor a csecsemő túl erősen szop.



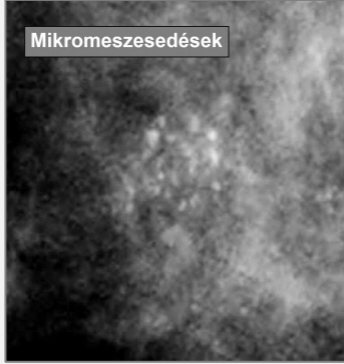
Ha a gyógyulási folyamat a mellbimbót érinti, beleértve a bimbóudvart, ezt **Paget-kór**nak diagnosztizálják. A hagyományos orvostudományban ez mellráknak számít!

Egy ekcéma a bimbóudvaron (lásd felhám) azt jelzi, hogy egy gyerektől vagy partnertől való elválasztás konfliktus a mell egy adott részével volt kapcsolatos, például amikor abba maradt a szoptatás (a csecsemő vagy az anya kórházba kerülése miatt), vagy az érintett területhez kapcsolódó fizikai kontaktus elvesztése miatt. Tehát a „Paget-kór” és egy intraduktális mellrák könnyen előfordulhatnak együtt.

Az Epileptoid Krízis akut fájdalommal jár. A fájdalom nem érzékszervi jellegű, hanem erős húzó fájdalom. A fájdalom szintén jelen van a **PCL-B**-ben; ebben az esetben a hegesedési folyamat miatt.

MEGJEGYZÉS: Minden Epileptoid Krízist, amit a **szenzoros, posztszenzoros, vagy pre-motorikus szenzoros kéreg** irányít, azt **keringési zavar, szédülés, rövid tudatzavar** vagy teljes **tudatvesztés** (ájulás vagy „eszméletvesztés”) kíséri, a konfliktus intenzitásától függően. Egy másik jellegzetes tünet a **vércukorszint leesése**, amit az agysejtek nagymértékű glükóz használata okoz (összehasonlítva a hipoglikémiával, ami a hasnyálmirigy szigetsejtjeivel kapcsolatos).

Az Epileptoid Krízis után a mellduzzadás csökken.



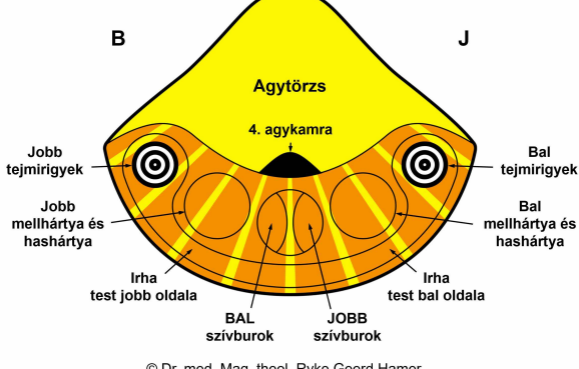
Egy mammográfián a **gyógyulási folyamat befejeződése** kalciumfoltokként, vagy **mikromeszesedésként** (hasonlítsd össze a makromeszesedéssel a tejmirigyekben) mutatkozik meg, amit a tejszerű váladék átmeneti felgyülemzése okoz. A jelenlegi orvostudomány azonban, a mellben lévő mikromeszesedéseket a mellrák korai jelének tekinti!

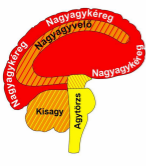
Fordítás: Váradi Hajnalka

Forrás: www.learningnm.com

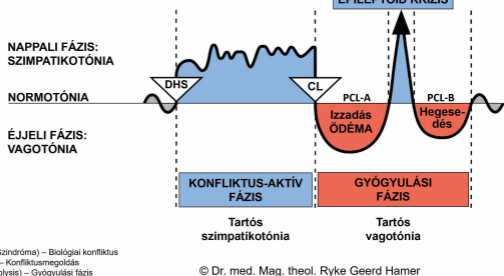
© LearningGNM.com
FELELŐSSÉG ELHÁRÍTÁS: Ebben a dokumentumban található információ nem helyettesíti a szakszerű orvosi tanácsadást.

KISAGY felülnézet





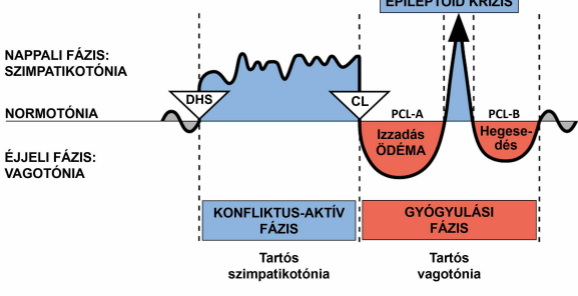
Nagyatagykérég	SEJTVESZTESÉG (ulceráció, nekrozís)	Szövet helyreállítasa baktériumokkal
Nagyatagyvelő		
Kísaay	SEJTSZAPORULAT	Sejt eltávolítás gombákkal és baktériumokkal
Agytörzs		



DHS (Dirk Hamer Szindróma) – Biológiai konfliktus
 CL (Conflictolysis) – Konfliktusmegoldás
 PCL (Post-Conflictolysis) – Gyógyulási fázis

© Dr. med. Mag. theol. Ryke Geerd Hamer

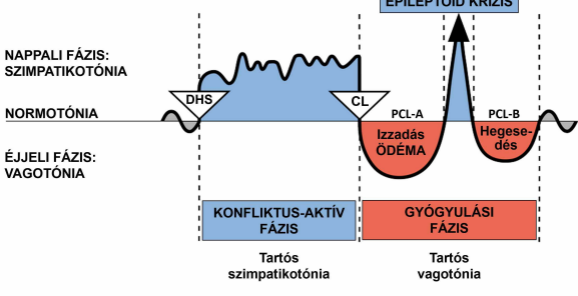
BIOLÓGIAI SPECIÁLIS PROGRAMOK KÉTFÁZISÚ RENDSZER



DHS (Dirk Hamer Szindróma) – Biológiai konfliktus
 CL (Conflictolysis) – Konfliktusmegoldás
 PCL (Post-Conflictolysis) – Gyógyulási fázis

© Dr. med. Mag. theol. Ryke Geerd Hamer

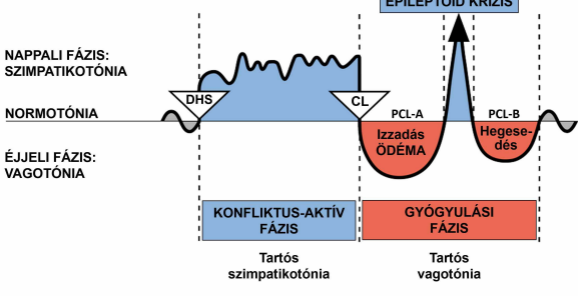
BIOLÓGIAI SPECIÁLIS PROGRAMOK KÉTFÁZISÚ RENDSZER



DHS (Dirk Hamer Szindróma) – Biológiai konfliktus
CL (Conflictolysis) – Konfliktusmegoldás
PCL (Post-Conflictolysis) – Gyógyulási fázis

© Dr. med. Mag. theol. Ryke Geerd Hamer

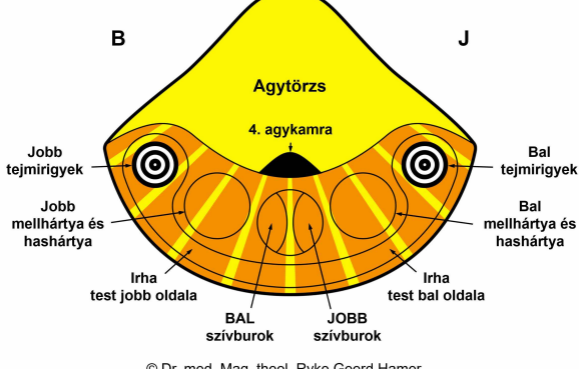
BIOLÓGIAI SPECIÁLIS PROGRAMOK KÉTFÁZISÚ RENDSZER

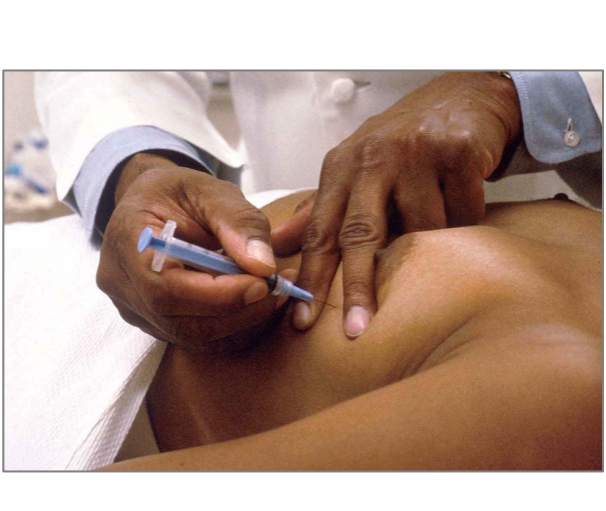


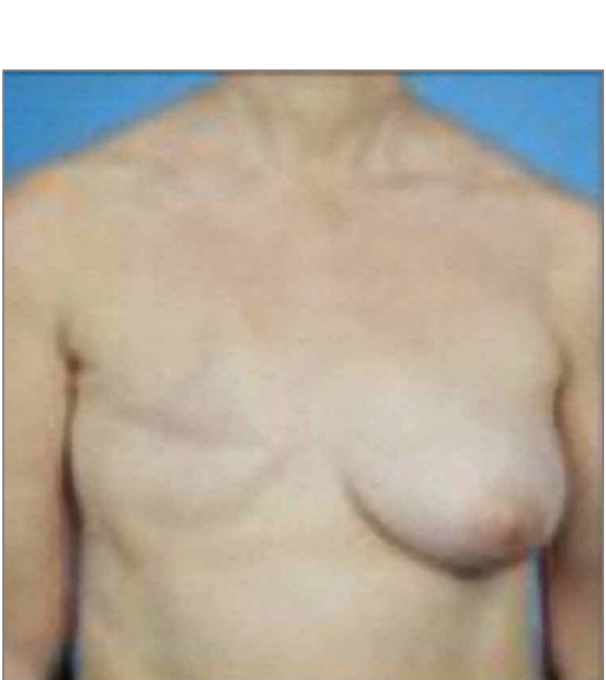
DHS (Dirk Hamer Szindróma) – Biológiai konfliktus
CL (Conflictolysis) – Konfliktusmegoldás
PCL (Post-Conflictolysis) – Gyógyulási fázis

© Dr. med. Mag. theol. Ryke Geerd Hamer

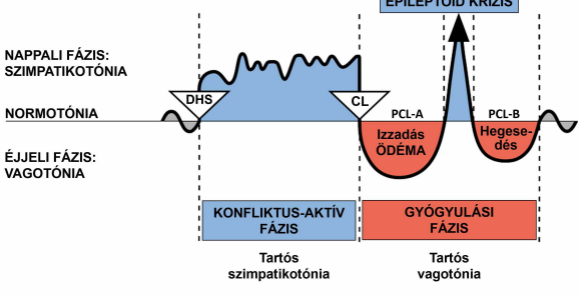
KISAGY felülnézet







BIOLÓGIAI SPECIÁLIS PROGRAMOK KÉTFÁZISÚ RENDSZER



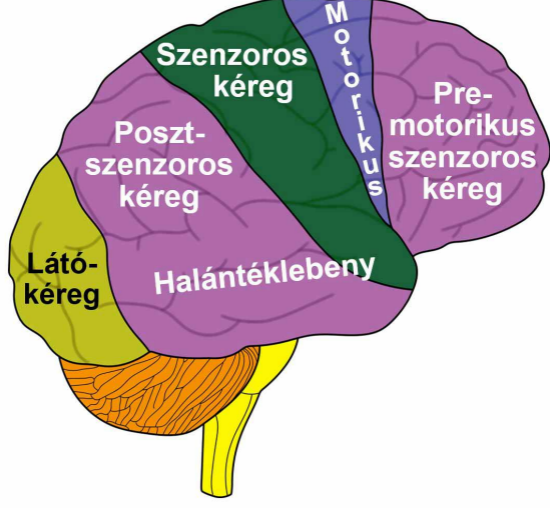
DHS (Dirk Hamer Szindróma) – Biológiai konfliktus
 CL (Conflictolysis) – Konfliktusmegoldás
 PCL (Post-Conflictolysis) – Gyógyulási fázis

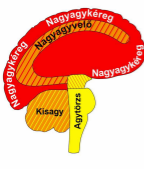
© Dr. med. Mag. theol. Ryke Geerd Hamer

A homunculus a test különböző anatómiai felosztásait ábrázolja.

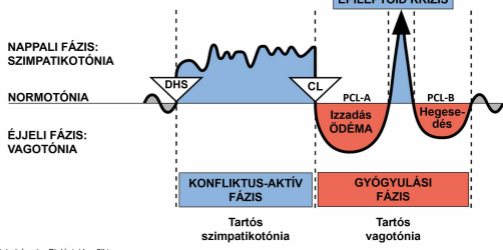
NAGYAGYKÉREG

oldalnézet





Nagyagykérég	SEJTVESZTESÉG (ulceráció, nekrozis)	Szövet helyreállítása baktériumokkal
Nagyagyvelő		
Kísgagy	SEJTSZAPORULAT	Sejt eltávolítás gombákkal és baktériumokkal
Agytörzs		



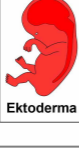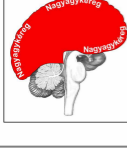
DHS (Dirk Hamer Szindróma) – Biológiai konfliktus

CL (Conflictolysis) – Konfliktusmegoldás

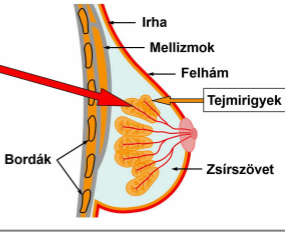
PCL (Post-Conflictolysis) – Gyógyulási fázis

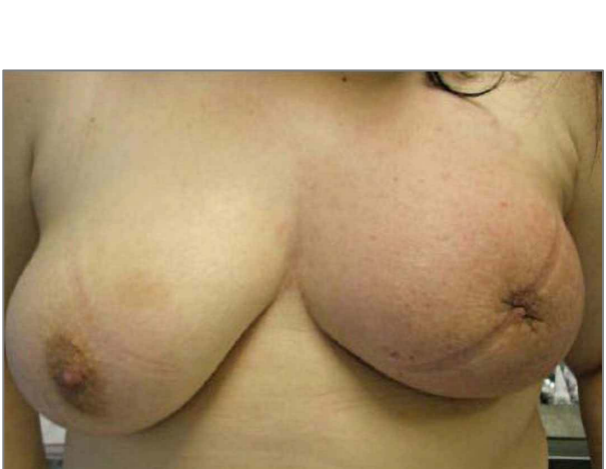
© Dr. med. Mag. theol. Ryke Geerd Hamer

TEJCSATORNÁK

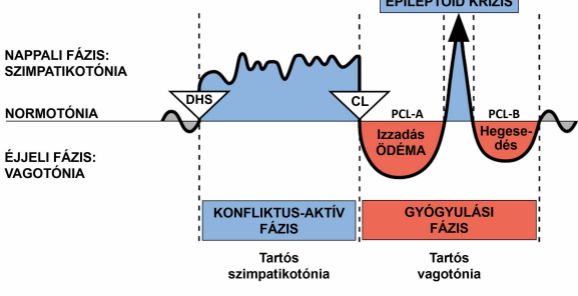


G N M





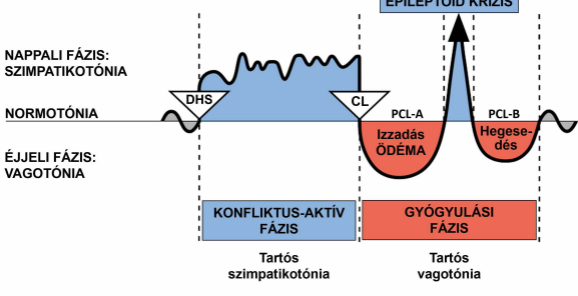
BIOLÓGIAI SPECIÁLIS PROGRAMOK KÉTFÁZISÚ RENDSZER



DHS (Dirk Hamer Szindróma) – Biológiai konfliktus
CL (Conflictolysis) – Konfliktusmegoldás
PCL (Post-Conflictolysis) – Gyógyulási fázis

© Dr. med. Mag. theol. Ryke Geerd Hamer

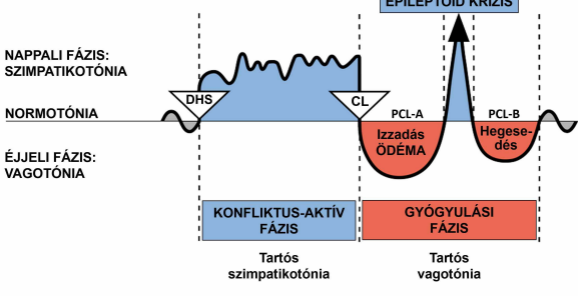
BIOLÓGIAI SPECIÁLIS PROGRAMOK KÉTFÁZISÚ RENDSZER



DHS (Dirk Hamer Szindróma) – Biológiai konfliktus
CL (Conflictolysis) – Konfliktusmegoldás
PCL (Post-Conflictolysis) – Gyógyulási fázis

© Dr. med. Mag. theol. Ryke Geerd Hamer

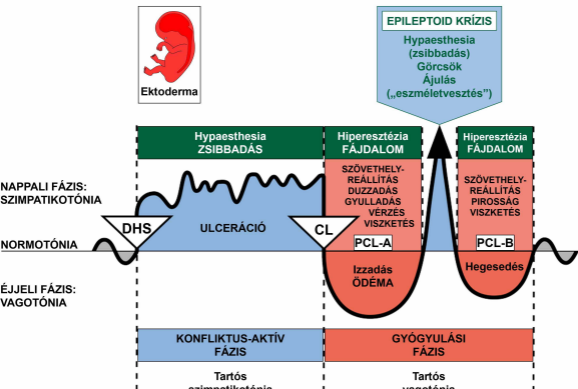
BIOLÓGIAI SPECIÁLIS PROGRAMOK KÉTFÁZISÚ RENDSZER



DHS (Dirk Hamer Szindróma) – Biológiai konfliktus
CL (Conflictolysis) – Konfliktusmegoldás
PCL (Post-Conflictolysis) – Gyógyulási fázis

© Dr. med. Mag. theol. Ryke Geerd Hamer

KÜLSŐ BŐRÉRZÉKENYSÉGI SÉMA

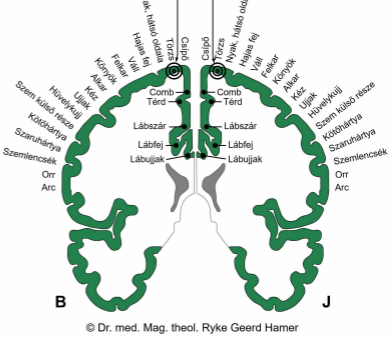
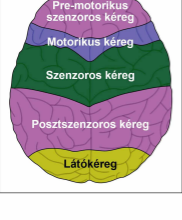


SENZOROS KÉREG
hátsó nézet

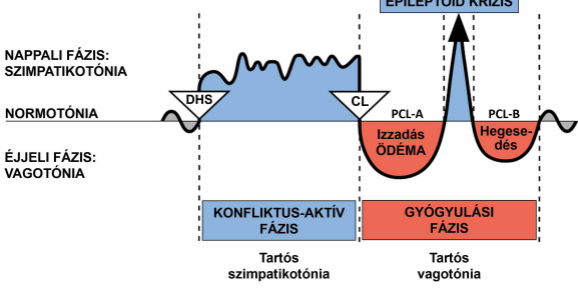
Tejcsatornák
JOBBI oldal

Tejcsatornák
BAL oldal

NAGYAGYKÉREG
felülnézet



BIOLÓGIAI SPECIÁLIS PROGRAMOK KÉTFÁZISÚ RENDSZER



DHS (Dirk Hamer Szindróma) – Biológiai konfliktus

CL (Conflictolysis) – Konfliktusmegoldás

PCL (Post-Conflictolysis) – Gyógyulási fázis

© Dr. med. Mag. theol. Ryke Geerd Hamer

NAGYAGYKÉREG

oldalnézet

