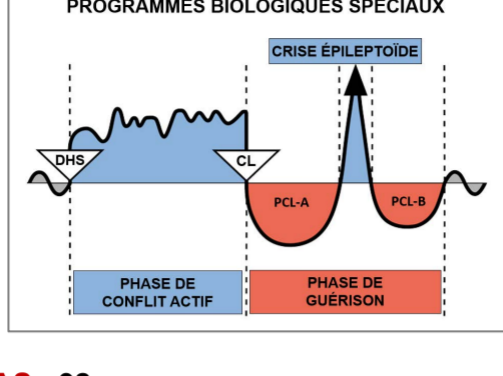


# Étude de cas par le Dr Alvin De Leon



**CAS : 92**

**DATE :** février 2018

**PATIENT :** homme, 21 ans, droitier

**Plainte subjective :** le patient a été vu au cabinet pour des symptômes musculo-squelettiques depuis plusieurs années. Il était curieux de connaître l'explication de la GNM concernant son **eczéma** qui ne touche que l'**extérieur de ses deux mains**. Il dit avoir remarqué ses symptômes de mains sèches pour la première fois au travail, il y a environ un an et demi. Il explique qu'au fil du temps, la peau sèche s'est transformée en éruption cutanée, démangeaisons et rougeurs. On lui a finalement diagnostiqué un eczéma et prescrit des crèmes à base de cortisone qui ne lui ont procuré qu'un soulagement temporaire. Le patient indique que ses éruptions cutanées ont souvent été intermittentes au cours des dix-huit derniers mois. Toutefois, il semble les remarquer davantage lorsqu'il est au travail ou lorsqu'il quitte son travail pour rentrer chez lui. L'éruption cutanée n'affecte pas son sommeil et ne concerne aucune autre partie de son corps.

**Observation :** une éruption cutanée accompagnée d'une certaine rougeur a été observée sur la face externe des deux mains. La peau était légèrement chaude au toucher (voir la photo A).

**Organes affectés :** épiderme (peau externe)

**Feuillet embryonnaire :** ectoderme

**Centre de contrôle au cerveau :** cortex cérébral (cortex sensoriel)

**Explication de la GNM :** l'épiderme est lié à un conflit de séparation, vécu comme le fait de « vouloir se séparer » ou de « repousser quelqu'un » (car l'éruption est localisée sur le dos des mains). Ce Programme Biologique Spécial provoque une ulcération de la peau affectée durant la **Phase de Conflit Actif** et une reconstitution du tissu perdu durant la **Phase de Guérison**, laquelle s'accompagne de démangeaisons, d'hypersensibilité et d'une éruption cutanée. Il est actuellement en **Guérison en Suspens** avec des rails ou des déclencheurs constamment activés. Son conflit originel (DHS) doit être identifié pour que le Programme Biologique Spécial puisse se terminer.

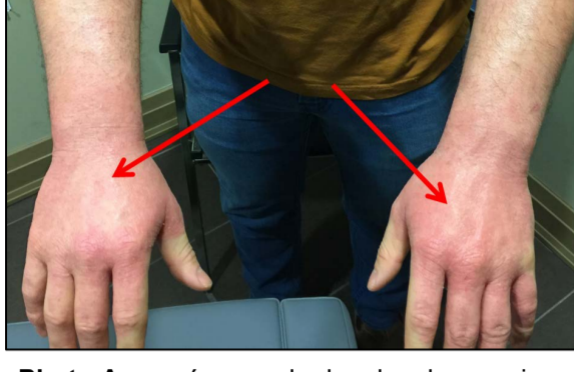**Compréhension de la GNM :** le patient a compris l'explication de la GNM et a réalisé que son conflit de séparation pouvait être lié à son patron qui le pointe souvent du doigt et le critique devant les autres employés (**son DHS**). Au début, cela le mettait mal à l'aise, d'autant plus qu'il était débutant dans son travail et qu'il n'aimait pas vraiment ce qu'il faisait. Il se souvient avoir passé de nombreuses journées où il se sentait mal à l'aise lorsque son patron se présentait sur le chantier. Cependant, il dit que, depuis peu, ils sont devenus amis et qu'ils se voient en dehors du travail. Cela pourrait expliquer pourquoi son éruption cutanée persiste, car le fait de devenir ami avec son patron, dont il voulait se séparer au départ, pourrait constituer un rail ou un déclencheur subconscient.

J'ai demandé au patient de faire le rapprochement entre les éruptions cutanées sur le dos de ses mains et son désir de se séparer de son patron au travail. Je lui ai recommandé de changer sa façon de voir son patron et de se rappeler qu'il pouvait désormais se sentir en sécurité en sa présence. Des techniques d'équilibrage général et un traitement chiropratique ont été pratiqués pour soulager ses douleurs musculo-squelettiques. Je lui ai demandé de revenir après deux semaines pour un rendez-vous de suivi.

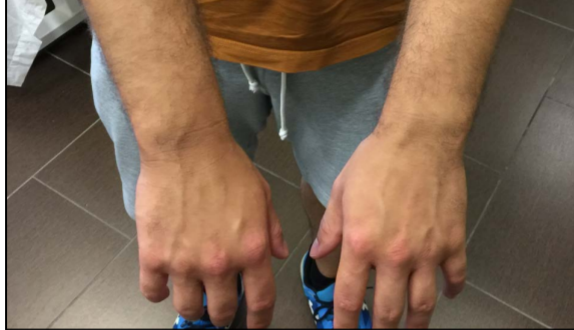**Résultats :** le patient est revenu au cabinet environ six semaines plus tard pour d'autres symptômes. Il dit que son éruption cutanée s'est améliorée et, même si elle est encore légèrement présente, elle ne s'aggrave pas

et ne provoque plus trop de démangeaisons. Il ne se préoccupe plus trop de son éruption cutanée et dit qu'il essaie de voir son patron différemment, en reconnaissant que ses propos ne le visent jamais personnellement.

Le patient est revenu au cabinet près de cinq mois plus tard pour un autre problème. Il a dit avoir quitté son emploi quelques semaines après la dernière consultation et que ses symptômes cutanés se sont améliorés presque immédiatement (voir la photo B). Il estimait que l'éruption cutanée avait complètement disparu et souhaitait consacrer du temps au traitement d'autres conflits à l'origine d'autres symptômes.



**Photo A** : eczéma sur le dos des deux mains. Première consultation.



**Photo B** : 5 mois plus tard

*Pour la clarification de termes spécifiques, veuillez consulter le document « Les Cinq Lois Biologiques »*

**Source** : [www.LearningGNM.com](http://www.LearningGNM.com)

© LearningGNM.com

AVERTISSEMENT : les informations contenues dans ce document ne remplacent pas un avis médical professionnel.