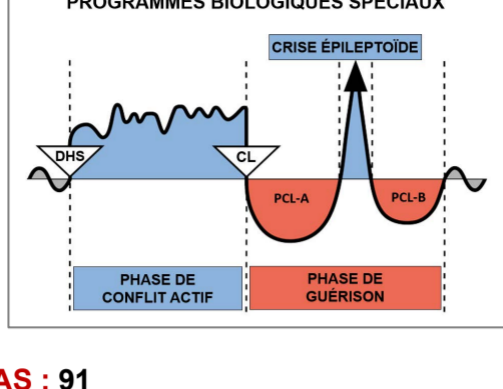
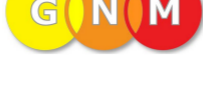

Étude de cas par le Dr Alvin De Leon



CAS : 91

DATE : mai 2018

PATIENT : femme, 52 ans, droitrière

Plainte subjective : la patiente s'est présentée au cabinet pour des symptômes musculo-squelettiques, mais souhaitait en savoir plus sur l'explication de la GNM concernant son affection cutanée chronique. Elle dit avoir reçu un diagnostic de **dyshidrose** il y a plus de 25 ans. (*La dyshidrose, également connue sous le nom d'eczéma dyshidrotique ou pompholyx, est une affection cutanée qui se caractérise par l'apparition de très petites cloques remplies de liquide sur la paume des mains et sur les côtés des doigts. La plante des pieds peut également être affectée. Source : Mayoclinic.org*). La patiente explique que ses symptômes ont commencé par des **démangeaisons entre les orteils et sous la plante du pied gauche**, alors qu'elle se trouvait dans un avion à destination du Canada. Elle se souvient avoir été soumise à un stress intense à cette époque, car elle quittait sa famille pour commencer une nouvelle vie dans un autre pays. Elle explique que les éruptions cutanées se transforment en cloques remplies de pus, qui finissent par devenir de profondes plaies ouvertes pouvant parfois mettre jusqu'à quatre semaines pour guérir. La patiente se souvient que ses médecins ne connaissaient pas la cause exacte de son problème et lui avaient dit qu'il pouvait s'agir d'une allergie au nickel ou à l'étain, ou que cela pouvait être dû au stress. Elle dit qu'elle a utilisé des crèmes à la cortisone, des crèmes antifongiques et des médicaments par voie orale, mais que ça n'a pas vraiment eu d'effet. Elle a également essayé de tremper son pied dans du vinaigre et de l'eau salée au sel de mer lorsque les démangeaisons devenaient insupportables. Elle dit que sa dernière poussée importante remonte à environ trois mois et qu'il a fallu quatre semaines pour que sa peau guérisse complètement. Elle estime que les symptômes sont souvent plus prononcés pendant la journée, lorsqu'elle est au travail. Cependant, lorsque les démangeaisons sont vraiment fortes, cela perturbe son sommeil et la réveille au milieu de la nuit. Elle dit qu'elle n'a pas vraiment remarqué d'évolution ou d'amélioration depuis l'apparition de l'éruption cutanée il y a plus de 25 ans. La patiente m'a envoyé des photos de son pied gauche prises quelques semaines avant sa venue au cabinet. (voir les photos A et B)

Observation : la patiente a été examinée pour des troubles musculo-squelettiques, notamment des douleurs au cou et dans le haut du dos. Elle présente des restrictions articulaires sur toute la colonne vertébrale et des points gâchettes myofasciaux dans les muscles du cou et du haut du dos. J'ai remarqué que sa peau était sèche et pelait un peu au niveau de la voûte plantaire et du talon de son pied gauche, mais elle n'était pas rouge, ni enflammée, ni couverte de cloques. (voir la photo C)

Organes affectés : épiderme (peau externe)

Feuillet embryonnaire : ectoderme

Centre de contrôle au cerveau : cortex cérébral (cortex sensoriel)

Explication de la GNM : l'épiderme est lié à un conflit de séparation, vécu comme le fait de « vouloir se séparer » ou par la « peur d'être séparé ». Ce Programme Biologique Spécial (SBS) provoque une ulcération de la peau affectée durant la **Phase de Conflit Actif** et une reconstitution du tissu perdu durant la **Phase de Guérison** qui se manifeste par des démangeaisons, une hypersensibilité et de petites cloques remplies de liquide. Elle se trouve actuellement en **Guérison en Suspens**, avec des rails ou des déclencheurs constamment activés. Son conflit originel (DHS) doit être identifié pour que son SBS puisse se terminer.

Compréhension de la GNM : la patiente a compris l'explication de la GNM et a indiqué

que son conflit pouvait être lié à son désir de se séparer de son pays d'origine (le sol sur lequel elle marche) afin de s'éloigner de sa mère (d'où le pied gauche). Elle dit que sa mère avait des problèmes de santé mentale et qu'elle était très violente physiquement et émotionnellement envers elle. Elle estime qu'elle n'a reçu aucun amour ni aucune affection de sa part et, faisant partie d'une famille de sept enfants, elle a grandi en croyant qu'elle était indigne d'être aimée. Elle se souvient que sa mère était violente envers son père, qui a fini par la quitter, elle et sa famille (**son DHS**). Elle dit qu'elle était proche de son père et que son départ a rendu les choses plus difficiles à la maison, poussant la plupart de ses frères et sœurs à partir eux aussi. Elle dit qu'elle prévoyait aussi de quitter son pays pour aller en Europe, mais des problèmes administratifs ont retardé son départ jusqu'à ce qu'elle soit finalement acceptée au Canada. Peut-être a-t-elle résolu son conflit de séparation (vouloir se séparer physiquement de sa mère et de son pays natal) pendant le vol vers le Canada. Cependant, de nombreux rails ou déclencheurs ont été enregistrés depuis son arrivée au Canada. Elle est une mère divorcée avec trois enfants et elle déteste être comparée à sa mère. Elle dit que c'est la pire chose qu'on puisse lui dire, mais elle ressemble aussi à sa mère, ce qui complique encore plus les choses. Même si sa mère est aujourd'hui décédée, elle a l'impression qu'elle essaie toujours de lui échapper. Elle confie qu'elle a peur de montrer à ses enfants des caractéristiques et des traits de caractère similaires à ceux de sa mère. Elle reconnaît que certains de ses rails font référence à des disputes avec ses enfants, ou aux moments où elle entend la voix de sa mère dans sa tête, ce qui peut vraiment la déstabiliser émotionnellement.

J'ai demandé à la patiente de faire le rapprochement entre les éruptions cutanées et les cloques sur son pied gauche, et son désir de quitter son pays d'origine pour s'éloigner de sa mère. Je lui ai recommandé de travailler à changer son point de vue sur sa mère après toutes ces années. Pouvait-elle réaliser que le comportement de sa mère était le résultat des comportements inconscients de ses propres parents ? Pouvait-elle imaginer une autre facette de sa mère qu'elle n'avait jamais vu, par exemple, sa mère pleurant la nuit parce qu'elle était incapable de réprimer ses pulsions agressives envers sa famille ? Pouvait-elle voir le bon côté de sa mère malgré son comportement horrible ? Pouvait-elle arriver à un point où elle se sentirait en paix avec le fait d'être comme sa mère, étant alors capable d'imaginer le combat intérieur que celle-ci avait dû mener, ne sachant comment exprimer son amour envers sa famille ? Ce sont là quelques-unes des questions auxquelles la patiente devait pouvoir répondre afin de résoudre, ou du moins atténuer, ce conflit de longue date.

La patiente a été traitée pour ses troubles musculo-squelettiques et invitée à revenir pour un rendez-vous de suivi après une semaine.

Résultats : la patiente est revenue une semaine plus tard et a immédiatement signalé une amélioration significative de ses problèmes cutanés. Elle a dit qu'elle ne parvenait pas à croire que ses cloques ne se soient pas ravivées. Elle a signalé une légère démangeaison au pied, mais celle-ci a rapidement disparu. Elle a expliqué qu'elle prévoyait de partir en voyage dans un mois et qu'elle s'inquiétait de la façon dont son pied réagirait pendant le voyage. Nous avons discuté de l'importance de prêter attention à tout rail ou déclencheur lorsque les symptômes s'intensifient et de continuer à travailler pour se libérer de son ressentiment envers sa mère.

La patiente est revenue au cabinet six semaines plus tard et n'a signalé aucun problème cutané. Elle admet qu'elle est guérie. Elle déclare avoir fait un excellent voyage, sans aucun problème lié à son pied. Elle a également identifié certains rails ou déclencheurs qui génèrent une charge émotionnelle chez elle, mais elle parvient désormais à modifier sur l'instant, son point de vue à leur sujet. Elle souhaitait que nous discutions d'autres symptômes lors de cette visite. (voir la photo D)

Dans un SMS envoyé près de cinq mois plus tard, la patiente a indiqué que ses symptômes au pied n'étaient pas réapparus et qu'elle était très satisfaite des résultats obtenus. Je lui ai demandé de m'envoyer une dernière photo de son pied gauche. (voir photo E)

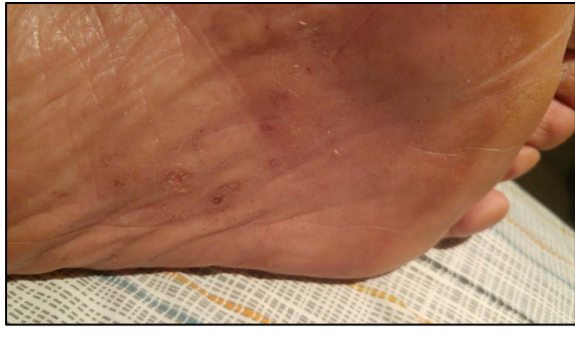

Photo A : « dyshidrose » au pied gauche.
Photo prise quelques semaines avant la première consultation.

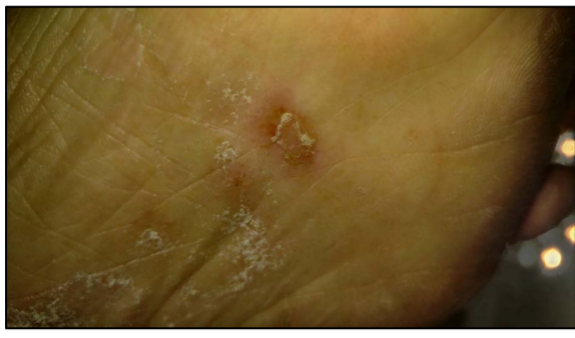


Photo B : gros plan des cloques du pied gauche.
Photo prise quelques semaines avant la première consultation.

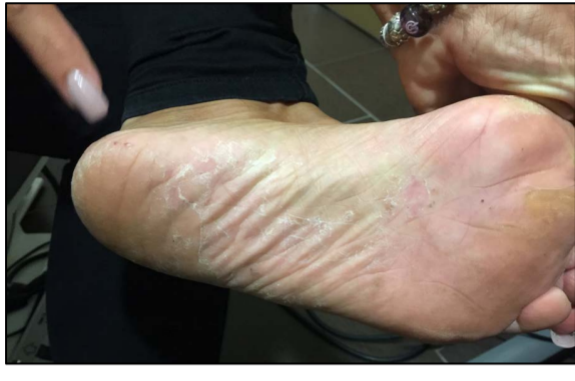

Photo C : pied gauche lors de la première consultation.

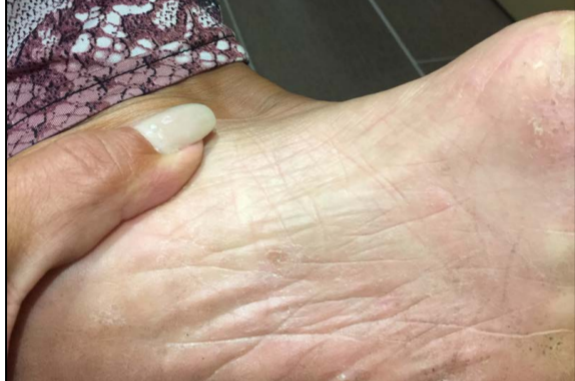

Photo D : pied gauche 7 semaines après la première consultation.

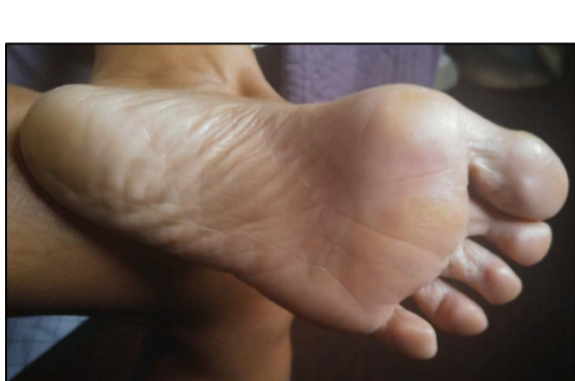

Photo E : pied gauche 6 mois après la première consultation.

*Pour la clarification de termes spécifiques,
veuillez consulter le document*

« Les Cinq Lois Biologiques »

Source : www.LearningGNM.com

© LearningGNM.com

AVERTISSEMENT : les informations contenues dans ce document ne remplacent pas un avis médical professionnel.