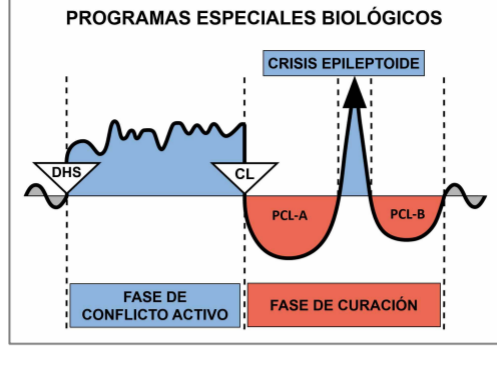


Estudio de caso del Dr. Alvin de Leon



CASO: 65

FECHA: octubre, 2017

CLIENTE: mujer diestra de 38 años

Queja subjetiva: La cliente tiene conocimientos sobre GNM y ha tenido éxito en la superación de los síntomas anteriores. Quería conocer la perspectiva GNM de una **contracción facial derecha** que comenzó hace unos 18 meses después del nacimiento de su segundo hijo. Ella me envió los resultados de la resonancia magnética reciente que indicaron los siguientes hallazgos:

“Se observa un asa vascular asimétrica prominente en el ángulo pontocerebeloso derecho íntimamente relacionado con el séptimo par craneal adyacente a la protuberancia. Este vaso parece surgir como una rama de la arteria vertebral derecha. La apariencia es consistente con la compresión del nervio facial en la cisterna basal como la causa subyacente del espasmo hemifacial derecho del paciente... No se detectó ninguna otra anomalía intracraneal significativa”.

La cliente indica que su médico le dijo que tal vez necesiten una cirugía para aliviar la presión en el nervio facial. Sin embargo, informó que no estaban seguros de por qué solo comenzó a presentar síntomas recientemente, ya que la compresión puede haber estado allí durante algún tiempo. Ella afirma que tiene una cita con un neurólogo el próximo mes para discutir la posible cirugía.

Mientras tanto, la cliente indica que sus síntomas parecen empeorar. Ella informa que las contracciones faciales a menudo empeoran en el trabajo, lo que la hace muy tímida cuando trata con personas. Los síntomas también parecen ocurrir al azar cuando está en casa, mientras amamanta a su hijo o cuando está estresada en general.

La cliente indica que pensó que había resuelto su conflicto (DHS), pero no está segura de por qué persisten los síntomas.

Observación: Durante nuestra consulta en línea, sus contracciones faciales solo eran levemente visibles al principio. Sin embargo, a medida que continuábamos hablando, su ojo derecho comenzaba a parpadear lentamente y las contracciones faciales se hacían más notorias.

Órganos afectados: Músculos faciales

Capa germinal embrionaria: mesodermo nuevo

Centro de control cerebral: corteza motora

Los músculos faciales están inervados por el 7º nervio craneal (nervio facial)

Explicación GNM: Los músculos faciales están relacionados con un conflicto de **“haber perdido la cara”, experimentado como “sentirse humillado, avergonzado, ridiculizado o tonto”**. Este Programa Especial Biológico implica debilidad o parálisis de los músculos faciales durante la **Fase de Conflicto Activo** y espasmo muscular durante la **Crisis Epileptoide**.

Las contracciones faciales constantes indican que ella está en una **Curación Pendiente**, específicamente en una Crisis Epileptoide pendiente. El hecho de que solo esté afectado el lado derecho de la cara indica que experimentó el conflicto **en relación con una pareja**, cualquiera que no sea su madre/hijo (porque es diestra). Su conflicto original (DHS) debe ser identificado y llevado a su conocimiento para que se complete el Programa Especial Biológico.

Entendimiento GNM: Como se mencionó anteriormente, la cliente está familiarizada con GNM y en realidad pensó que sabía cuál era su conflicto original, pero se sorprendió de que no hubiera cambios en sus síntomas. Informó que durante el trabajo de parto de su segundo hijo le dijeron que necesitaría una cesárea de emergencia. Sin embargo, le indicó al obstetra que no quería tomar los

antibióticos antes de la cesárea. Siendo quiropráctica y practicante de la salud natural, estaba muy bien informada y preparada sobre cómo quería que fuera el nacimiento de su hijo. Dijo que se sorprendió mucho cuando su obstetra le dijo que, si no tomaba los antibióticos, no le haría la cesárea (**su DHS**). La cliente quedó horrorizada ante la insistencia del médico y finalmente sucumbió a la presión, pero admite que estaba llorando y muy molesta por el proceso. Ella informa que todo lo demás salió bien, pero que estaba muy molesta con el médico.

Ella afirma que su ceja derecha comenzó a temblar una semana después del incidente. Al cabo de un mes del nacimiento de su hijo, el lado derecho de su cara estaba temblando y con espasmos. Ella indica que era una contracción constante, casi cada 5 minutos. Pero cuando estaba realmente mal, o cuando estaba bajo estrés, las contracciones faciales eran cada 30 segundos y su ojo derecho estaba casi completamente cerrado.

La cliente estaba confundida en cuanto a por qué persistían los síntomas después de hacer la conexión de que su conflicto estaba relacionado con el obstetra. Ella afirma que ya no tiene que lidiar con el hospital o esa persona, y se preguntaba por qué sus síntomas persisten. Tampoco estaba segura de por qué aparecían sus síntomas incluso cuando estaba en el trabajo y no pensaba en absoluto en el incidente, o cuando estaba amamantando a su hijo.

Le expliqué al cliente el concepto de “raíl de conflicto” o “extensión” del conflicto, que a menudo se relaciona con un significado o un “sentimiento” que ella asociaba con el conflicto original. Por lo tanto, la próxima vez que experimentó este “sentimiento” similar, incluso sin ningún recordatorio directo del DHS original, su cuerpo responde como un desencadenante.

Continué explicando que la forma en que el médico la trató la hizo sentir humillada y avergonzada. La cliente afirma que se sentía como alguien que no sabía de lo que estaba hablando y que era “intelectualmente incompetente”, especialmente porque es quiropráctica y colega profesional de la salud.

Luego, la cliente comenzó a darse cuenta de que cada vez que discute con su cónyuge sobre la salud de sus hijos, comienza a sentirse de la misma manera: “intelectualmente incompetente”, lo que podría explicar por qué sus contracciones faciales parecen empeorar cuando está estresada en casa en relación con su cónyuge.

También se dio cuenta de que siente mucha ansiedad con respecto a sus espasmos faciales cuando va a trabajar. Ella informa que se siente avergonzada de que está tratando de ayudar a sus pacientes a sentirse mejor y, sin embargo, es ella la que tiene un espasmo facial y una condición de salud. Una vez más, admite que esto hace que se preocupe por lo competente que parece ante sus pacientes.

Finalmente, reconoció que quizás amamantar a su hijo es un camino porque la primera vez que lo amamantó en el hospital todavía no estaba de buen humor y todavía estaba molesta por cómo la trató el médico durante todo el proceso del parto. Quizás sintiéndose avergonzada de que de alguna manera le falló a su hijo.

Se le pidió que fuera consciente de estas “vías de conflicto” relacionadas con cómo se siente durante ciertos momentos de su día y luego que trabajara para cambiar su perspectiva de todo el incidente. Necesitaba recordarse a sí misma que todo salió bien y que su papel como persona inteligente y competente no se definirá por ningún incidente. Le pedí que vigilara cualquier cambio en sus síntomas durante la próxima semana y que me contactara para una visita de seguimiento dentro de dos semanas.

Resultados: La cliente me envió un mensaje 9 días después, diciendo que había notado una mejora del 90% en sus contracciones y espasmos faciales. Dijo que *“he pasado 3 días sin espasmos faciales completos. Todavía tengo algunos pequeños espasmos musculares. Este es un cambio tan dramático. Estoy muy agradecida por estos cambios”*.

Luego tuvo la amabilidad de enviarme los siguientes videos de sus espasmos faciales que resaltan los cambios significativos en sus síntomas:

Vídeo 1: tomado 2 meses antes de nuestra consulta

Vídeo 2: tomado 5 días después de nuestra consulta

Vídeo 3: tomado 8 días después de nuestra

consulta

Vídeo 4: tomado 5 semanas después de nuestra consulta

La cliente me envió otro mensaje unas 5 semanas después de nuestra consulta indicando que estaba casi 100% libre de espasmos. Indicó que acababa de ver al neurólogo que le dijo “wow, no pareces alguien que tenga esta condición”. Cuando le preguntó qué había hecho, la cliente le explicó acerca de la GNM, de la cual el neurólogo no había oído hablar, pero estaba dispuesta a escucharla. Ella afirma que el neurólogo dijo que “sabemos que esta condición está relacionada con el estrés, por lo que tiene sentido que GNM pueda ayudar”. En general, la cliente quedó satisfecha con la visita y su capacidad para cerrar el programa biológico. Su último mensaje decía: “Puedo sonreír de nuevo”.

Para aclaraciones de términos específicos, consulte el documento en Español “Las Cinco Leyes Biológicas”

Fuente: www.LearningGNM.com

© LearningGNM.com

DESCARGO DE RESPONSABILIDAD: La información de este documento no reemplaza el consejo médico profesional.