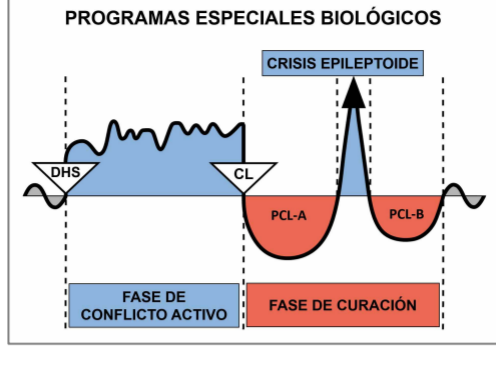


Estudio de caso del Dr. Alvin de Leon



CASO: 64

FECHA: octubre, 2017

CLIENTE: mujer diestra de 25 años

Queja subjetiva: La cliente fue visto en la clínica por dolor en la rodilla y otros síntomas que comenzaban a resolverse. Tenía curiosidad acerca de una explicación de GNM para una **erupción cutánea entre el tercer y cuarto dedo en ambas manos** que comenzó a presentarse hace solo unas semanas. Ella admite que el sarpullido le da comezón a veces. También se preguntó por qué estaba en un área muy específica de sus manos y no en ninguna otra parte de su cuerpo.

Observación: Se observó una erupción cutánea leve con algo de enrojecimiento y piel seca entre el tercer y cuarto dedo de ambas manos y también en la parte interna de la muñeca derecha. No era necesariamente cálido al tacto (ver fotos A y B, página 3).

Órganos afectados: Epidermis (piel externa)

Capa germinal embrionaria: ectodermo

Centro de control cerebral: corteza cerebral (corteza sensorial)

Explicación GNM: La epidermis se relaciona con un conflicto de separación, vivido como “querer separarse” o “miedo a la separación”. Este Programa Especial Biológico implica la ulceración de la piel afectada durante la **Fase de Conflicto Activo** y la restauración tisular durante la **Fase de Curación** que presenta como picazón, hipersensibilidad y sarpullido. Actualmente se encuentra en la Fase de Curación o potencialmente en una **Curación Pendiente**. Su conflicto original (DHS) debe identificarse y traerse a su conciencia para que su Programa Especial Biológico se complete.

Entendimiento GNM: La cliente entendió la explicación de GNM e indicó que su conflicto podría estar relacionado con la separación inesperada de su perro, quien falleció repentinamente hace unos meses (**su DHS**)*. Ella admite que los últimos meses han sido un momento difícil para ella y que solo recientemente ha comenzado a superar la pérdida. Esto podría explicar por qué comenzó a aparecer su sarpullido, cuando comenzó a lidiar con la separación inesperada.

Cuando se le preguntó por qué asocia estar separada de su perro con esas áreas específicas de sus manos, se dio cuenta de que cuando acariciaba a su perro, sus orejas caían entre su tercer y cuarto dedo mientras frotaba los lados de su cara con ambos las manos.

Se le pidió a la cliente que hiciera la conexión de que el sarpullido en sus manos está relacionado con la separación inesperada de su perro. Se le recomendó que continuara trabajando para cambiar su perspectiva de la situación, particularmente porque ahora se encuentra en un lugar mejor con respecto a la pérdida.

Resultados: La cliente me envió un mensaje de texto con fotos de sus manos 5 días después (ver fotos C y D, página 4), emocionada por lo rápido que estaba desapareciendo el sarpullido. Estaba muy complacida con la respuesta de su cuerpo una vez que se dio cuenta del conflicto.

**Nota importante: me gustaría señalar que, durante nuestra conversación inicial sobre su sarpullido, pensamos que estaba relacionado con un problema en el trabajo que tal vez generó temores de separación de sus padres. Esto se determinó por la cronología de los síntomas y el incidente laboral inesperado. Pensamos que esos dedos específicos pueden estar relacionados con la forma en que sus padres podrían haber tomado sus manos cuando era niña cuando cruzaba la calle. Pero no estaba segura de un recuerdo relacionado con esto. Debido a restricciones de tiempo, decidimos conectar*

su sarpullido con este conflicto de "miedo a la separación" de sus padres, aunque no estábamos completamente satisfechos con la relación con la región específica de sus manos. Después de una semana, no hubo cambios en sus síntomas. Su familia le pidió que viera a un dermatólogo debido al temor de que una posible tiña causara la erupción. Fue en esta visita de seguimiento (una semana después de que se discutiera el sarpullido original) que determinamos que el conflicto de separación estaba relacionado con la muerte de su perro.

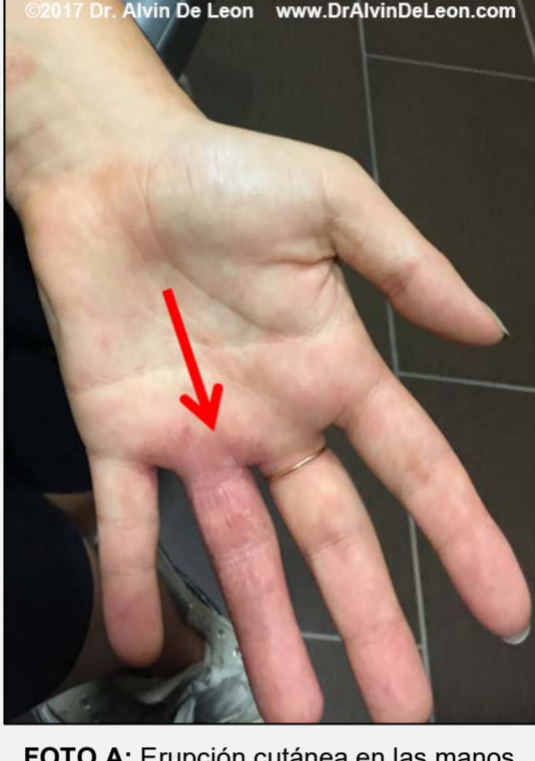
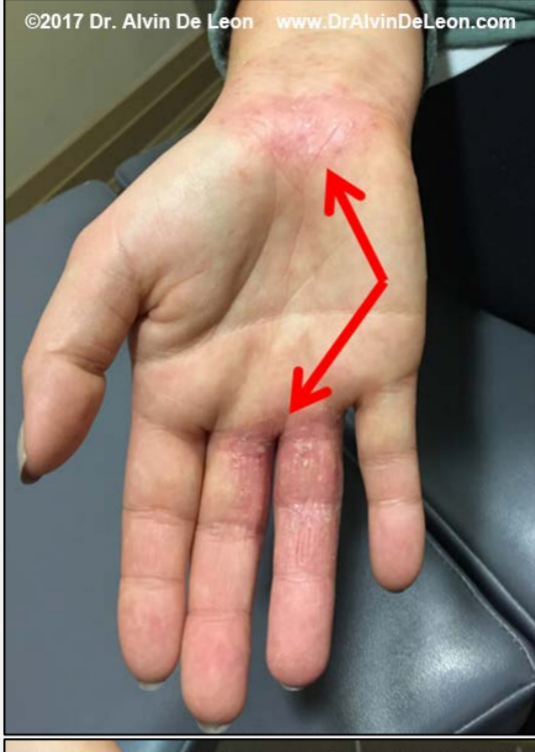
FOTO A: Erupción cutánea en las manos en la primera visita

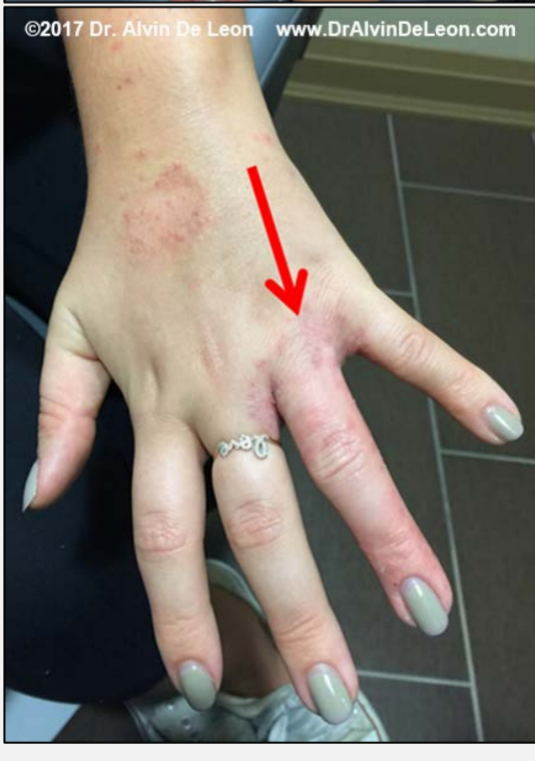
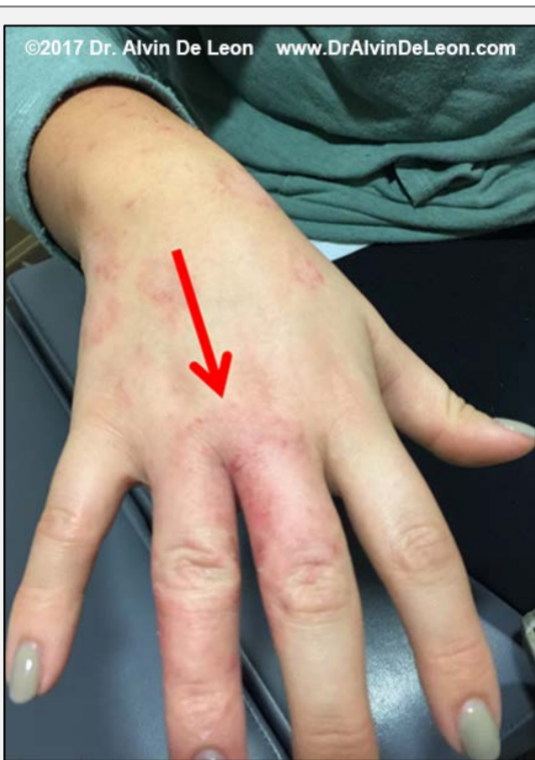
FOTO B: Erupción cutánea en las manos en la primera visita

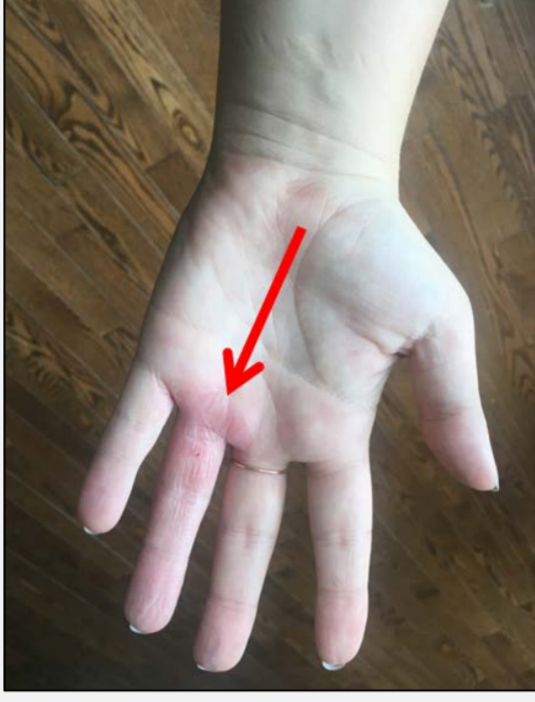
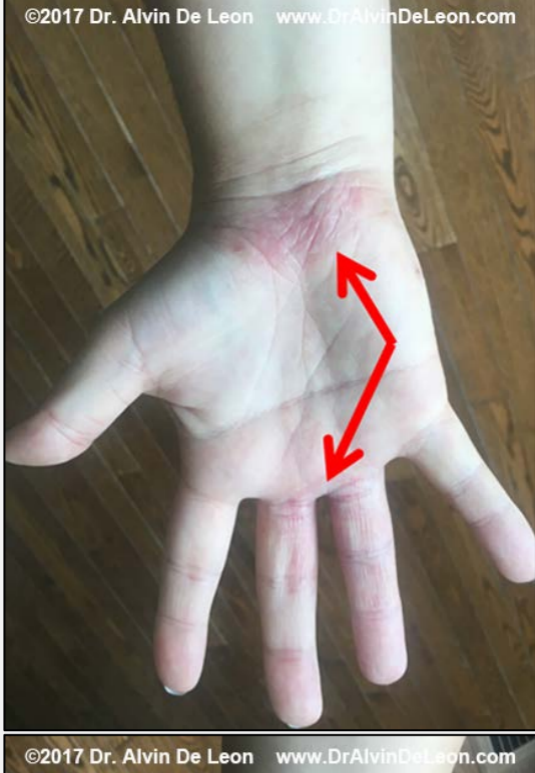
FOTO C: Fotos enviadas por la paciente 5 días después

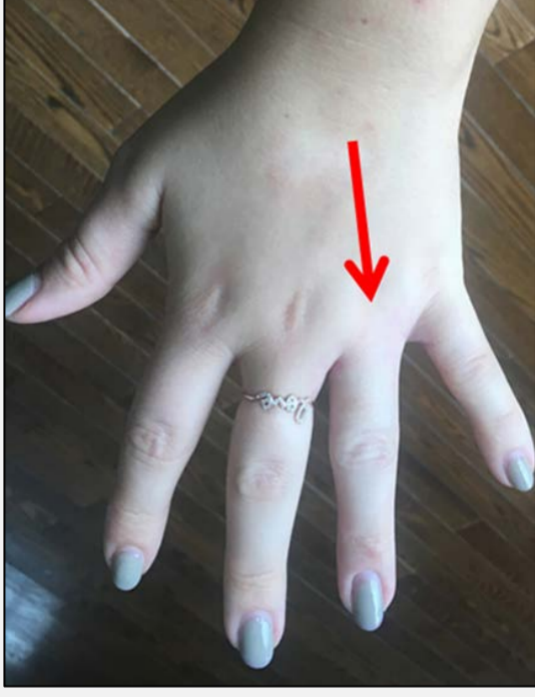
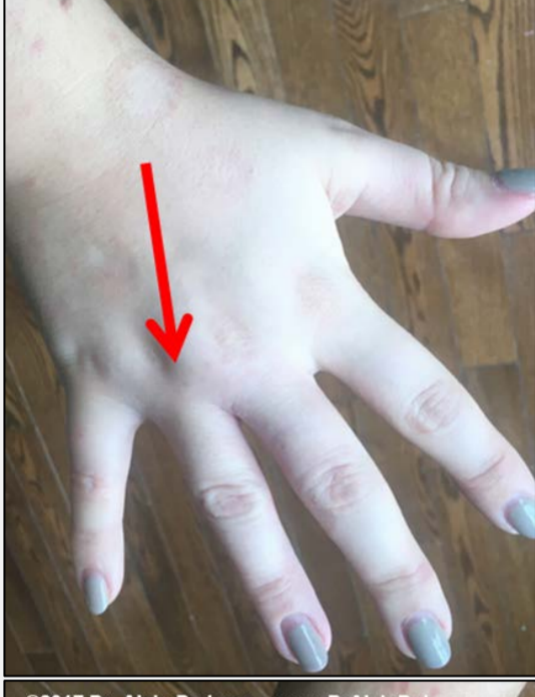
FOTO D: Fotos enviadas por la paciente 5 días después

Para aclaraciones de términos específicos, consulte el documento en Español "Las Cinco Leyes Biológicas"

Fuente: www.LearningGNM.com

© LearningGNM.com

DESCARGO DE RESPONSABILIDAD: La información de este documento no reemplaza el

consejo médico profesional.