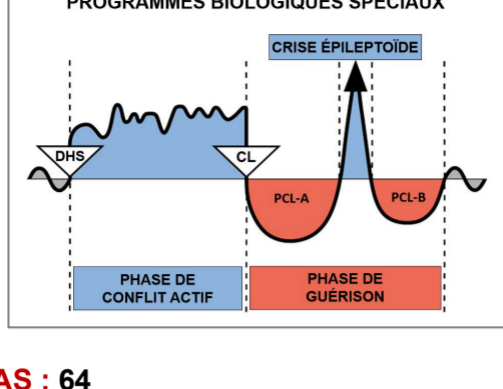


Étude de cas par le Dr Alvin De Leon



CAS : 64

DATE : octobre 2017

PATIENT : femme, 25 ans, droitrière

Plainte subjective : la patiente s'est présentée au cabinet pour une douleur au genou ainsi que d'autres symptômes qui commençaient à disparaître. Elle était curieuse de connaître l'explication de la GNM concernant une **éruption cutanée apparue il y a quelques semaines entre le troisième et le quatrième doigt de ses deux mains**. Elle dit que l'éruption la démange parfois. Elle se demandait également pourquoi cette éruption se manifestait à un endroit bien précis de ses mains et nulle part ailleurs sur son corps.

Observation : une légère éruption cutanée accompagnée d'une rougeur et d'une sécheresse de la peau a été observée entre le troisième et le quatrième doigt des deux mains, ainsi qu'à l'intérieur du poignet droit. Elle n'était pas vraiment chaude au toucher (voir les photos A et B plus bas).

Organes affectés : épiderme (peau externe)

Feuillet embryonnaire : ectoderme

Centre de contrôle au cerveau : cortex cérébral (cortex sensoriel)

Explication de la GNM : l'épiderme est lié à un conflit de séparation, vécu comme le fait de « vouloir se séparer » ou par la « peur d'être séparé ». Ce Programme Biologique Spécial implique une ulcération de la peau affectée durant la **Phase de Conflit Actif** et une reconstitution du tissu perdu durant la **Phase de Guérison** qui se manifeste par des démangeaisons, une hypersensibilité et une éruption cutanée. Elle est actuellement en Phase de Guérison ou potentiellement en **Guérison en Suspens**. Son conflit originel (DHS) doit être identifié pour que son Programme Biologique Spécial puisse se terminer.

Compréhension de la GNM : la patiente a compris l'explication de la GNM et a indiqué que son conflit pouvait être lié à la séparation inattendue d'avec son chien, décédé subitement il y a quelques mois (**son DHS**)*. Elle dit que ces derniers mois ont été difficiles pour elle et qu'elle commence seulement à se remettre de cette perte. Cela pourrait expliquer pourquoi son éruption cutanée a commencé à apparaître au moment où elle commençait à surmonter cette séparation inattendue.

Lorsque je lui ai demandé pourquoi la séparation d'avec son chien affectait précisément cette zone de ses mains, elle a réalisé que lorsqu'elle caressait le visage de son chien avec ses deux mains, ses oreilles passaient entre son troisième et son quatrième doigt.

J'ai demandé à la patiente de faire le rapprochement entre l'éruption cutanée sur ses mains et la séparation inattendue d'avec son chien. Je lui ai recommandé de poursuivre ses efforts pour changer son point de vue sur la situation, d'autant plus qu'elle se sent désormais mieux par rapport à cette perte.

Résultats : la patiente m'a envoyé des photos de ses mains cinq jours plus tard (voir les photos C et D plus bas), ravie de la rapidité avec laquelle l'éruption cutanée disparaissait. Elle était vraiment ravie de voir comment son corps répondait après avoir pris conscience du conflit.

**Remarque importante : je tiens à souligner que, lors de notre première discussion au sujet de son éruption cutanée, nous pensions qu'elle était liée à un problème au travail qui était susceptible d'avoir fait naître chez elle la peur d'être séparée de ses parents. Cette possibilité a été envisagée du fait de la chronologie des symptômes et de l'accident de travail imprévu. Nous pensions que l'affection de ces doigts spécifiques pouvait être liée à la façon dont ses parents lui tenaient les mains lorsqu'elle était enfant et qu'elle traversait la rue. Mais*

la patiente ne se souvenait pas vraiment de cela. Faute de temps, nous avons décidé d'associer son éruption cutanée à ce conflit de « peur d'être séparée » de ses parents, même si nous n'étions pas vraiment convaincus du rapport avec la zone spécifique de ses mains. Une semaine plus tard, ses symptômes n'avaient pas évolué. Sa famille l'a invitée à consulter un dermatologue, craignant que l'éruption cutanée ne soit causée par une teigne. C'est lors de ce rendez-vous de suivi (une semaine après notre première discussion au sujet de l'éruption cutanée) que nous avons compris que le conflit de séparation était lié à la mort de son chien.

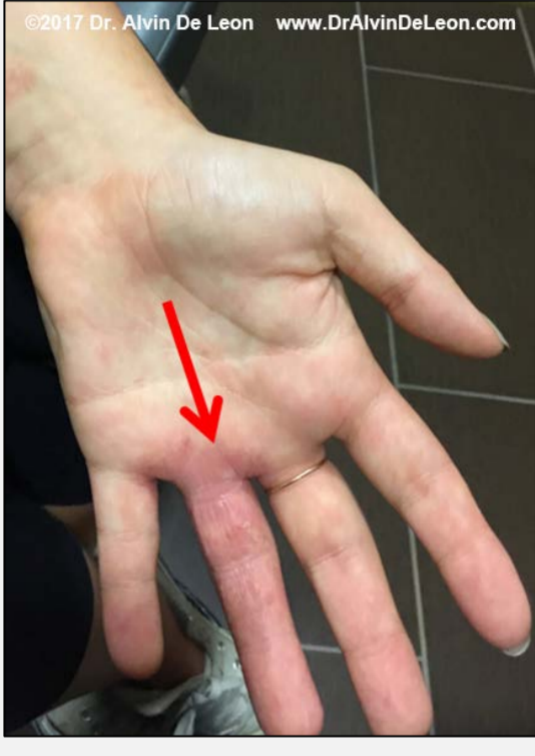
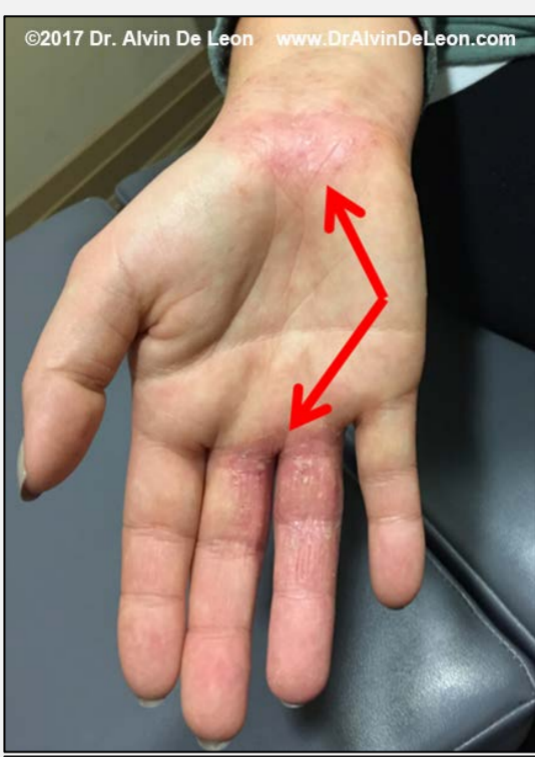
Photo A : éruption cutanée aux mains lors de la première consultation

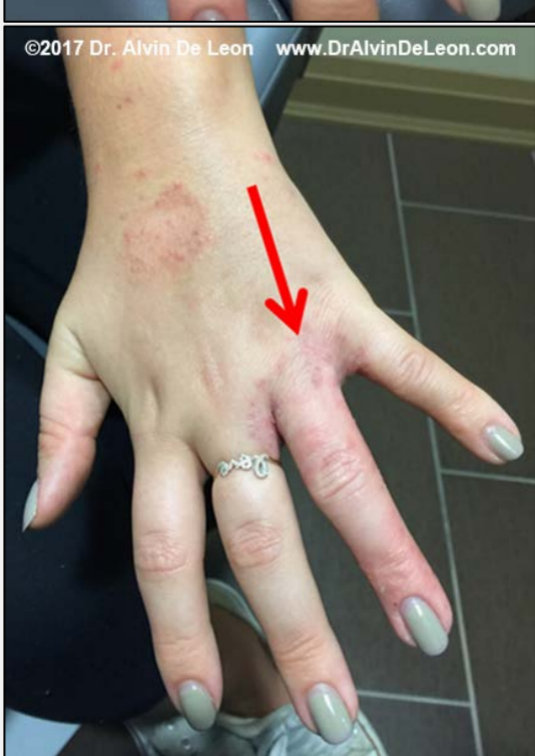
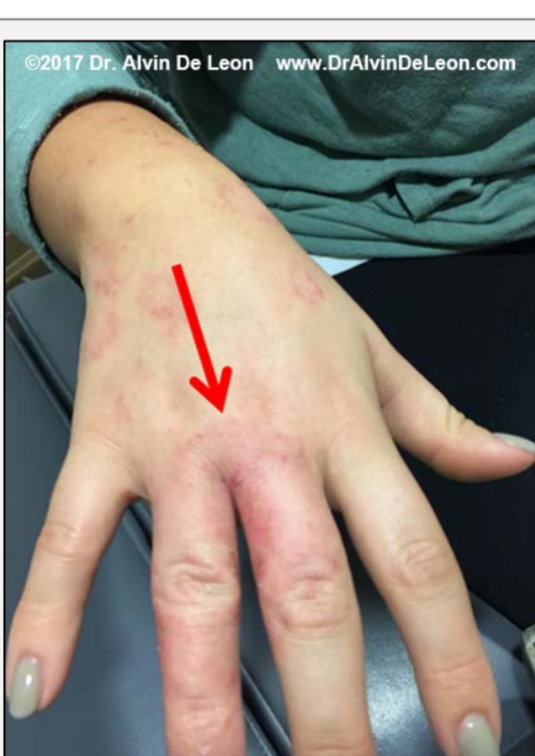
Photo B : éruption cutanée aux mains lors de la première consultation

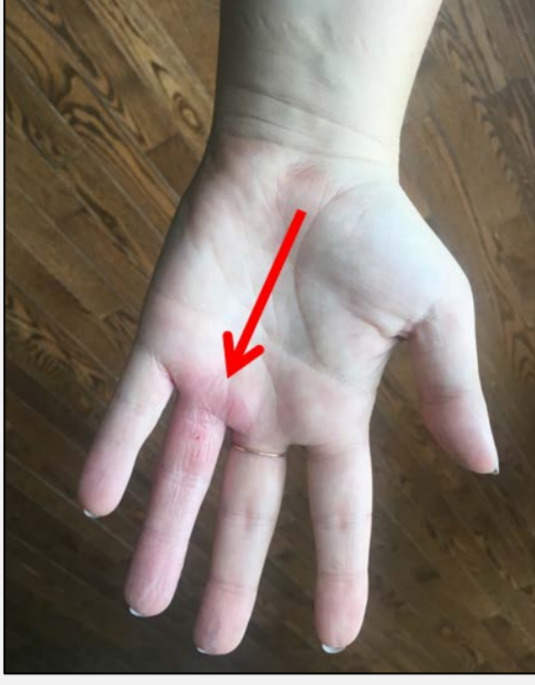
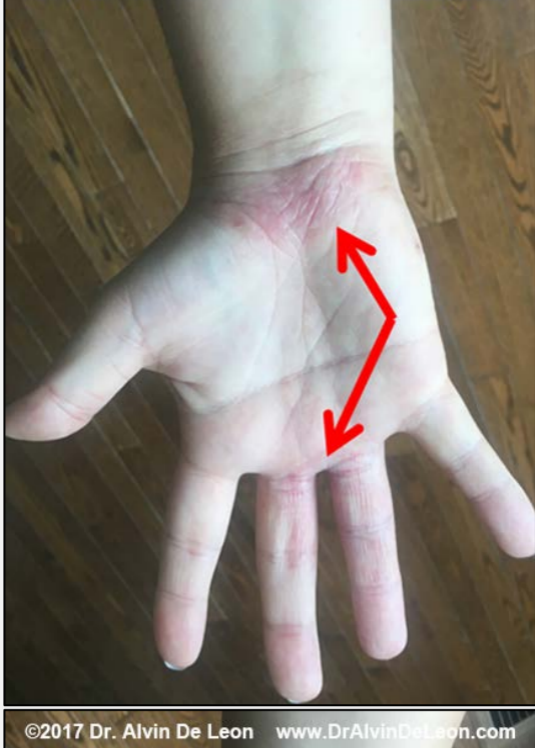
Photo C : photos envoyées par la patiente 5 jours plus tard

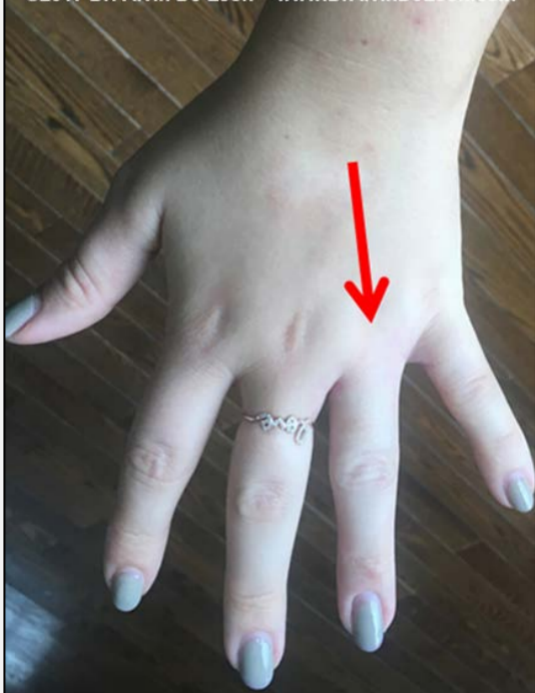
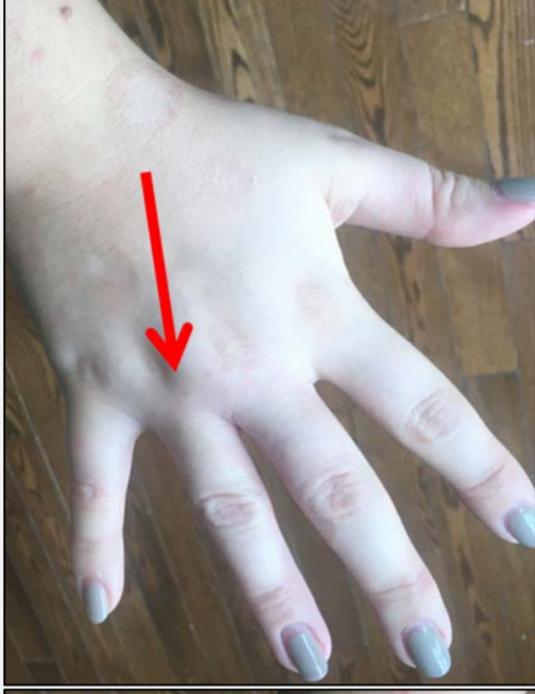
Photo D : photos envoyées par la patiente 5 jours plus tard

Pour la clarification de termes spécifiques, veuillez consulter le document « Les Cinq Lois Biologiques »

Source : www.LearningGNM.com

© LearningGNM.com

AVERTISSEMENT : les informations contenues dans ce document ne remplacent pas un avis médical professionnel.