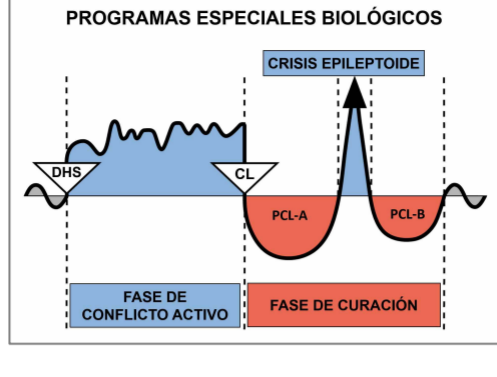


Estudio de caso del Dr. Alvin de Leon



CASO: 63

FECHA: marzo, 2013

CLIENTE: mujer diestra de 55 años

Queja subjetiva: La cliente venía por síntomas de dolor lumbar que comenzaban a resolverse. Tenía curiosidad acerca de una explicación de GNM para una **erupción cutánea en la parte interior (doble) de su codo izquierdo**, que apareció hace solo unos días durante el fin de semana.

Observación: Se observó una erupción cutánea leve con enrojecimiento en el pliegue del codo izquierdo. No era necesariamente cálido al tacto y el paciente informó solo una picazón leve.

Órganos afectados: Epidermis (piel externa)

Capa germinal embrionaria: ectodermo

Centro de control cerebral: corteza cerebral (corteza sensorial)

Explicación GNM: La epidermis se relaciona con un conflicto de separación, vivido como “querer separarse” o “miedo a la separación”. Este Programa Especial Biológico implica la ulceración de la piel afectada durante la **Fase de Conflicto Activo** y la restauración tisular durante la **Fase de Curación** que presenta como picazón, hipersensibilidad y sarpullido. **La parte interior del codo izquierdo indica “no querer separarse” o “miedo a la separación” de una madre/hijo** (porque es biológicamente diestra). Actualmente se encuentra en la Fase de Curación o potencialmente en una **Curación Pendiente**.

Entendimiento GNM: La cliente entendió la explicación de GNM e indicó que su conflicto podría estar relacionado con su hija. Ella admite que a principios de la semana pasada tuvo una gran discusión con su hija, quien estaba pasando por un momento difícil emocionalmente. Ella afirma que después de su discusión, su hija se fue enojada y no regresó a su casa por unos días (**su DHS**). La cliente reconoció que su sarpullido apareció porque su hija finalmente regresó a casa el fin de semana. Ella indica que las cosas aún no están completamente bien con su hija, pero que están dispuestas a resolver las cosas juntas.

Se le pidió que hiciera la conexión de que su sarpullido en el codo izquierdo está relacionado con la separación inesperada de su hija. Se le recomendó que siguiera trabajando para cambiar su perspectiva de la situación, particularmente porque su hija ahora está de vuelta en casa y dispuesta a trabajar juntas.

Resultados: La cliente regresó para una visita de seguimiento una semana después. Seguimos tratando sus síntomas musculoesqueléticos; sin embargo, informó que la erupción cutánea desapareció a los pocos días de nuestra última visita. Indica que ya no tiene ningún sarpullido en la parte interna del codo izquierdo y que su hija ha decidido volver a casa.

La cliente informó durante una visita 2 meses después, que sigue sin tener sarpullido en el codo. También admitió que las cosas han ido mejor en cuanto a la relación con su hija.

Para aclaraciones de términos específicos, consulte el documento en Español “Las Cinco Leyes Biológicas”

Fuente: www.LearningGNM.com

© LearningGNM.com

DESCARGO DE RESPONSABILIDAD: La información de este documento no reemplaza el consejo médico profesional.