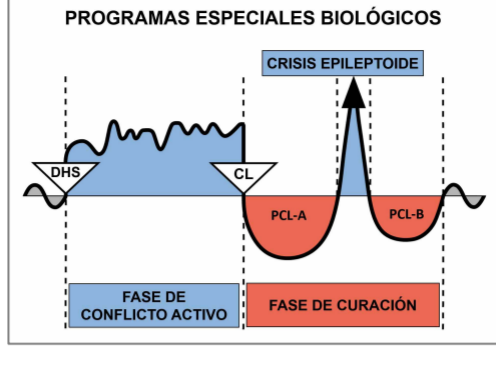


Estudio de caso del Dr. Alvin de Leon



CASO: 33

FECHA: febrero 2012

CLIENTE: mujer zurda de 49 años

Queja subjetiva: Dolor crónico en la parte media de la espalda derecha. La cliente informa que ha tenido dolor en la parte media de la espalda durante muchos años, que puede haber comenzado aproximadamente un año antes del nacimiento de su primera hija, que ahora tiene poco más de 20 años. Ella indica que el dolor va y viene, pero que a menudo empeora cuando se acuesta boca arriba. Dice que tiene que dormir de lado para no agravar el dolor por la noche. La cliente también informa que su dolor en la parte media de la espalda derecha siempre se agrava cuando tiene que visitar a su médico para cualquier tipo de examen físico en el que tiene que acostarse en la mesa de examen. Admite que solo ha obtenido un alivio temporal a lo largo de los años con terapia y medicamentos.

Observación: La cliente presentó una restricción leve durante la extensión de su columna torácica, pero por lo demás tenía un rango completo de movimiento con dolor en la parte media de la espalda derecha en extensión y rotación. Presentaba puntos gatillo leves en la musculatura de la parte media de la espalda y también tenía algunas restricciones articulares en la columna cervical y torácica.

Órganos afectados: Articulaciones, músculos y ligamentos de la parte media de la espalda

Capa germinal embrionaria: mesodermo nuevo

Centro de control cerebral: médula cerebral

Explicación GNM: Dolor en la parte media de la espalda derecha/dolor torácico: conflicto de desvalorización de sí mismo en el centro de quién eres como persona (“Estoy destrozado, estoy totalmente humillado”) en relación con una madre/hijo, causando necrosis de la musculatura estriada en la parte media de la espalda durante la **Fase de Conflicto Activo** y restauración del tejido con dolor e hinchazón en la **Fase de Curación**. El propósito biológico de este Programa Especial Biológico Significativo (SBS) es fortalecer los músculos de la espalda para resistir la devaluación futura. La cliente se encuentra actualmente en una **Curación Pendiente** con **raíles/disparadores**. Su conflicto original debe ser identificado, llevado a su conocimiento y resuelto para que se complete el SBS.

Entendimiento GNM: La cliente reconoció que su conflicto debe estar relacionado con el siguiente escenario: el año antes de que naciera su hija mayor tenía 4 meses de embarazo, cuando le dijeron durante un control con su médico que había perdido al bebé (**su DHS**). Debió interpretar la impactante noticia como una gran autodevaluación, que tal vez hizo algo mal para causar el aborto espontáneo. El conflicto comenzó a resolverse una vez que nació su hija un año después, lo que propició el desarrollo del dolor. Sin embargo, sin su conocimiento del conflicto original, ella permanece en una curación pendiente con muchos raíles/desencadenantes potenciales. Pudimos identificar los siguientes raíles potenciales; cada vez que se cuestionaban sus habilidades como madre y cada vez que se acostaba boca arriba. Acostarse boca arriba es un recordatorio del DHS original, lo que explica por qué siempre tiene dolor en la parte media de la espalda derecha durante las visitas al médico y los exámenes físicos.

Resultados: La cliente entendió su programa SBS y el hecho de que el conflicto original fue algo que sucedió hace mucho tiempo. Necesitaba poder dejar de lado el dolor del aborto espontáneo original y recordarse a sí misma que había hecho un gran trabajo con su hija, que ahora asiste a la educación postsecundaria. Sus

puntos gatillo y restricciones articulares también fueron tratados manualmente.

En una visita de seguimiento una semana después, la cliente informó que su espalda media estuvo libre de dolor durante toda la semana, incluso por la noche mientras dormía. Pero admite que no estaba completamente convencida de que se resolviera hasta que fue a la visita de un médico. Informó que tenía una próxima cita con el obstetra/ginecólogo que resultaría ser la prueba real. Le recordé que hiciera la conexión de su dolor en la parte media de la espalda con el conflicto original hace muchos años y que se dijera a sí misma que ahora era “seguro visitar a un médico y hacerse un examen”.

Una visita de seguimiento dos semanas después reveló que no había tenido ningún dolor en la parte media de la espalda y que finalmente pudo tener un examen físico sin dolor en el consultorio de su médico.

Para aclaraciones de términos específicos, consulte el documento en Español “Las Cinco Leyes Biológicas”

Fuente: www.LearningGNM.com

© LearningGNM.com

DESCARGO DE RESPONSABILIDAD: La información de este documento no reemplaza el consejo médico profesional.