

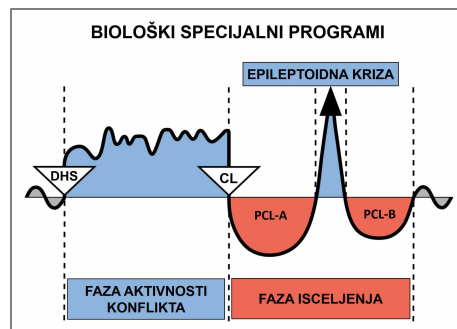
Studija slučaja Kimberly Ismail



SLUČAJ: 4

DATUM: 29. jul 2019.

KLIJENT: 7 godina star desnoruki muškarac



Subjektivne tegobe: Majka mladog klijenta je izjavila da njen sin ima **konjunktivitis levog oka (crveno oko)** koji se ponavlja. Vodila je sina lekaru u tri navrata, i svaki put su mu bili propisani antibiotici. Prilikom četvrte posete, doktor joj je rekao da odvede sina specijalisti, jer on i dalje ima problem sa levim okom.

Zapažanje: Prilikom konsultacije, nije bilo nikakvih simptoma.

Pogođeni organi: Vežnjača

Embrionalni klicin list: ektoderm

Kontrolni centar u mozgu: kora velikog mozga (senzorni korteks)

GNM objašnjenje: Biološki konflikt vezan za vežnjaču, rožnjaču i sočivo je konflikt vizuelnog razdvajanja doživljen kao izgubiti nekoga iz vida, na primer, voljenu osobu koja se odselila, napustila nas ili umrla. Za vreme faze aktivnosti konflikta dolazi do ulcerisanja vežnjače, rožnjače ili sočiva. Tokom faze isceljenja, izgubljene ćelije se nadoknađuju, a ulcerisano tkivo se restaurira. Isceljenje vežnjače se manifestuje konjunktivitisom (crvenim okom), crvenilom, pečenjem, svrabom i suzenjem. Zapaljenje često zahvata i unutrašnju stranu očnog kapka. Klijent je trenutno u **visećem isceljenju**. Konflikt i šine moraju biti identifikovani kako bi se isceljenje u potpunosti završilo.

Kad sam pitala dečaka koga to nije viđao, smesta se ozario i sa osmehom rekao: „Moju mamu”!

GNM shvatanje: Oboje, i majka i klijent, razumeli su GNM objašnjenje. Majka je rekla da konflikt mora da je vezan za vreme koje dečak provodi sa ocem, a koje je duže od uobičajenog vikenda. Dok je sa ocem, dečaku nije dozvoljeno da koristi mobilni telefon; zato nije mogao da koristi ni FaceTime (video pozive) da bi video svoju mamu (**njegov DHS**). Klijent je odlučio da fotografiše mamu, tako da je mogao da je vidi kad god je pozeleo; na kraju mu je otac dozvolio da je vidi i čuje preko aplikacije dok je van kuće. Klijent je uspeo da napravi vezu između svog konjunktivitisa i dužeg neviđanja svoje mame, što mu je omogućilo da sasvim završi proces isceljenja.

Rezultati: Majka me je izvestila da je oko njenog sina bilo samo blago iritirano (svrbelo je) posle sledeće duže posete ocu, ali se konjunktivitis nije vratio posle očeve dozvole da koristi mobilni telefon da bi čuo i video majku preko FaceTime. U periodu od preko pet meseci, iako je bio odvojen od majke na duži period, oko je bilo mirno.

Za pojašnjenje specifičnih termina, pogledajte dokument „Pet Bioloških Zakona”

Prevod: Dr Radmila Jonić

Izvor: www.LearningGNM.com