

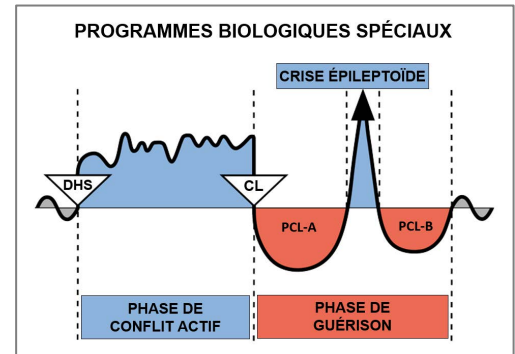
Étude de cas par Kimberly Ismail



CAS : 4

DATE : 29 juillet 2019

PATIENT : garçon, 7 ans, droitier



Plainte subjective : la mère du jeune patient a déclaré que son fils souffrait de **conjonctivite récurrente (œil rose) à l'œil gauche**. Elle a emmené son fils trois fois chez le médecin et chaque fois, il lui a prescrit des antibiotiques. Lors de la quatrième visite chez le médecin, celle-ci lui a conseillé d'emmener son fils chez un ophtalmologue, car son problème oculaire persistait.

Observation : le patient ne présente aucun symptôme.

Organes affectés : conjonctive

Feuillet embryonnaire : ectoderme

Centre de contrôle au cerveau : cortex cérébral (cortex sensoriel)

Explication de la GNM : le conflit biologique lié à la conjonctive, à la cornée et au cristallin est un conflit de séparation visuelle lié au fait de perdre de vue quelqu'un, par exemple, un être cher qui a déménagé, est parti ou est décédé. Durant la **Phase de Conflit Actif**, il y a ulcération de la conjonctive, de la cornée ou du cristallin. Durant la **Phase de Guérison**, le tissu perdu est reconstitué. La conjonctivite (œil rose) se caractérise par des yeux rouges, brûlants, irrités et larmoyants, et survient lorsque la conjonctive est en cours de guérison. L'inflammation affecte souvent l'intérieur des paupières. Le patient est présentement en **Guérison en Suspens**. Le conflit originel et les rails doivent être identifiés pour que la guérison puisse se terminer.

Lorsque j'ai demandé au garçon qui était la personne qui lui manquait, il a immédiatement dressé la tête et il m'a répondu avec un sourire : « Ma maman ! »

Compréhension de la GNM : la mère et le patient ont tous les deux compris l'explication de la GNM. La mère du patient a déclaré que le conflit devait être lié aux moments où il s'absente un long moment avec son père (plus d'un week-end). Lorsqu'il est avec son père, le patient n'a pas le droit d'utiliser son téléphone portable ; il ne peut donc pas utiliser FaceTime (appel vidéo) pour voir sa mère (**son DHS**). Le patient a décidé de prendre une photo de sa mère afin de pouvoir la voir quand il le souhaitait et a finalement été autorisé à l'appeler sur FaceTime pendant son séjour avec son père. Le patient a pu faire le rapprochement entre sa conjonctivite et le fait d'être longtemps sans pouvoir voir sa mère, ce qui lui a permis de guérir complètement.

Résultats : la mère a signalé que son fils avait juste une légère irritation (démangeaison) à l'œil après le séjour prolongé suivant chez son père, mais que sa conjonctivite n'était pas réapparue après qu'il ait été autorisé à utiliser son téléphone portable pour l'appeler sur FaceTime. Le patient n'a pas eu de nouvelle crise de conjonctivite depuis plus de cinq mois, bien qu'il ait été éloigné de sa mère pendant de longues périodes.

Pour la clarification de termes spécifiques, veuillez consulter le document « Les Cinq Lois Biologiques »

Source : www.LearningGNM.com