

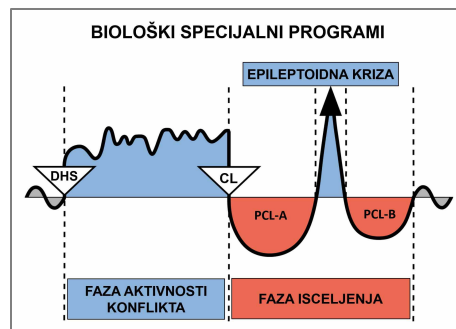
Studija slučaja Kimberly Ismail



SLUČAJ: 3

DATUM: novembra 2015.

KLIJENT: 50 godina star desnoruki muškarac



Subjektivne tegobe: Klijent se žali na **bol na desnoj strani desne noge, od butine do skočnog zgloba**. Te bolove je imao već 11 nedelja; pošto su bili veoma jaki nije mogao da radi pa je na kraju uzeo bolovanje. Medicinska ispitivanja/magnetna rezonanca nisu otkrila nikakav problem; zato mu je rečeno da ima bolove zbog dijabetesa, jer mu je šećer u krvi bio visok. Preporučeno mu je da promeni način ishrane, dobio je lekove za dijabetes i bolove, ali mu oni ništa nisu pomogli. Klijent je zatim posetio specijalistu za bol koji mu je propisao jači lek protiv bolova, što mu je donelo malo olakšanja, ali su bolovi i dalje bili toliko jaki da nije mogao da se vrati na posao. Nije više hteo da koristi jake analgetike, pa je zato potražio alternativni tretman za svoj problem.

Zapažanje: Klijent je na prijemu trpeo jak bol, što sam mogla da vidim po izrazu njegovog lica i sporim pokretima tela. Kad sam ga zamolila da oceni svoj bol na skali od 1 do 10, gde je 10 najjači intenzitet, odgovorio mi je da je preko 12. Konsultaciji je prisustvovala i njegova žena, koja je izjavila da njen muž više nije ista osoba; inače je bio veliki šaljivdžija i stalno dobro raspoložen. Nije navikla da ga vidi ovakvog i stvarno je želela da zna otkud ovaj iznenadni bol, kad nije bilo nikakve povrede.

Pogođeni organi: Kost

Embrionalni klicin list: novi mezoderm

Kontrolni centar u mozgu: medulla cerebri (moždina)

GNM objašnjenje: Kost odgovaraju na „konflikt žestokog samopotcenjivanja” ili „konflikt gubitka sopstvene vrednosti”. Butna kost (femur) i donji delovi noge su u vezi sa konfliktom fizičkog izvođenja. Za vreme faze aktivnosti konflikta, u pogođenoj kosti se odvija dekalifikacija, zbog čega u njoj dolazi do stvaranja malih rupa i praznina. U fazi isceljenja kost rekonstruišu osteoblasti, stvarajući kalus. Kad se kost isceljuje, otok širi pokosnicu (periosteum) koja pokriva kost. Rastezanje pokosnice dovodi do znatnog bola, jer je ona opskrbljena visoko osetljivim nervima. Klijent je trenutno u **visećem isceljenju**. Neophodno je identifikovati konflikt i njegove **šine** da bi se isceljenje potpuno završilo.

GNM shvatanje: Klijent je razumeo GNM objašnjenje i uvideo da je verovatno **reaktivirao** konflikt samopotcenjivanja kad je prošao pored mesta na kome je, pre od prilike 15 godina, učestvovao u saobraćajnoj nesreći. Pre nekih 11 nedelja, klijent i njegova supruga su se vozili po okolnim selima. U jednom trenutku, usred vožnje tim živopisnim predelom, on je pokazao prstom na mesto pored puta i rekao ženi: „Na ovom mestu sam imao saobraćajku sa ujakom.” Bol u njegovoj nozi je postao njegova **šina** konflikta samopotcenjivanja, što je dovelo do **visećeg isceljenja**. Pošto je razumeo uzrok svog bola, klijent je bio u stanju da ga bolje toleriše. Svestan uvid u činjenicu da je bol u desnoj nozi (noga koju koristi kad vozi) povezan sa šinom konflikta samopotcenjivanja, i da je u fazi isceljenja, omogućio mu je da se odmori i završi isceljenje.

Rezultati: Na kontroli nedelju dana kasnije, klijentov bol se smanjio i on se osećao mnogo bolje, što se i videlo na njegovom licu i u pokretima tela. Izjavio je da je intenzitet bola pao na 3-4 na skali bola. Kontaktirala sam ga posle tri meseca. Bol je potpuno nestao, on je zaključio bolovanje i vratio se na posao. Njegova supruga je potvrdila da je opet onaj stari, i da je ona vrlo srećna što ga opet vidi nasmejanog i spremnog za šalu.

Za pojašnjenje specifičnih termina, pogledajte dokument „Pet Bioloških Zakona”

Prevod: Dr Radmila Jonić

Izvor: www.LearningGNM.com