

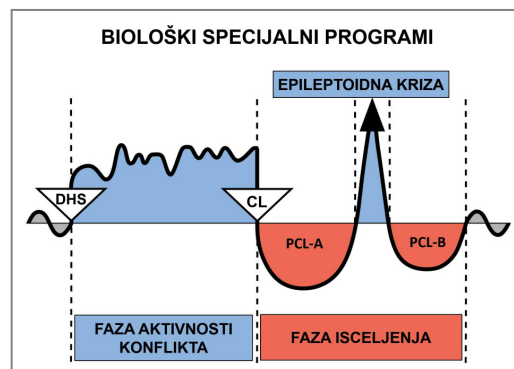
Studija slučaja Dr Alvina De Leona



SLUČAJ: 64

DATUM: oktobra 2017.

KLIJENT: 25 godina stara desnoruka žena



Subjektivne tegobe: Klijentkinja je već više puta bila na klinici zbog bolova u kolenu i drugih simptoma koji su počeli da se rešavaju. Sada bi htela da zna kakvo objašnjenje nudi GNM za **njen osip po koži između trećeg i četvrtog prsta na obe ruke** koji je počeo da se pojavljuje pre nekoliko nedelja. Povremeno je taj osip svrbi. Čudi je što je osip samo na pojedinim područjima na rukama, i nigde više na telu.

Zapažanje: Blagi osip sa nešto crvenila i suva koža zapažena između trećeg i četvrtog prsta na obe ruke i na unutrašnjoj strani desnog ručnog zgloba. Osip nije bio upadljivo topao na dodir (vidi fotografije A i B, na strani 3).

Pogođeni organi: Epidermis (spoljašnja koža)

Embrionalni klicin liisk: ektoderm

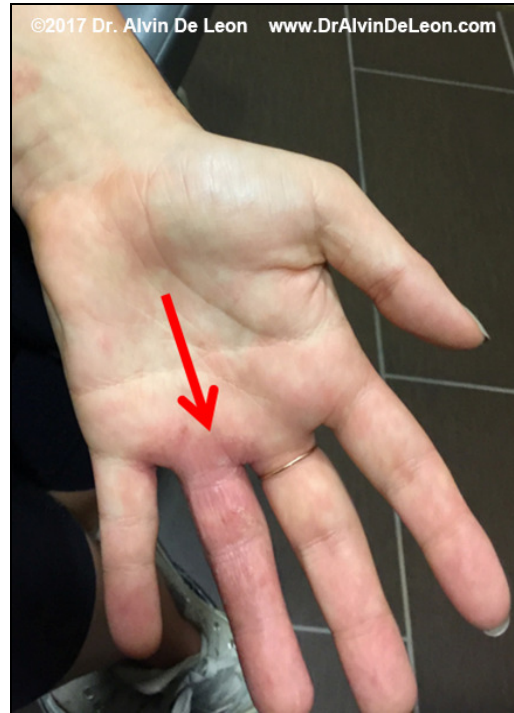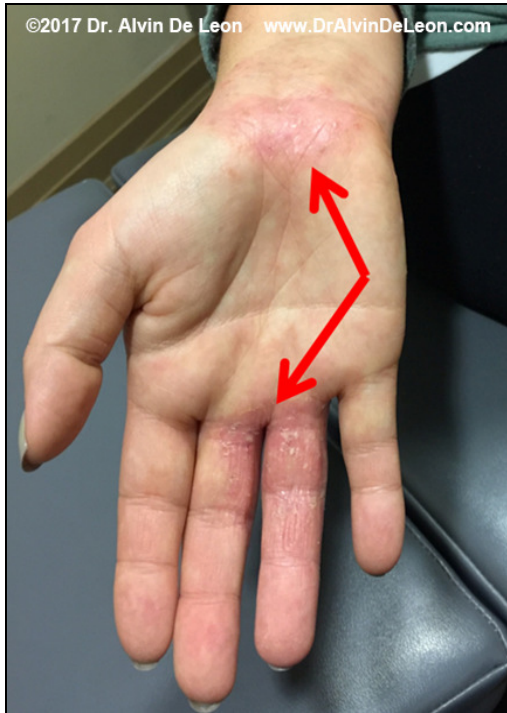Kontrolni centar u mozgu: kora velikog mozga (senzorni korteka)

GNM objašnjenje: Epidermis je povezan sa konfliktom razdvajanja, koji može biti doživljen kao „želim da se razdvojim” ili „strah od razdvajanja”. Ovaj Biološki Specijalni Program počinje sa ulcerisanjem pogođenog dela kože u **fazi aktivnosti konflikta**, dok se u **fazi isceljenja** javlja svrab, preosetljivost kože i osip. Klijentkinja je trenutno u fazi isceljenja, a moguće je i da je u **visećem isceljenju**. Ona mora da nađe originalni konflikt (DHS) i da ga bude svesna, da bi se njen Biološki Specijalni Program završio.

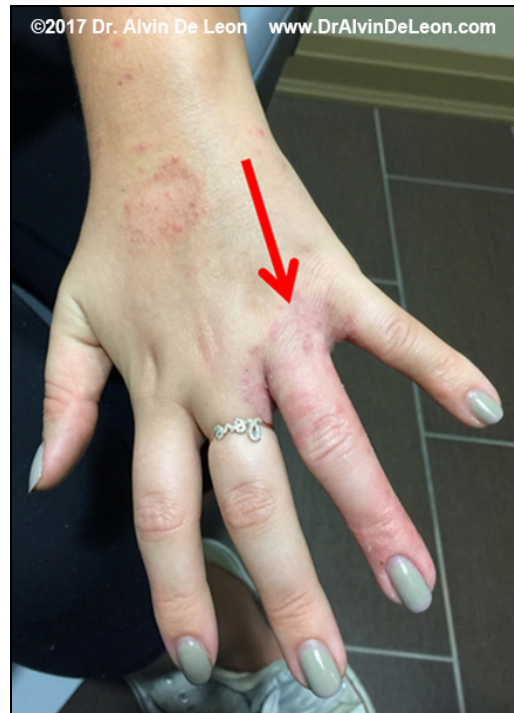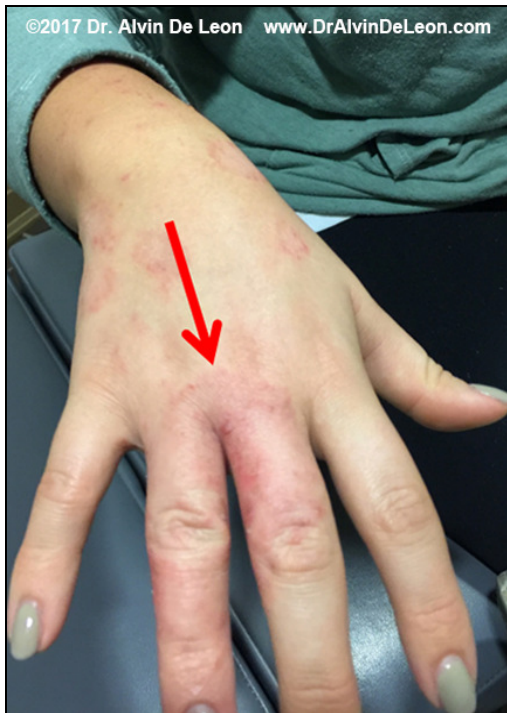GNM shvatanje: Klijentkinja je razumela objašnjenje i shvatila da je njen konflikt, sasvim moguće, povezan sa neočekivanim razdvajanjem od njenog psa, koji je iznenada uginuo pre nekoliko meseci (**njen DHS**)*. Priznaje da joj je poslednjih meseci bilo teško, i da je tek nedavno počela da prevazilazi taj gubitak. Ovo može da objasni zašto je osip počeo da se pojavljuje nedavno, jer je ona tada i počela da se bavi tim neočekivanim razdvajanjem. Kad sam je pitao zašto ona razdvajanje od psa povezuje sa specifičnim područjima na rukama, shvatila je, da kad god je milovala svog psa, njegove uši bi pale između trećeg i četvrtog prsta, dok bi ona mazila strane njegovog lica obema rukama. Od klijentkinje sam zahtevao da napravi vezu između osipa na svojim rukama i iznenadnog razdvajanja od psa. Preporučio sam joj da nastavi da radi na promeni perspektive iz koje gleda na situaciju, posebno zato što je sada u boljoj poziciji što se tiče gubitka.

Rezultati: Pet dana kasnije, klijentkinja mi je poslala fotografije svojih ruku (vidi fotografije C i D, strana 4), uzbuđena što je osip tako brzo nestajao. Bila je jako zadovoljna kako je njeno telo odreagovalo kad je postala svesna šta je njen konflikt.

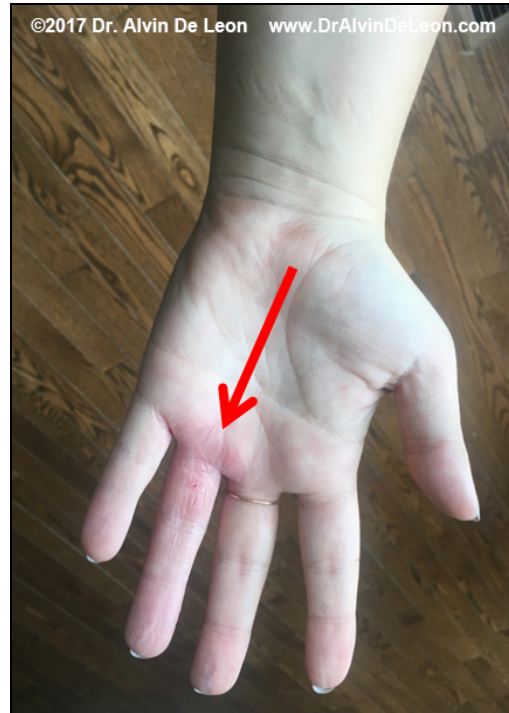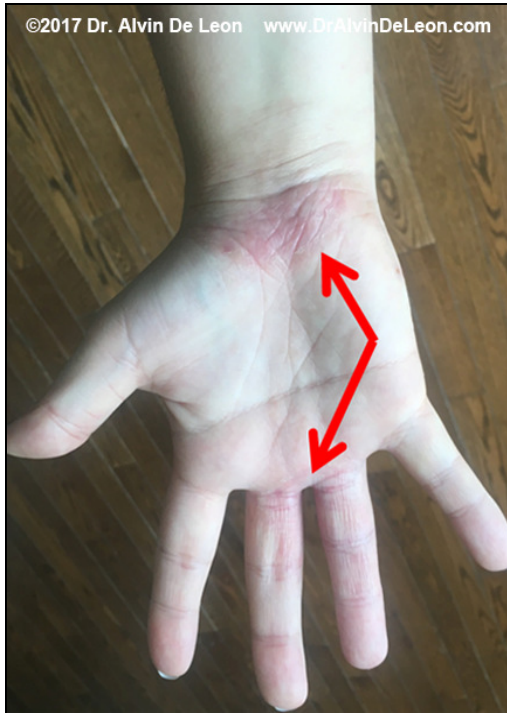**Važna napomena: Hteo bih da naglasim da smo tokom početne diskusije o njenom osipu pomislili da je on u vezi sa nekim problemima na njenom poslu, koji je mogao da izazove konflikt straha od razdvajanja od njenih roditelja. Ovo je utvrđeno analizom hronologije pojave simptoma i neočekivanog incidenta na poslu. Pomislili smo da su specijalno ti prsti povezani sa njenim roditeljima koji su je možda tako držali za ruku kad je bila dete dok su prelazili ulicu. Ali, ona nije bila sigurna da ima sećanja vezana za ovo. Zbog vremenskog ograničenja, odlučili smo da povežemo njen osip sa „strahom od razdvajanja” od roditelja, iako nismo bili potpuno zadovoljni objašnjenjem zašto se javio baš na tom području. Posle nedelju dana, nije bilo promene simptoma. Članovi njene porodice su zahtevali od nje da ode dermatologu, jer su se bojali da je osip gljivičnog porekla. Upravo na toj kontroli (nedelju dana nakon što smo razgovarali o osipu), utvrdili smo da je konflikt razdvajanja bio u vezi sa smrću njenog psa.*



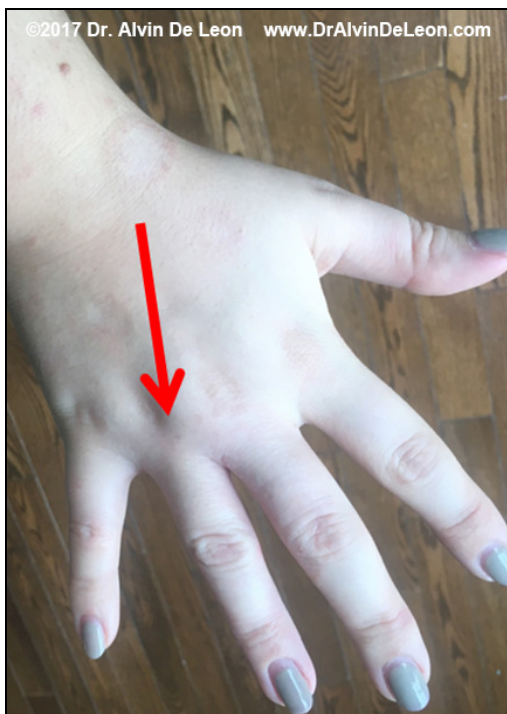Fotografija A: Osip na ruci tokom prve posete



Fotografija B: Osip na ruci tokom prve posete



Fotografija C: Fotografije koje je poslao pacijent 5 dana kasnije



Fotografija D: Fotografije koje je poslao pacijent 5 dana kasnije

Za pojašnjenje specifičnih termina, pogledajte dokument „Pet Bioloških Zakona”

Prevod: Dr Radmila Jonić

Izvor: www.LearningGNM.com

© LearningGNM.com
Izjava o odricanju odgovornosti: Podaci u ovom dokumentu nisu zamena za profesionalni medicinski savet.