

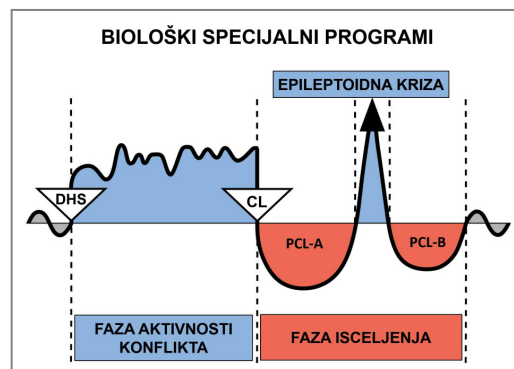
# Studija slučaja Dr Alvina De Leona



**SLUČAJ:** 63

**DATUM:** marta 2013.

**KLIJENT:** 55 godina stara desnoruka žena



**Subjektivne tegobe:** Klijentkinja je dolazila na kliniku zbog bolova u donjem delu leđa, koji su počeli da se povlače. Danas je želela da sazna GNM objašnjenje za **osip na koži unutrašnje strane (pregib) njenog levog lakta**, koji se pojavio pre samo nekoliko dana, za vikend.

**Zapažanje:** Blagi osip sa crvenilom u pregibu njenog levog lakta. Nije topao na dodir, a prisutan je samo blagi svrab.

**Pogođeni organi:** Epidermis (spoljašnja koža)

**Embrionalni klicin list:** ektoderm

**Kontrolni centar u mozgu:** kora velikog mozga (senzorni korteks)

**GNM objašnjenje:** Epidermis je povezan sa konfliktom razdvajanja, doživljenim kao „želim da se razdvojim” ili „strah od razdavajanja”. Ovaj Biološki Specijalni Program izaziva ulceraciju pogođene kože za vreme **faze aktivnosti konflikta**, i reparaciju tkiva za vreme **faze isceljenja** što se manifestuje svrabom, preosetljivošću i osipom. **Unutrašnja strana lakta ukazuje na konflikt „ne želim razdvajanje” ili „strah od razdvajanja” od majke/deteta** (jer je klijentkinja biološki desnoruka). Ona je trenutno u fazi isceljenja ili sasvim moguće, u **visećem isceljenju**.

**GNM shvatanje:** Klijentkinja je razumela GNM objašnjenje, i rekla da njen konflikt mora da je povezan sa njenom ćerkom. Priznaje da je ranije te nedelje imala veliku svađu sa ćerkom, koja prolazi kroz emocionalno težak period. Kaže da je posle te svađe njena ćerka ljutita napustila kuću, i nije se vratila nekoliko dana (**njen DHS**). Klijentkinja je shvatila da se osip pojavio zato što se ćerka na kraju vratila kući za vikend. Kaže da stvari između njih dve još uvek nisu sasvim dobre, ali obe imaju dobru volju da ih poprave.

Tražio sam od nje da napravi vezu između osipa na unutrašnjoj strani lakta i neočekivanog razdvajanja od njene ćerke. Preporučio sam da nastavi da radi na perspektivi iz koje gleda na tu situaciju, posebno zato što je ćerka sada kod kuće i ma dobru volju da zajedno izglađe odnose.

**Rezultati:** Klijentkinja je posle nedelju dana došla na kontrolu. Nastavio sam sa tretiranjem njenih mišićno-skeletnih simptoma; usput je napomenula da je njen osip nestao za dva dana od pređašnje posete. Više nema nikakvog osipa, a ćerka je odlučila da se vrati kući.

Klijentkinja je tokom posete 2 meseca kasnije izjavila da i dalje nema osip na laktu. Takođe je priznala da su stvari bolje u vezi sa njenim odnosom sa ćerkom.

*Za pojašnjenje specifičnih termina, pogledajte dokument „Pet Bioloških Zakona”*

**Prevod: Dr Radmila Jonić**

**Izvor: [www.LearningGNM.com](http://www.LearningGNM.com)**