

Dr. Willibald Stangl
Glavni lekar
Wildgasse 7
A-3430 Tulln, Austrija

12. avgust 2006.

Dr. Hamerova Germanska Nova Medicina

Moj prvi susret sa dr Hamerovim otkrićima datira od 1992. godine. Studirao sam intenzivno njegova istraživanja i identifikovao udare, kao i razvoj prstenastih konfiguracija na CT snimcima mozga, tačno onako kako je on to opisao u svojoj knjizi "Krebs – Krankheit der Seele" (Rak – bolest duše).

Dodatno, detaljno sam pregledao zapise mojih pacijenata ne bih li saznao šta je moglo da izazove te udare (tzv. Hamerova žarišta). **Svaki slučaj je potvrdio da je pacijent doživeo ili još uvek preživljava akutni emocionalni konflikt, koji je na kraju rezultirao u ozbiljnoj promeni na pojedinim organima** (upala, gubitak funkcije, tumori ili čak psihološke smetnje). Takođe sam otkrio da ukoliko je pacijent bio spreman da priča otvoreno i bez stida o konfliktu, bile su veće šanse da se tretira bolest na svom izvoru i da se izleči; ali o tome kasnije.

Dr. Hamerova medicinska otkrića su iznova i iznova odbacivana kao obmana ludog čoveka (pogledati komentare ispod). Stoga sam bio veoma iznenađen kada sam pročitao članak o post-traumatskom stresu, objavljenom u **Medical Tribune magazinu, 18. februara 2004. (br. 8)**, napisan od strane sledećih lekara:

Prof. Dr. Alexander Friedmann (Univezitetaska klinika za psihijatriju, Beč, Austrija)
Prim. Dr. David Vyssoki (vodeći u Centru za psihosociologiju, ESRA, Beč, Austrija)
Dr. Maria Steinbauer (Univerzitetaska klinika za psihijatriju, Grac, Austrija)

Autori ističu da emocionalna trauma koja se doživljava izuzetno preteće ili razarajuće može da izazove stanje dubokog očaja. Nesposoban da se izbori sa situacijom, čovek se oseća bespomoćno i **nespremno**. "Ovaj psihološki šok razbija svet individue. Može se govoriti o **dubokom udaru** koji stvara ne samo pukotinu već takođe stvara i **seizmičke talase**. Cela persona postaje područje katastrofe. **Tako akutne psihološke traume ostavljaju tragove na mozgu koje se mogu detektovati uz pomoć PET/MRI snimaka**". Nagomilavanje neuronskih veza u oblasti limbičkog i paralimbičkog sistema, koji su rezultat udara, se nazivaju "**strukture straha**". Dr. Vyssoki naglašava da socijalna mreža šire familije, stabilni odnosi i sposobnost povezivanja sa prijateljima su neophodne zaštitne mere koje pomažu individui da izađe iz takvog stresa.

Kratko pre ovog saopštenja, pojavio se članak u **Austrijskom Medicinskom žurnalu 1/2, 25. 01. 2004**, sa naslovom "**Snimci mozga: Psihička oboljenja su vidljiva**". Članak naglašava da su naučnici uz pomoć MRI (Magnetic Resonance Imaging) snimanja, prvi put bili u stanju da **posmatraju psihičke poremećaje na ekranu**, s obzirom na to da su psihički poremećaji, posebno šizofrenija, povezani sa simultanim promenama funkcija mozga, prvenstveno u frontalnom režnju i limbičkom sistemu. Zaključak: lečenje može biti zasnovano na mnogo čvršćim temeljima.

Nakon toga sam napisao pismo *Medical Tribune*-u, skrećući pažnju na to da otkrića objavljena u njihovom žurnalu nisu nova, već da su takva otkrića već uvrštena u Dr. Hamerovu post-doktorsku tezu, koju je on predao Univerzitetu u Tbingenu pre 20 godina. Do današnjeg dana nisam dobio odgovor na moje pismo.

Ako uporedimo frazeologije Prof. Friedmanna i Dr. Hamera, one se prilično razlikuju. Reči su drugačije, ali ako uzmemo u obzir sadržinu, ona odražava upravo ono što je Dr. Hamer otkrio i opisao.

"Ekstremno akutni stres koji individua doživljava potpuno nespremna, koji je hvata u raskoraku i koji čini da se oseća potpuno bespomoćno!" Takvi udari mogu biti vidljivi u

specifičnim oblastima mozga. Jedan ih naziva "seizmičkim talasima", drugi "prstenastim konfiguracijama". U čemu je razlika? Dr. Hamer se prvenstveno zalaže za potpuno razrešenje konflikata; Dr. Vyssoki predlaže određene zaštitne mere da bi se prevazišle emocionalne traume. Hamer ide čak i dalje. On takođe opisuje promene na određenim organima u odnosu na temu konflikta:

Konflikt gubitka: jajnici, testisi

Teritorijalni konflikti: problemi sa srcem, infarkt, napadi angine pectoris

Konflikti straha: larinks

Konflikt smrtnog straha: pluća

Seksualni konflikti: rak grlića materice, prostata

Konflikti tečnosti: bubrezi, hipertenzija

Konflikti gubitka samopouzdanja: bolesti kostiju i poremećaji krvi

Mnogo više o ovome može se pronaći u Dr. Hamerovim publikacijama.

Ukoliko neko posveti malo vremena i uporedi CT snimke mozga sa izveštajima pacijenata o konfliktima i konkretnim emocionalnim stresovima, tačnost Hamerovih otkrića je zapanjujuća. Kao što je spomenuto ranije, razrešenje konflikta značajno povećava šansu za izlečenje. Ipak, iz mog praktičnog iskustva, moram priznati da pacijenti nisu više u stanju da razreše konflikt zbog toga što ne mogu da izađu iz konfliktne situacije ili imaju previše recidiva i umiru.

Uglavnom, pacijenti žele da se oslobode, recimo, tumora (bez obzira na lokaciju). Jednom kada su operisani, zračenje ili hemoterapija je tada sledeći korak lečenja. Ali primarno bi bilo važno saznati šta je izazvalo bolest da bi moglo da se deluje efektivno. Veliko dostignuće Dr. Hamera je to što je on mogao da identifikuje uzroke. Samo pacijent može da razreši konflikte, ukoliko je dovoljno informisan i podržan (videti takođe Dr. Vyssoki). Za ovo obično nema vremena. Brutalno, uvodi se preventivno zračenje ili jaka hemoterapija, što ne pomaže. Pacijenti umiru jer je emotivna situacija jednostavno ignorisana. Nemački onkolog sa velikim iskustvom je oštro kritikovao ovakvu vrstu post-operativnog tretmana i u osnovi porekao njegov uspeh. Ne samo što se život pacijenta ne produžava hemoterapijom, već je i kvalitet preostalog vremena njegovog života ekstremno ugrožen. Ovo je tvrdnja priznatog lekara!

Moja svakodnevna medicinska praksa, kao i moje iskustvo u okviru moje šire porodice, iznova i iznova pokazuje šta čovek može učiniti bez ovih "post-operativnih zahvata", samo kada bi pacijent imao bezbedno okruženje. Sa moje tačke gledišta, Dr. Hamer je otvorio vrata koja omogućavaju pristup dubokom razumevanju nastanku bolesti. Prirodno, nikad ništa nije završeno i kompletirano – uvek nastavljamo da učimo više i dalje.

Ako drugi lekari objavljuju ista zapažanja na ultra-zvaničan način, pitam se zašto dostignuća Dr. Hamera nisu prepoznata?

Izgleda da, dok god su Dr. Hamer i njegovi protivnici živi, nije moguće ni podržati ni poreći. Jednom odbačen, uvek odbačen. Isto to se desilo i Dr. Ignaz-Friedrich Semmelweisu u njegovo vreme. Tek nakon što su obe strane umrle, podignut je spomenik u njegovu čast a klinika je dobila ime po njemu. Danas, samo nekolicina lekara zna da je on uvenu u očaju u mentalnoj instituciji. Drama koja se stalno ponavlja u medicini!

Očigledno se primenjuju dvostruki standardi. Mora se naglasiti ova neusklađenost, naročito to što je Univerzitet u Tbingenu u obavezi da testira otkrića Dr. Hamera, ali tvrdoglavo (i očajnički) odbija ovu mogućnost, bez obzira na to da li su ova otkrića tačna ili netačna. Ostao sam bez reči.

Dr. Willibald Stangl

2009, **Ralph Moss, Ph.D., počasni član Nemačkog društva onkologa**, napisao je “IZVEŠTAJ” sa naslovom “Germanska Nova Medicina – nada ili prevara?”. U tom izveštaju on tvrdi: “Ja takođe verujem da se Hamer ponaša, barem od kada je lansirao GNM, kao da pati od teškog psihičkog poremećaja.; ali nisam kvalifikovan da kažem od kog”. – “Po mom mišljenju, evropski autoriteti su bili u pravu kada su pokušavali da spreče takvu osobu u praktikovanju i njegovo stavljanje u zatvor je bio duboki čin pravde u službi pacijenata prošlih, sadašnjih i budućih” (88).

Dr. Hamer je bio držan u francuskom zatvoru Fleury-Mérogis (Pariz) od oktobra 2004. do februara 2006. Vlasti su ga optužile za smrt francuskih državljana uprkos dostupnosti njegovih publikacija na francuskom jeziku. Treba naglasiti da Dr. Hamer nikada nije razgovarao lično ni sa jednom individuum.

Moss je odbacio mogućnost postojanja prstenastih konfiguracija na CT snimcima mozga a vidljivu aktivnost “Specijalnog biološkog programa” interpretira kao “artefakte i kao manu CT mašina koje ponekad prave takve slike” (40).

On a brain CT, the activity of a Biological Special Program is visible as a set of concentric rings.


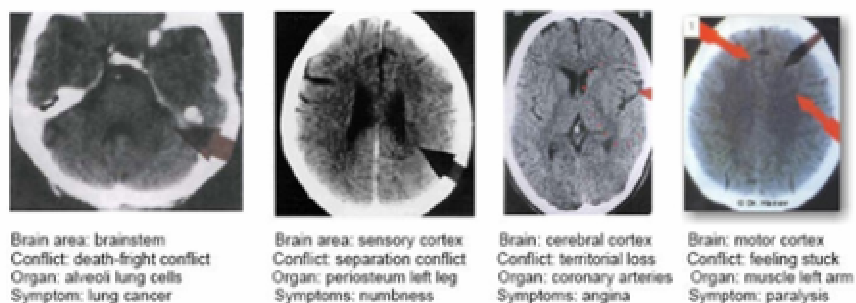


Figure 2 Ring artifacts in a CT scan of a VW cylinder head¹⁸⁶

Moss je diskreditovao Dr. Hamerove studije CT-a mozga, upoređujući prstenaste konfiguracije na snimcima mozga sa snimcima “prstenastih artefakata na neživim objektima” (38) kao što je CT snimak Volkswagenove glave motora!!!

2006. **Dr. Reiner Hartenstein, predsednik Bavarskog društva za kancer** napisao je članak za nemački časopis *Passauer Woche*. U njemu, Hartenstein naziva Germansku Novu Medicinu “nejasnom, iracionalnom i pseudo-naučnom medicinskom doktrinom autsajdera koji mora biti sprečen u širenju iste svim raspoloživim pravnim sredstvima”. Uprkos tome što ne postoji dokaz da su Hamerova otkrića netačna, on upozorava pacijente da ne veruju “ovoj apsurdnoj doktrini”. U odgovoru na ovu optužbu, Dr. Hamer je pozvao Dr. Hartensteina na verifikacionu konferenciju da potkrepi ili povuče svoje navode. Dr. Hamer je bio spreman da demonstrira tačnost svojih medicinskih otkrića pred kamerama na bilo kom broju pacijenata. Predložio je da njegova prezentacija bude nadgledana od strane nekoliko profesora prirodnih nauka da bi se osigurala naučna tačnost testiranja. Dr. Hamer je zahtevao da ova konferencija bude održana što je pre moguće. U peticiji na internetu koja je pokrenuta u Kanadi sa ove internet stranice, mi smo takođe pozvali Dr. Hartensteina da prihvati poziv zarad naučne procene GNM.

Dr. Hartenstein je odbio ponudu – kao sveštenik koji je odbio da pogleda kroz Galileov teleskop, zato što nije hteo da vidi dokaz da su pogrešili.

Izvor: www.LearningGNM.com